



Perforation de la veine cave inférieure par un filtre cave avec atteinte de la vertèbre lombaire et de la paroi du duodénum.

Perforation of the inferior vena cava by a cava filter with involvement of the lumbar vertebra and the duodenal wall.

Clapiès M.¹, Canaud L.², Azar S.³, Böge G.², Sirvente J.¹, Chassin-Trubert L.², Alric P.², Quéré I.¹

Résumé

Nous rapportons le cas particulier de perforation d'un filtre cave au travers de la paroi de la veine cave, embochant à la fois la paroi du duodénum et le corps vertébral L₃ et venant en contact de l'artère mésentérique inférieure.

La perforation de la veine cave inférieure par le filtre cave n'est pas anodine, elle a été rapportée de nombreuses fois dans la littérature.

Elle est peu fréquente, mais reste la complication la plus grave après la mise en place de ce dispositif et implique une prise en charge chirurgicale ou endovasculaire.

Mots-clés : filtre cave, perforation, veine cave inférieure.

Summary

We report the particular case of perforation of a cava filter through the wall of the vena cava, embracing both the wall of the duodenum and the L₃ vertebral body and coming into contact with the inferior mesenteric artery.

The perforation of the inferior vena cava by the cava filter is not anodyne, it has been reported many times in the literature.

It is not common, but remains the most serious complication of this device placement and involves surgical or endovascular treatment.

Keywords : cava filter, perforation, inferior vena cava.

Introduction

Le filtre cave est à ce jour la seule alternative à l'anticoagulation dans la prise en charge et la prévention de la maladie thrombo-embolique veineuse.

Celle-ci représente un réel problème de santé publique en France nécessitant une lourde prise en charge du patient, la mise en route en urgence d'un traitement, un suivi rigoureux et la pratique d'examens complémentaires à

visée étiologique. L'anticoagulation est en effet le traitement principal de référence. Cependant lorsque l'anticoagulation est contre-indiquée, le filtre cave prend une place essentielle dans la prise en charge du patient pour la prévention embolique.

Les indications de pose de filtre cave s'inscrivent dans des contextes bien définis, notamment les contre-indications aux anticoagulants ou l'échec des anticoagulants bien conduits chez les patients à haut risque embolique.

1. Hôpital Saint Éloi, Montpellier
2. Hôpital Arnaud de Villeneuve, Montpellier
3. Institut des Neurosciences, Montpellier
E-mail : m-clapiès@chu-montpellier.fr

Perforation de la veine cave inférieure par un filtre cave avec atteinte de la vertèbre lombaire et de la paroi du duodénum.

Historiquement, les premiers filtres cave sont utilisés à la fin des années soixante et ces dispositifs ont largement évolué ces vingt dernières années. Il existe actuellement 2 types de filtres cave utilisés en France : le filtre permanent et le filtre optionnel. Malgré la modernisation de ces dispositifs filtrants et bien qu'ils soient nécessaires pour éviter le risque de migration d'un embolie des membres inférieurs vers le cœur, il existe des complications liées au filtre lui-même qui peuvent parfois être graves.

Les complications immédiates sont l'ouverture incomplète et la migration rétrograde du filtre dans le cœur droit le rendant inefficace et dangereux. Plus tardivement, le filtre peut s'obstruer ou bien perforer la paroi de la veine cave.

Cas clinique

Le cas que nous rapportons ici est celui d'une jeune femme de 37 ans ayant comme antécédents particuliers une arthrite juvénile à l'âge de 9 ans, une péricardite virale, un tabagisme actif. Elle prenait une contraception orale oestro-progestative.

En 2015, devant la persistance de tuméfactions douloureuses et rougeâtres des membres inférieures apparues suite à un long vol en avion traitées initialement par anti-inflammatoires locaux, elle a consulté aux urgences : le diagnostic de thrombose veineuse superficielle bilatérale a été établi et un traitement anticoagulant par Fondaparinux curatif puis un relai par aspirine lui a été prescrit, associé au port de bas de compression.

Le tabac a été stoppé.

L'exploration du bilan de thrombophilie était négative (antithrombine, protéines C et S, facteur VIII, SAPL, recherche de mutations facteur II et V).

L'année suivante, elle a présenté des récurrences de thromboses veineuses superficielles bilatérales des membres inférieurs avec extension aux veines fémorales communes, pour lesquelles elle avait alors été mise sous Fluindinone.

Malgré une anticoagulation bien conduite, il existait au contrôle écho-Doppler, une extension de thrombose des veines fémorales communes aux jonctions ilio-fémorales, une atteinte saphéno-fémorales bilatérales et une atteinte segmentaire des veines superficielles.

Elle a été alors mise sous Tinzaparine curatif et un bilan étiologique a été réalisé durant une courte hospitalisation dans notre service (scanner thoraco-abdominal, bilan sénologique, PET-Scan, bilan immunologique, ophtalmologique et cardiaque) ne retrouvant alors pas de lésion ou pathologie particulière.

Cliniquement, il existait un syndrome post-thrombotique bilatéral invalidant avec une claudication veineuse et des œdèmes bilatéraux associés à l'apparition de varicosités.

Le contrôle écho-doppler suivant, retrouvait quelques mois plus tard une extension du pôle proximal du thrombus en iliaque primitif droit jusqu'à 3 cm de la veine cave inférieure, malgré l'anticoagulation en place bien respectée. Son traitement anticoagulant a alors été majoré sous Enoxaparine.

Le filtre cave temporaire optionnel ALN a été posé par voie jugulaire interne droite après cavographie per-opératoire de repérage pour prévenir le risque embolique.

L'opacification de la cavographie mettait en évidence une thrombose partielle de la veine iliaque externe gauche et une thrombose quasi-complète de la veine iliaque commune droite sans débord du thrombus vers la veine cave inférieure.

Le filtre cave a été positionné sous contrôle scopique dont le pôle proximal a été positionné en projection du bord inférieur de la vertèbre L2 en dessous de l'abouchement des veines rénales (**Figure 1**). Il n'y a pas eu de complications au moment du largage avec un contrôle satisfaisant du positionnement du filtre.

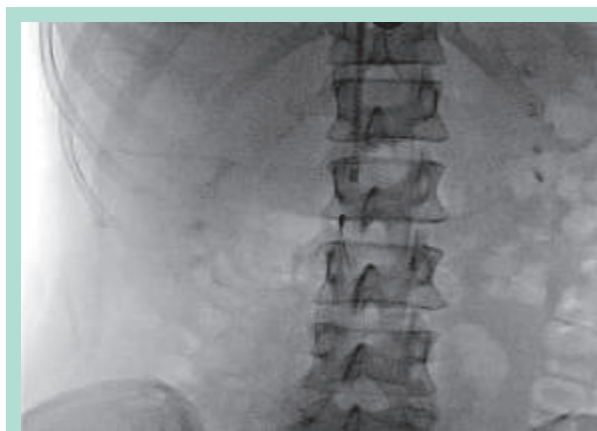


FIGURE 1 : Contrôle radiologique du filtre cave.

Au total, suite aux nombreuses explorations complémentaires et à l'ensemble des éléments sémiologiques, une vascularite de type maladie de Behçet a été évoquée comme étiologie.

Un angioscanner thoraco-abdominal a été réalisé par la suite devant une asthénie et une dyspnée chronique retrouvant une thrombose cave inférieure s'étendant aux veines iliaques communes mais sans signes d'embolie pulmonaire, un réseau de collatérales veineuses iliaques internes, para-vertébrales, pelviennes et gonadiques, ainsi que des images de perforation ancienne des parois de la veine cave inférieure avec une protrusion intra-osseuse des branches du filtre cave au sein du corps vertébral de L3, une atteinte de la paroi du duodénum et un contact étroit avec l'artère mésentérique inférieure (**Figures 2**).



Devant la gravité des images scanographiques, une prise en charge chirurgicale a été réalisée avec exérèse du filtre cave par laparotomie.

Deux pics du filtre cave étaient dans la paroi du duodénum (**Figure 3**) nécessitant une suture simple.

L'atteinte vertébrale n'a pas posé de problème technique de retrait.

La totalité de la veine cave inférieure englobant le filtre cave a été retirée (**Figure 4**).

Les suites opératoires ont été simples sans complication hémorragique immédiate ni récurrence thrombotique.

Discussion

En cas de contre-indication ou de complications liées à l'anticoagulation, la solution qu'offrent les filtres caves permet souvent d'éviter la survenue ou la récurrence d'embolie pulmonaire.



Perforation de la veine cave inférieure par un filtre cave avec atteinte de la vertèbre lombaire et de la paroi du duodénum.

Il existe cependant encore un débat sur les indications exactes et sur le bon timing d'implantation et de retrait.

Les indications et recommandations de pose du filtre-cave sont [1, 2] :

- Un évènement thrombo-embolique aigu associé à une contre-indication à l'anticoagulation,
- Les complications hémorragiques sévères dans le cadre du traitement d'une évènement thrombo-embolique,
- Les récurrences d'évènements thromboemboliques sous anticoagulation bien conduite.

Les non-indications du filtre cave sont :

- En plus de l'anticoagulation pour évènement thrombo-embolique aigu, en prophylaxie chez le polytraumatisé,
- Dans les cas de chirurgie bariatrique et orthopédiques à haut risque ou chez le patient cancéreux,
- Un thrombus flottant dans la veine fémorale commune ou la veine iliaque externe sans contre-indication à l'anticoagulation.

Il est important de noter que la présence d'un filtre cave au long cours ne motive pas en soi une anticoagulation, et l'on peut tout à fait envisager de laisser un filtre sans anticoagulant [3].

Le filtre cave est un dispositif métallique implanté dans la veine cave par voie endoveineuse sous anesthésie locale sous contrôle échographique par ponction de la veine fémorale, la veine jugulaire droite ou la veine sous-clavière si l'accès fémoral est impossible.

Après repérage par cavographie peropératoire le filtre est relargué et s'implante à la paroi veineuse grâce à des crochets juste en dessous des veines rénales. Dans certaines situations, particularités anatomiques de la veine cave ou localisation du thrombus, le filtre est positionné en supra-rénal [4] permettant toujours une efficacité locale (4 % d'EP) et une sécurité post-opératoire (2 % de thrombose, 1 % d'insuffisance rénale).

La thrombose veineuse du membre supérieur expose à un plus faible risque d'embolie pulmonaire par rapport à celles du territoire des membres inférieurs. De ce fait, le filtre cave n'est en général pas recommandé sur le territoire de la veine cave supérieure.

Le filtre cave reste compatible pour la pratique de l'IRM.

Nous connaissons 3 types de filtre cave :

Le filtre permanent :

Il est conçu pour une filtration pérenne.

C'est le plus ancien.

Il est souvent utilisé lors d'évènements thrombo-emboliques veineux aigus contre-indiquant de façon permanente toute anticoagulation.

Le filtre optionnel :

Ce type de filtre cave est adapté à un maintien endo-cave pérenne mais peut aussi fonctionner comme un filtre temporaire.

L'inconvénient du filtre optionnel est qu'il peut s'incliner sur son axe, on parle de « tilting ».

Il trouve sa place chez les patients avec un état clinique et un statut thrombo-embolique ne permettant pas de conclure sur le maintien ou le retrait du filtre dans l'avenir.

Le filtre temporaire :

C'est un dispositif non prévu pour une mise en place permanente.

Il est utilisé dans des situations à risque transitoire et pouvant être retiré à distance de l'épisode aigu à risque embolique.

Il ne possède aucun moyen de fixation à la paroi de la veine cave, mais il présente un cathéter de rappel « bouton olive » fixé sous la peau.

Ce type de filtre n'est quasiment plus utilisé actuellement en raison du risque infectieux connu.

Le filtre-cave doit au préalable faire l'objet d'une discussion en réunion multidisciplinaire pour la prise en charge du patient avec des radiologues interventionnels et des médecins vasculaires.

En accord avec l'American College of Chest Physicians Guidelines (ACCP), le filtre cave ne doit pas être posé pour des raisons seulement prophylactiques [5, 9], il doit s'intégrer dans la prise en charge active du patient.

Il est nécessaire d'envisager un retrait dès le retour à des conditions cliniques stables et la maîtrise du traitement médicamenteux de la maladie thrombo-embolique.

Les complications associées au filtre cave sont largement documentées et augmentent proportionnellement avec la durée de vie du filtre cave.

De plus, il est documenté que les embolies pulmonaires peuvent encore se produire et que le risque de thrombose veineuse profonde récidivante augmente même avec un filtre cave en place [6, 7].

C'est pour ces raisons là que les filtres optionnels ont une place prépondérante dans le choix du type de filtre cave.

Ils sont ainsi positionnés lorsque la situation clinique du patient l'indique et retirés quand le risque d'embolie pulmonaire diminue [8-10].

De nombreuses complications secondaires au filtre cave ont été décrites dans la littérature (Tableau) [11].

Il existe deux types de complications dues au filtre cave : les complications précoces et les complications tardives.

Les complications précoces sont liées :

- au point de ponction (< 5 % : hématome, faux anévrisme, fistule artério-veineuse) ;
- certaines sont en rapport direct avec le filtre cave et le geste :
 - thrombose immédiate du filtre,
 - perforation de la veine cave inférieure,
 - fracture-migration du filtre,
 - perforation des structures voisines (intestinale, urètre, hématome rétro-péritonéal)
 - embolie gazeuse.

Plus tardivement, survenant plusieurs mois à plusieurs années après implantation, le filtre cave peut :

- perforer la paroi de la veine cave (de façon symptomatique ou non),
- thromboser la veine cave,
- migrer ou bien se thromboser lui-même,
- enfin, on retrouve les complications liées au retrait du filtre cave [12] notamment l'échec du retrait dû aux adhérences (2,4 %) ou à la bascule du filtre (5,4 %).

Plusieurs articles rapportent des cas de perforation de la veine cave [12, 13, 14], la plupart étant asymptomatique mais liée à la période de positionnement prolongée.

Certains articles retrouvent des cas de :

- perforations asymptomatiques du filtre cave dans la tête du pancréas [15]
- de pseudo-anévrisme aortique après pénétration par une branche du filtre cave ;
- d'autres parlent de cas de perforations symptomatiques avec atteinte duodénale [16] compliquée d'hémorragie digestive.

Actuellement nous disposons de 2 études françaises s'interrogeant sur l'indication de pose du filtre cave en plus de l'anticoagulation pour des patients ayant présenté une thrombose veineuse proximale et à haut risque d'embolie pulmonaire.

La première étude PREPIC 1 :

Elle démontre que le filtre semble diminuer de façon significative le nombre d'embolies pulmonaires à court terme (12 jours) et à long terme (8 ans).

Cependant les résultats ne retrouvent aucun effet sur la mortalité et montrent une augmentation du nombre de récurrences de thrombose veineuse profonde certainement en lien avec une thrombose du filtre (8,5 % à un an, 20,8 % à 2 ans, 35,7 % à 8 ans).

La seconde étude multicentrique, randomisée, PREPIC 2 [17] :

Elle compare 2 groupes de patients présentant une embolie pulmonaire et ayant reçu :

- soit une anticoagulation standard,
- soit une anticoagulation associée au filtre cave retiré de manière systématique à 3 mois.

Ses résultats montrent que la présence du filtre cave ne diminue pas le nombre de récurrences d'embolie pulmonaire fatale ou non à 3 mois et à 6 mois et anticoagulation seule peut rester donc efficace pour une population à haut risque.

D'autre part, elle démontre que le taux de succès de retrait du filtre cave est élevé (92,2 %).

Contrairement à PREPIC 1, cette seconde étude ne montre pas d'augmentation du taux de thrombose veineuse profonde probablement en raison du retrait systématique du filtre cave à 3 mois.

Cependant l'ensemble de ces résultats prouve que l'utilisation et le retrait du filtre cave optionnel sont sûrs et nous conforte dans sa place dans le traitement de la maladie thrombo-embolique veineuse avec contre-indication aux anticoagulants.

Au total, dans le cas de notre patiente, et compte tenu de la vascularite sous-jacente retrouvée, la maladie de Behçet, nous pouvons expliquer la résistance aux anticoagulants par le rôle inflammatoire de cette pathologie sur les parois vasculaires générant l'extension thrombotique.

La perforation aussi franche de la veine cave par le filtre cave peut ainsi s'expliquer par la fragilité de la paroi vasculaire secondaire à cette vascularite entraînant une rétraction de la VCI à son contact.

Complications	Taux (%)
Récidive d'embolie pulmonaire	0,5-6
Thrombose du site d'accès	0-25
Occlusion de la veine cave inférieure	2-30
Perforation de la veine cave inférieure par le filtre	0-41
Déplacement du filtre	0-18
Fracture du filtre	2-10
Migration du filtre	0,1
Déploiement du filtre hors de la zone cible	1-9
Problème d'insertion du filtre	5-23
Décès	0,12

TABLEAU 1 : [11] Incidence des complications dues au filtre cave

Conclusion

Ce cas nous rapporte ici que le filtre cave n'est pas dépourvu de complications assez graves ; l'atteinte vertébrale reste cependant très exceptionnelle.

Perforation de la veine cave inférieure par un filtre cave avec atteinte de la vertèbre lombaire et de la paroi du duodénum.

Bien que les études les plus récentes aient permis de montrer la sécurité du filtre cave optionnel avec un faible taux de complications, il ne semble néanmoins pas utile pour les patients pouvant bénéficier d'une anticoagulation. Son indication reste donc une solution efficace dans les situations où l'anticoagulation est contre-indiquée.

Références

1. Antithrombotic therapy and prevention of thrombosis. 9th Ed. American College of Chest Physicians Evidence-Based Clinical Practice Guidelines, February 2012.
2. The task force for the diagnosis and management of acute pulmonary embolism of the European Society of Cardiology (ESC), guidelines on the diagnosis and management of acute pulmonary embolism. *Eur Heart J* 2008.
3. Billet H.H., Kornblum N., Jacobs L., Gargiulo N. A preliminary analysis of inferior vena cava filters with and without anticoagulation vs anticoagulation only: Readmission and mortality rates. *ASH annual Meetings Abstract*. Highwire Press, 2004.
4. Kalva S.P., Chlapoutaki C., Wicky S., et al. Suprarenal inferior vena cava filters: A 20-year single-center experience. *J Vasc Interv Radiol* 2008.
5. Gould M.K., Garcia D.A., Wren S.M., et al. Prevention of VTE in non-orthopedic surgical patients: Antithrombotic Therapy and Prevention of Thrombosis, 9th American College of Chest Physicians Evidence-Based Clinical Practice Guidelines. *Chest* 2012
6. Decousus H., Leizorovicz A., Parent F., et al. A clinical trial of vena caval filters in the prevention of pulmonary embolism in patients with proximal deep-vein thrombosis. *Prevention du Risque d'Embolie Pulmonaire par Interruption Cave Study Group*. *N Engl J Med* 1998.
7. The PREPIC Study Group. Eight-year follow-up of patients with permanent vena cava filters in the prevention of pulmonary embolism: the PREPIC (Prevention du Risque d'Embolie Pulmonaire par Interruption Cave) Randomized Study. *Circulation* 2005.
8. Kearon C., Akl E.A., Comerota A.J., et al. Antithrombotic therapy for VTE disease: Antithrombotic Therapy and Prevention of Thrombosis, 9th ed: American College of Chest Physicians Evidence-Based Clinical Practice Guidelines. *Chest* 2012.
9. Guyatt G.H., Akl E.A., Crowther M., et al. Executive summary: Antithrombotic Therapy and Prevention of Thrombosis, 9th ed : American College of Chest Physicians Evidence-Based Clinical Practice Guidelines. *Chest* 2012.
10. Complications of inferior vena cava filters David M. Sella, and W. Andrew Oldenburg, *SEMINARS IN VASCULAR SURGERY* 26(2013).
11. Caplin D.M., Nikolic B., Kalva S.P., et al. Quality improvement guidelines for the performance of inferior vena cava filter, placement for the prevention of pulmonary embolism. *J Vasc Interv Radiol* 2011.
12. Van Ha TG. Complications of inferior vena caval filters. *Semin Intervent Radiol* 2006.
13. Zhou D., Spain J., Moon E., et al. Retrospective review of 120 celect inferior vena cava filter retrievals: experience at a single institution. *J Vasc Interv Radiol* 2012.
14. Durack J.C., Westphalen A.C., Kekulawela S., et al. Perforation of the IVC : rule rather than exception after longer indwelling times for the Günther Tulip and Celect retrievable filters. *Cardiovasc Interv Radiol* 2012.
15. Ford M.E., Lippert J.A., McGraw J.K. Symptomatic filter penetration presenting as pancreatitis. *J Vasc Interv Radiol* 2010.
16. Malgor R.D., Labropoulos N. A systematic review of symptomatic duodenal perforation by inferior vena cava filters. *J Vasc Surg* 2012.
17. Mismette P., Ennezat P.V., Quéré I. Prevention of pulmonary embolism recurrences by retrievable vena cava filter: results of the randomizad multicentre trial. *PREPIC 2*. 2013.