

## Fréquence des troubles de la coagulation et leurs complications dans une série de 35 patients opérés pour une malformation veineuse de l'articulation du genou.

### *Frequency of bleeding disorders and their complications in a series of 35 patients operated for a venous malformation of the knee joint.*

Sediri S., Bisdorff A., Laurian C.

#### Résumé

##### Contexte

Les malformations veineuses sont les plus fréquentes des malformations vasculaires et concernent 1 % de la population générale.

Leur prise en charge optimale nécessite une concertation en équipe pluridisciplinaire.

Elles peuvent être responsables de troubles de coagulation, sous forme de coagulation intravasculaire localisée (CIVL), connus mais encore mal étudiés.

Cette CIVL peut se compliquer d'une réelle coagulation intra vasculaire disséminée (CIVD) en cas de chirurgie ou de traumatisme de la zone concernée par la malformation.

Nous avons étudié, sur un échantillon de 35 patients opérés d'une malformation veineuse du genou, les données clinico-biologiques témoins de cette éventuelle coagulopathie.

##### Méthode

Il s'agit d'une étude observationnelle, descriptive, transversale, monocentrique, avec recueil rétrospectif des données, sur 35 patients pris en charge entre janvier 2011 et décembre 2014 par l'équipe multidisciplinaire des malformations vasculaires des hôpitaux Lariboisière et Saint-Joseph à Paris, pour une malformation veineuse articulaire du genou.



#### Abstract

##### Context

*Venous malformations are the most common vascular malformations and affect 1% of the general population.*

*Their optimal care requires a multi-disciplinary team consultation.*

*They can be responsible for coagulation disorders, in the form of localized intravascular coagulation (CIVL), known but still poorly studied.*

*This CIVL can be complicated by a real disseminated intravascular coagulation (DIC) in case of surgery or trauma of the area concerned by the malformation.*

*We studied, on a sample of 35 patients operated for a venous malformation of the knee, the clinico-biological data witnesses of this possible coagulopathy.*

##### Method

*This is an observational, descriptive, cross-sectional, single-center study, with retrospective data collection, on 35 patients treated between January 2011 and December 2014 by the multidisciplinary team of vascular malformations of the Lariboisière and Saint-Joseph hospitals in Paris, for an articular venous malformation of the knee.*



... Tous les patients ont bénéficié d'une exérèse chirurgicale de la malformation veineuse, systématiquement encadrée par la même équipe chirurgicale.

L'objectif principal de l'étude était de déterminer la fréquence des troubles de coagulation dans cet échantillon de patient.

### Résultats

Il s'agissait dans 69 % des cas d'une malformation intra-articulaire du genou étendue.

En pré-opératoire, les D dimères étaient supérieurs à la norme chez 32 % des patients et significativement augmentés (supérieurs à 1,8 µg/l) chez 5 patients.

Le fibrinogène était abaissé chez 2 patients, et une thrombopénie était retrouvée chez 1 patient.

Sur les 5 patients présentant des troubles de coagulation en pré-opératoire, 3 ont présenté une complication hémorragique, avec nécessité de transfusions sanguines per ou post-opératoires.

Il existait 2 tableaux francs de CIVL pré-opératoires, compliquées de CIVD post-opératoires, et ce malgré une prise en charge pré-opératoire adéquate par anticoagulation (héparine de bas poids moléculaire).

### Conclusion

Il semble important de souligner la possibilité de l'existence d'une CIVL associée aux malformations veineuses superficielles et de systématiquement la rechercher lors d'une première consultation.

Un travail d'information, de diffusion des connaissances et de recommandations sur cette thématique est indispensable à plus grande échelle afin d'éviter les pertes de chances et complications pouvant être dramatiques chez certains de ces patients présentant des malformations vasculaires veineuses.

**Mots-clés :** malformations veineuses du genou, coagulation intravasculaire localisée (CIVL), coagulation intra vasculaire disséminée (CIVD)

... All patients underwent surgical resection of the venous malformation, always supervised by the same surgical team.

The main objective of the study was to determine the frequency of coagulation disorders in this patient sample.

### Results

In 69% of cases, intra-articular malformations of the extended knee were involved.

Pre-operatively, D dimers were above the norm in 32% of patients and significantly increased (greater than 1.8 µg/l) in 5 patients.

Fibrinogen was lowered in 2 patients, and thrombocytopenia was found in 1 patient.

Of the 5 patients with preoperative coagulation disorders, 3 had a hemorrhagic complication with the need for per or postoperative blood transfusions.

There were 2 pre-operative free CIVL, complicated by postoperative CIVD, despite adequate pre-operative management by anticoagulation (low molecular weight heparin).

### Conclusion

It therefore seems important to underline the possibility of the existence of a CIVL associated with superficial venous malformations and to systematically look for it during a first consultation.

A work of information, dissemination of knowledge and recommendations on this topic is essential on a larger scale to avoid loss of opportunity and complications that can be dramatic in some of these patients with venous vascular malformations.

**Keywords:** venous malformations of the knee, localized intravascular coagulation (LIVC), disseminated intravascular coagulation (DIVC)

## Introduction

### Généralités sur les malformations veineuses

#### Épidémiologie

Les malformations veineuses sont les plus fréquentes des malformations vasculaires. Elles représentent plus de 50 % des patients adressés aux centres référents en anomalies vasculaires [1-5] et touchent jusqu'à 1 % de la population générale [6].

Leur apparition est secondaire à une erreur génétique lors du de l'embryogénèse vasculaire vers 8 semaines d'aménorrhées.

Elles sont, en grande partie, sporadiques mais une transmission autosomique dominante est retrouvée dans 1 à 2 % des cas [2].

Elles seraient plus fréquentes chez la femme (64 %), et prédominantes aux membres inférieurs par rapport à membres supérieurs (58 %) [7].

#### Définition

Les malformations veineuses sont des anomalies vasculaires à flux lent comme décrit dans la classification de l'ISSVA (international society for the study of vascular anomalies).

Ce sont des malformations congénitales, simples, sporadiques ou familiales, combinées ou syndromiques, souvent uni focales [8].

### Diagnostic

**L'interrogatoire précis est une des clés du diagnostic.**

En effet, ces malformations sont présentes dès la naissance, elles grandissent avec le patient mais ne deviennent souvent symptomatiques que vers l'adolescence.

Elles peuvent s'aggraver lors d'un traumatisme ou à la puberté [8].

Elles peuvent occasionnellement devenir douloureuses : le matin au réveil, avec les changements saisonniers, après ou pendant l'effort physique [7].

Elles peuvent se développer dans un territoire superficiel (la peau et le muscle), profond ou viscéral [7].

### Clinique

**Si la lésion est cutanée ou sous-cutanée**, la peau peut être bleutée, l'aspect est décrit (plat, sur élevé, homogène, hyperkératosique, rarement ulcérée) [5, 8], ainsi que la localisation, la taille et la distribution (uni ou plurifocale).

**La palpation** guide également le diagnostic (dépressible, avec parfois la palpation d'un phlébolite, absence de thrill), ainsi que la température (normale ou très discrètement augmentée) [7-9].

**Ces malformations sont sensibles aux manœuvres de Valsalva dans la région cervico-faciale.**

Pour les membres, elles se remplissent en position debout et se vident en position allongée.

Les malformations veineuses peuvent présenter des **douleurs spontanées ou à la palpation**, celles-ci sont secondaires à une thrombose intra-lésionnelle et une réaction inflammatoire en regard [7].

**Imagerie L'écho-doppler** est l'examen de première intention confirmant que la lésion est dépressible le plus souvent hypo échogène avec parfois des petites images hyper échogènes correspondant aux thrombus et/ou phlébolithes. **L'IRM** est un examen permettant de confirmer le diagnostic et montre de façon objective l'extension complète de la malformation veineuse [10-12]. **Traitement**

**La prise en charge optimale d'une malformation nécessite une concertation en équipe pluridisciplinaire.**

Le traitement et la prise en charge des complications des malformations veineuses ne sont pas consensuels, mais **l'International Union of Phlebology (IUP)** a proposé en 2014 un guide de bonnes pratiques [13-14].

**La compression** est la première ligne du traitement symptomatique des malformations veineuses, permettant un effet antalgique et anti thrombotique en limitant la

stase veineuse dans la malformation ou à la partie distale du membre [8].

**Les traitements médicaux par antiagrégants plaquettaires du type KARDEGIC®**, avec prise quotidienne, peuvent soulager les douleurs notamment quand il existe des thromboses ou phlébolithes intra lésionnels associés.

**Les anti-inflammatoires non stéroïdiens ou héparines de bas poids moléculaire de courte durée** peuvent, lors d'un accès aigu, également soulager le patient.

**Les malformations veineuses peuvent être associées à une élévation des d-dimères et/ou une diminution du fibrinogène, ceci parfois dans le cadre d'une Coagulation Intra Vasculaire Localisée (CIVL) associée à la malformation veineuse.**

Ce phénomène peut être responsable d'épisodes douloureux récurrents et d'un risque de saignements lors d'une intervention chirurgicale quelconque.

En fonction du taux de D Dimères, de la clinique (douleurs) et / ou d'un éventuel geste invasif, il faudrait discuter la mise sous traitement HBPM type Enoxaparine® 0.01ml/kg/jour [7-8, 13-15].

**En fonction des localisations et notamment dans les localisations cervico-faciales, la sclérothérapie percutanée est le traitement de référence pour diminuer le volume de la malformation.**

Le but est de détruire la poche veineuse à l'aide d'un agent sclérosant, en détruisant l'endothélium par une inflammation et thrombo fibrose [8].

Parfois, on est amené à proposer plusieurs séances de sclérose avant d'obtenir un résultat satisfaisant.

*Dans certains cas, l'exérèse chirurgicale* reste une très bonne indication notamment pour les malformations segmentaires avec exérèse complète possible et dans les localisations des membres.

### Coagulopathies et malformations veineuses

Les troubles de coagulation chez les patients présentant une malformation veineuse sont connus, mais encore mal étudiés.

**Dans la malformation veineuse, il existe un cycle continu de thrombose liée à la stagnation sanguine et de thrombolyse, appelé Coagulopathie Intra Vasculaire Localisée (CIVL). Ceci entraîne la formation de thrombine, et la conversion du fibrinogène en fibrine [16].**

Les thrombi persistants peuvent se calcifier, ce qui mène à la formation de phlébolithes, pathognomoniques sur les radiographies [17-18].

Cette CIVL est mise en évidence, biologiquement, par :

- L'augmentation des D dimères retrouvée chez 42 % des patients [16], associée à la consommation des produits de la coagulation (fibrinogène et plaquettes).
- Cette CIVL est souvent corrélée à :
  - l'extension en surface,
  - à la profondeur,
  - à l'atteinte musculaire,
  - à la présence de phlébolithes palpables
  - ainsi qu'à l'augmentation du score de sévérité [7,16].

Elle peut d'ailleurs expliquer les épisodes douloureux, occasionnés par ces épisodes thrombotiques.

**Le suivi des taux de D dimères, fibrinogène et plaquettes permettent donc d'apprécier les variations des épisodes de CIVL.**

**Les taux de D dimères sont nettement supérieurs à la normale avec des taux importants (>1 µg/ml) dans 25 % des cas [16], malgré l'absence d'autre étiologie à l'origine de leur augmentation (comme par exemple un cancer, une pathologie inflammatoire chronique, l'âge avancé, la prise de contraception oestro progestative...) [8].**

**Dans les cas les plus sévères, concernant essentiellement les malformations veineuses extensives des extrémités, la CIVL est majeure avec un taux de D dimère supérieur à 1,8 µg/ml ainsi qu'une diminution du taux de fibrinogène et plus rarement des plaquettes [3, 17].**

La CIVL traduit donc une consommation de facteurs de coagulation et une hyper activation plaquettaire. Les produits de dégradation de la fibrine (PDF) ont par ailleurs un effet anticoagulant.

On comprend alors pourquoi, en cas de chirurgie ou de traumatisme dans la région concernée par la malformation, l'existence d'une CIVL peut conduire à des complications hémorragiques [7].

**Dans ces cas, le tableau de CIVL peut conduire à une réelle Coagulation Intra Vasculaire Disséminée (CIVD) [16] avec des complications hémorragiques péri opératoires pouvant être dramatiques. Les locations les plus à risque de transformation en CIVD, sont les atteintes malformatives viscérales ainsi qu'articulaires (intra et/ou extrasynoviales) [7].**

**Le dosage des taux de D dimères, fibrinogène et plaquettes est donc obligatoire avant tout geste thérapeutique invasif, par chirurgie ou sclérothérapie, afin d'encadrer la procédure par une prise en charge préventive optimale.**

Le traitement pré-interventionnel consiste en l'administration d'HBPM (Enoxaparine 100 unité/Kg) 10 jours avant le geste chirurgical et pour une durée totale de 20 jours [16], ceci afin d'éviter les complications hémorragiques per et post opératoires par CIVD.

## Cas particulier des malformations veineuses intra-articulaires du genou

**Les malformations intra articulaires du genou sont des anomalies peu fréquentes et encore mal connues.** Elles ont toujours des répercussions fonctionnelles majeures lorsqu'elles ne sont pas ou mal prises en charge. Le but de leur traitement chirurgical est d'améliorer la symptomatologie clinique, de diminuer voir de supprimer la douleur, de prévenir l'altération du cartilage et de préserver ou récupérer les amplitudes articulaires physiologiques de l'articulation du genou.

**Plusieurs cas de figure peuvent se présenter :**

- Si le patient est asymptomatique, le traitement chirurgical n'a pas montré son bénéfice dans la prévention de la dégénérescence articulaire [19-20].
- Si le patient est symptomatique malgré un traitement médical bien conduit, qu'il s'agisse d'une malformation intra-articulaire veineuse isolée ou associée à une atteinte extra- articulaire, le traitement chirurgical peut être envisagé. La taille de la malformation ainsi que sa localisation, ne semblent pas avoir de lien avec la sévérité de la symptomatologie. Dans ce cas, l'exérèse de la malformation doit être complète [21].
- Les malformations veineuses intra et/ou extra-synoviales sont particulièrement à risque hémorragique, lié aux phénomènes de CIVL et CIVD décrits précédemment, surtout lorsque ces malformations sont extra-articulaires et associées à une malformation étendue de voisinage.

Les hémarthroses récidivantes sont responsables d'une altération du cartilage intra- articulaire, similaire à celle décrite dans l'arthropathie du patient hémophile [7,17].

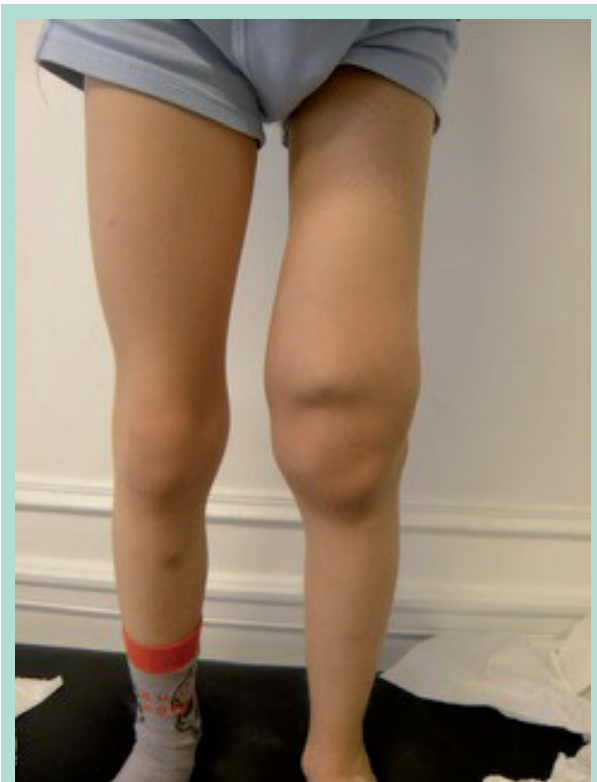**Une étude récente menée auprès du groupe interdisciplinaire des malformation vasculaire de des hôpitaux Lariboisière et Saint Joseph à Paris retrouve :**

- Une nette amélioration de la symptomatologie douloureuse chez 74 % des patient opérés pour une malformation de l'articulation du genou
- Et une récupération normale de la mobilité articulaire du genou chez 60 % des patients à 6 mois [21].

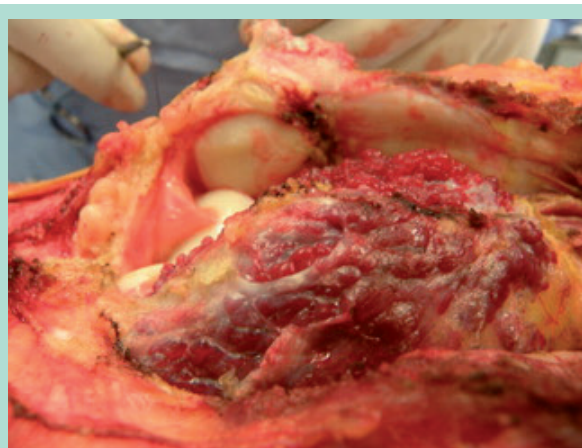
Au vu de la complexité de la prise en charge thérapeutique et des risques hémorragiques péri et post-opératoires d'une telle chirurgie, celle-ci doit être réalisée dans un centre orthopédique et/ou vasculaire référent dans ce type d'intervention.

## Population et méthode

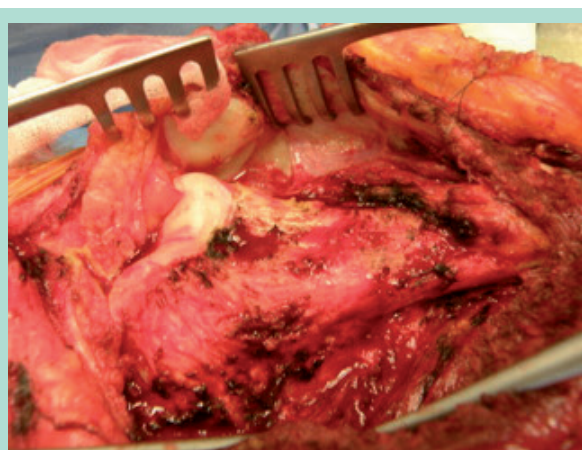
Il s'agit d'une étude observationnelle, descriptive, transversale, monocentrique. Les patients étaient prise en charge par l'équipe multidisciplinaire des malformations vasculaires des hôpitaux Lariboisière et Saint Joseph à Paris.



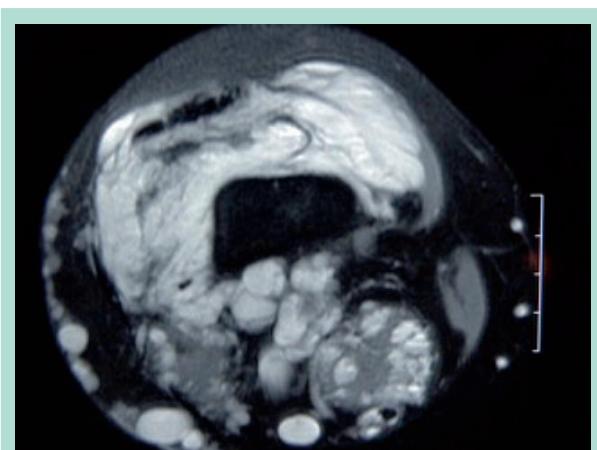
**FIGURE 1 :** Malformation veineuse (MV) du genou. Enfant de 6 ans, hypertrophie gonale, douleur et blocage du genou.



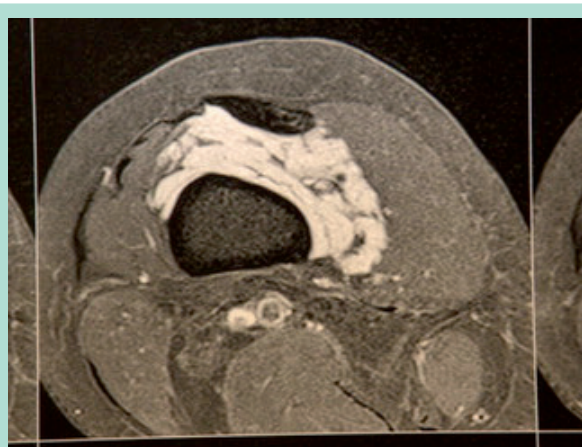**FIGURE 3 :** Vue peropératoire. Aspect framboisé de la MV intra-synoviale.



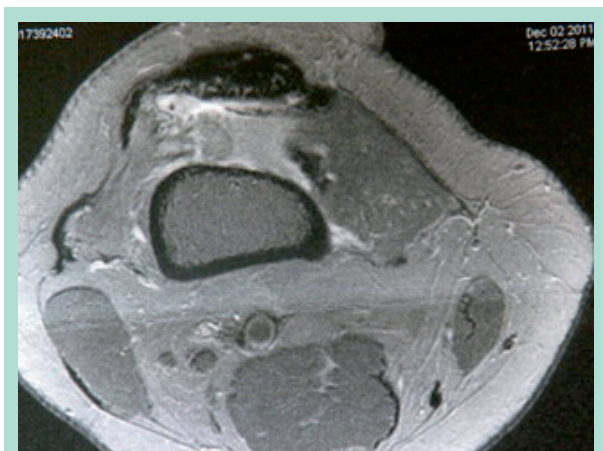
**FIGURE 4 :** Contrôle après exérèse, exposition du fût fémoral et des condyles fémoraux.



**FIGURE 2 :** IRM du genou sur une malformation veineuse diffuse. En avant : MV intra-articulaire. En arrière : MV des muscles de la loge postérieure crurale.



**FIGURE 5 :** IRM de MV limitée intra-articulaire



**FIGURE 6 :** IRM de contrôle après exérèse, absence de MV résiduelle, discret épanchement résiduel habituel.

Le recueil des données était rétrospectif, sur un échantillon de patients ayant bénéficié d'une exérèse de malformation veineuse intra-articulaire du genou, entre janvier 2011 et décembre 2014.

La prise en charge thérapeutique était systématiquement encadrée par la même équipe, et la chirurgie réalisée par le même opérateur.

### Objectifs de l'étude

L'objectif principal de l'étude était de déterminer la fréquence des troubles de coagulation dans cet échantillon de patient.

Les objectifs secondaires étaient :

- Décrire la prise en charge thérapeutique médicale de ces troubles de coagulation en pré et post opératoire
- Préciser les éventuelles complications post opératoires et leur traitement

Dans le but d'améliorer la prise en charge globale et préventive lors du traitement chirurgical des malformations veineuses.

### Population étudiée

#### Critères d'inclusion

- Les patients présentant une malformation veineuse du genou,
- Les patients symptomatiques malgré un traitement médical bien conduit,
- Les patients ayant bénéficié d'une évaluation multidisciplinaire préalable,
- Les patients encadrés par la même équipe chirurgicale,
- Les patients avec prise en charge par le même opérateur

#### Critères d'exclusion

- Les patients asymptomatiques ou très peu symptomatiques

### Paramètres étudiés

Les paramètres étudiés ont été recueillis de manière rétrospective, à partir des dossiers médicaux patients.

- Sexe et âge du patient
- Age d'apparition des premiers symptômes
- L'existence de procédures antérieures
- Le type de symptôme présenté (douleur, boiterie)
- résultats de l'imagerie pré opératoire par IRM : lésion localisée ou extensive
- Les résultats du bilan biologique de coagulation pré opératoire :
  - taux de D dimères
  - taux de fibrinogène
  - taux de plaquettes
- traitement médical pré opératoire pour correction des troubles de la coagulation
- complications hémorragiques per et post opératoires immédiates
- douleurs résiduelles au contrôle clinique à 6 mois

### Éthique et droits des patients

Tous les patients et leurs familles ont été informés par oral et écrit du but et déroulement de l'intervention. Un consentement écrit était systématiquement recueilli.

Les données étudiées pour cette cohorte ont été approuvées par le comité éthique de l'hôpital Lariboisière, Paris, le 12 avril 2016.

### Résultats

#### Description de la population

##### Données démographiques

La prise en charge chirurgicale concernait 35 patients dont 22 femmes et 13 hommes, avec une moyenne d'âge de 15 ans.

##### Données de l'interrogatoire

Sur ces 35 patients, 10 avaient déjà bénéficiés d'un geste thérapeutique préalable (6 exérèses partielles, 1 arthroscopie, 2 biopsies et 4 sclérothérapies).

Les premiers symptômes douloureux étaient apparus en moyenne 6 ans avant la prise en charge chirurgicale proposée.

Cernant la douleur, elle était intermittente chez 26 patients, permanente dans 9 cas, avec une boiterie retrouvée chez 11 de ces patients.

##### Données de l'imagerie pré opératoire

L'IRM avec des acquisition en séquence T2 avec saturation de la graisse retrouvait :

- dans 31 % des cas une localisation intra articulaire isolée
- dans 69 % des cas une localisation intra et extra articulaire avec atteinte suprapatellaire, musculaire et/ou sous cutanée, à risque de CIVL.

# Fréquence des troubles de la coagulation et leurs complications dans une série de 35 patients opérés pour une malformation veineuse de l'articulation du genou.

## Résultats du bilan biologique pré-opératoire

Le taux de D dimères était supérieur à la normale chez 14 patients (32 %). Il était supérieur à 1,8 µg/l chez 5 patients (soit moins de 2 % des cas).

Le taux de fibrinogène était abaissé (< 1,5 g/l) chez 2 patients.

Une thrombopénie était présente chez seulement 1 patiente.

## Prise en charge médicale des troubles de coagulation

Chez ces 5 patients présentant des signes de CIVL pré-opératoire avec augmentation significative des D dimères (>1,8 µg /l) et/ou baisse du fibrinogène et/ou thrombopénie, la prise en charge a consisté en l'administration d'HBPM 15 jours avant la chirurgie à dose 100 UI/Kg/j. L'adjonction d'Exacyl dans les 2 cas d'hypo-fibrinogénémie.

## Complications post opératoires hémorragiques dans l'ensemble de la population

La perte sanguine était en moyenne de 500 ml, avec l'utilisation fréquente du « cell saver » pour retransfusion après lavage et filtration afin de limiter les transfusions. Aucune complication hémorragique majeure n'était retrouvée chez les patients ne présentant pas de tableau de CIVL pré opératoire.

## Complications post opératoires hémorragiques chez les patients présentant un trouble de coagulation en pré opératoire

Sur les 5 patients présentant des troubles de coagulation en pré opératoire, 3 ont présenté une complication hémorragique avec nécessité une transfusion sanguine per ou post opératoire.

	Trouble de coagulation pré opératoire	Complications post opératoires	Interprétation
<b>Patient 1.</b> Malformation intra-articulaire étendue (semi membraneux semi tendineux vaste médial et latéral)	D dimères augmentés (>10N) Fibrinogène normal Plaquettes normales Discrète diminution du facteur VII Discrète diminution du facteur Willebrand	Perte sanguine 3L 6 CG 3 PFC Fibrinogène : bas puis normal à J1 Plaquettes : normales puis basses à J1	Pas de tableau franc de CIVL pré opératoire Pertes sanguines en lien avec la chirurgie
<b>Patient 2.</b> Malformation intra-articulaire étendue (région crurale)	D dimères augmentés (>10N) Fibrinogène abaissé Plaquettes normales	4 CG 3PFC Transfusion de fibrinogène Thrombopénie Noradrénaline (troubles hémodynamique)	Tableau de CIVL pré opératoire Tableau de CIVD post opératoire
<b>Patient 3.</b> Malformation intra articulaire étendue (cruale, jambière, pied)	D dimères augmentés (>10N) Fibrinogène abaissé Plaquettes abaissées	2CG	Tableau de CIVL pré opératoire Probable CIVD post opératoire (données biologiques manquantes)

CG : culot globulaire, PFC : plasma frais congelé.

## Réévaluation clinique à 6 mois

Une diminution franche de la douleur était retrouvée dans 74 % des cas, avec l'absence de douleur permanente et de douleur sévère dans 100 % des cas.

Chez les 3 patients ayant présenté des complications hémorragiques significatives, 2 ne présentaient pas de douleur résiduelle à 6 mois et 1 a été perdu de vue.

## Discussion

Les malformations veineuses sont des pathologies peu connues, pourtant fréquentes, puisqu'elles atteignent jusqu'à 1 % de la population générale [6].

Les atteintes articulaires sont plus rares, mais responsables de répercussions fonctionnelles importantes, dans une population de patients souvent jeune (moyenne d'âge de 15 ans dans notre étude) avec une répercussion non négligeable sur la qualité de vie [21].

Leur traitement et la prise en charge de leurs complications ne sont pas consensuels, mais les recommandations récentes de IUP permettent d'harmoniser les pratiques [13-14].

Au delà de la prise en charge interventionnelle invasive, que cela soit par sclérothérapie ou chirurgie, une connaissance précise des risques de coagulopathie est indispensables afin d'optimiser l'encadrement du traitement.

L'international Union of Phlebology recommande de réaliser le dosage des D dimères ainsi que du fibrinogène, dans le bilan initial de la prise en charge des malformations veineuses extensives extra-tronculaires, ainsi qu'un bilan plus complet (NFS, Hémoglobine, Plaquettes, D dimères, fibrinogène, PDF et TP/TCA), lors du suivi ou dans les situations à risque.

**Lorsqu'une CIVL est confirmée, ou lors de malformations extensives infiltrantes douloureuses avec D dimères élevés, un traitement par HBPM 100 UI/Kg/jour pendant 20 jours est conseillé [13-14].**

Dans notre échantillon de patient, l'augmentation isolée pré opératoire des D dimères était fréquente (32 %) mais une coagulopathie sévère avec diminution du fibrinogène et/ou des plaquettes associée n'était retrouvée que dans moins de 2 % des cas.

Malgré le traitement anti coagulant par HBPM bien mené, les complications hémorragiques se sont produites chez 2 patients.

À noter que ces patients ont bénéficié d'une prise en charge d'une malformation veineuse intra articulaire étendue avec atteinte crurale et jambière associée.

Le monitoring hémodynamique et biologique complet et orienté en per et post opératoire à permis d'intervenir sans délai permettant une amélioration clinico biologique rapide.

Néanmoins, cela confirme, malgré la taille restreinte de notre échantillon, la nécessité d'une prise en charge encadrée par une équipe spécialisée et avertie.

**Une enquête récente a été menée auprès de 1875 médecins vasculaires adhérent à la Société Française de Médecine Vasculaire (SFMV).**

Un questionnaire visant à évaluer la prise en charge thérapeutique et la prise en charge des complications d'une malformation vasculaire était adressé aux médecins [22] :

- 40 % des praticiens ne réalisaient pas d'explorations biologiques devant une malformation veineuse étendue, malgré les risques établis d'existence de CIVL associée [16].
- Lors de manifestations douloureuses, le bilan biologique n'était pas systématiquement contrôlé et les HBPM n'étaient prescrites que dans 33 % des cas [22].
- Lorsqu'une prise en charge thérapeutique invasive était envisagée, le bilan biologique était réalisé par seulement 59,2 % des praticiens.

Tout ceci montre bien l'hétérogénéité des pratiques dans la prise en charge diagnostique, thérapeutique et des complications de ces malformations veineuses, chez des médecins souvent peu informés des risques et des phénomènes pouvant compliquer ces pathologies qui ne sont pourtant pas anecdotiques.

## Conclusion

Il nous semble donc important de souligner la possibilité de l'existence d'une CIVL associée aux malformations veineuses superficielles et de systématiquement la rechercher lors d'une première consultation.

Un travail d'information, de diffusion des connaissances et de recommandations sur cette thématique est indispensable, à plus grande échelle, afin d'éviter les pertes de chances et les complications pouvant être dramatiques chez certains de ces patients présentant des malformations vasculaires veineuses.

## Bibliographie

1. Mulliken J.B., Glowaki J. Hemangiomas and vascular malformations in infants and children: a classification based on endothelial characteristics. *Plast Reconstr Surg.* 1982 ; 69 : 412-420.
2. Boon L.M., Mulliken J.B., Enjolras O., Vikkula M. Glomuvenous malformations (glomangioma) and venous malformation. Distinct clinicopathologic and genetic entities. *Arch Dermatol.* 2004 ; 140 : 971-976.
3. Vikkula M., Boon L.M., Mulliken J.B. Molecular basis of vascular anomalies. *Trends Cardiovasc Med.* 1998 ; 281-292.
4. Brouillard P., Vikkula M. Vascular malformations: localized defects in vascular morphogenesis. *Clin Genet.* 2003 May; 63(5) : 340-51.
5. Domp Martin A., Bailleux F., Thibon P., et al. Elevated D dimer level is diagnostic for venous malformations. *Arch Dermatol.* 2009 ; 145 : 1239-44.
6. Behraves S., Yakes W., Gupta N., Naidu S., Chong B.W., Khademhosseini A. et al. Venous malformations: clinical diagnosis and treatment. *Cardiovasc. Diagn. Ther.* 2016 ; 6 : 557-69.
7. Mazoyer E., Enjolras O., Bisdorff A., Perdu J., Wassef M., Drouet L. Coagulation disorders in patients with venous malformation of the limbs and trunk. *Arch Derm* 2008 ; 44 : 7.
8. Domp Martin A., Vikkula M., Boon L.M. Venous malformation: update on etiopathogenesis, diagnosis & management. *Phlebology.* 2010 ; 25(5) : 224-235.
9. Casanova D., Boon L.M., Vikkula M. Venous malformations: clinical characteristics and differential diagnosis. *Ann Chir Plast Esthet.* Aug-oct ; 2006 ; 51(4-5) : 373-387.
10. Burrows P.E., Laor T, Paltiel H, Robertson R.L. Diagnostic imaging in the evaluation of vascular birthmarks. *Dermatol Clin.* 1998 ; 16(3) : 455-488.
11. Dubois J., Garel L., Grignon A. et al. Imaging of hemangiomas and vascular malformations in children. *Acad Radiol.* 1998 ; 5(5) : 390-400.
12. Paltiel H.J., Burrows P.E., Kozakewich H.P., Zurakowski D., Mulliken J.B. Soft-tissue vascular anomalies: utility of US for diagnosis. *Radiology.* 2000 ; 214(3) : 747-754.



## Fréquence des troubles de la coagulation et leurs complications dans une série de 35 patients opérés pour une malformation veineuse de l'articulation du genou.

13. Lee B.B., Baumgartner I., Berlien P., Bianchini G., Burrows P., Gloviczki P., et al. Diagnosis and treatment of venous malformations. Consensus document of the international union of phlebology : updated 2013. *Int Angiol* 2015 ; 34 : 97-149.
  14. Lee B.B., Baumgartner I., Berlien P., Bianchini G., Burrows P., Gloviczki P., and al. Guideline. Diagnosis and treatment of venous malformations. Consensus document of the international union of phlebology : updated-2013. *Int Angiol* 2014.
  15. Kelly G.L. Heparin therapy for bleeding associated with hemangioma. *Surgery*. 1969 ; 65(6) : 894-89.
  16. Dompmartin A., Acher A., et al. Association of localized intravascular coagulopathy with venous malformations. *Arch Dermatol*. 2008 ; 144(7) : 873-877.
  17. Enjolras O., Ciabrini D., Mazoyer E., Laurian C., Herbreteau D. Extensive pure venous malformations in the upper of lower limb: a review of 27 cases. *J Am Acad Dermatol*. 1997 ; 36(2pt1) : 219-225.
  18. Hermans C., Dessomme B., Lambert C., Deneys V. Venous malformations and coagulopathy. *Ann chir Plast Esth* 2006 ; 51(4-5) : 388-393.
  19. Johnson J.N., Saughnessy WJ., Stans A.A., et al. Management of knee arthropathy in patientes with vascular malformations. *J Pediatr Orthop* 2009 ; 29 : 380-384
  20. Tsai A., Chaudry G., Spencer S., et al. Misdiagnosis of knee venous malformations as juvenile idopathic arthritis. *J Pediatr Orthop* 2011 ; 31 : 683-690.
  21. Laurian C., Masonni C., Wassef M., Houdart E., Toni F., Marteau V., Paraskevas N., Lenck S., Bisdorff A. Surgical treatment of venous malformations of the Knee: Treatment Outcomes for 35 patients. *J Pediatr Orthop* 2018 ; 38 : 325-331.
  22. Enquête de pratique auprès es médecins vasculaires français sur la prise en charge des malformations vasculaires veineuses et leurs complications vasculaires, Lettre à la rédaction, *Journal de Medecine Vasculaire*. 2017 ; 42 : 325-328.
-