



Malformations et variations anatomiques de la veine cave inférieure et des veines rénales : de l'embryologie à la pratique médicale.

Malformations and anatomic variations of the inferior vena cava and renal veins : from embryology to medical practice.

Greiner M.

Résumé

À l'inverse des artères, les troncs veineux sous-diaphragmatiques présentent de très nombreuses malformations et variations anatomiques en rapport avec la complexité de leur développement embryonnaire.

Celui de la veine cave inférieure et des veines rénales est indissociable.

Une connaissance embryologique simplifiée est nécessaire pour la compréhension voire le dépistage de ces anomalies.

Envisagée séparément, la fréquence des différentes anomalies de la veine cave inférieure est faible, ce qui les rend méconnues, d'identification difficile.

Pourtant elles sont toutes accessibles et identifiables à l'écho-doppler y compris les prolongations azygos de la veine cave inférieure, qui peuvent être suggérées avec une forte probabilité lors d'une exploration abdominale.

Le retentissement hémodynamique d'amont de ces anomalies est constant et bilatéral, mais leur retentissement clinique peut être tardif voire inexistant, en l'absence de malformations cardiaques associées.

Les variations des veines rénales sont beaucoup plus fréquentes. Les variations de la veine rénale gauche, à l'origine de syndromes compressifs responsables de signes urologiques et/ou gynécologiques voire rachidiens, ont fait l'objet de nombreuses publications ces dernières années. →

Abstract

Malformations of the inferior vena cava and renal veins are numerous in relation to the complexity of their embryologic development which is inseparable.

If they are infrequent, except for renal vein abnormalities, they will be necessarily found throughout a vascular medical practice because of their number.

A simplified embryologic knowledge is needed to understand or even screening these anomalies.

They are all available and identifiable by Doppler ultrasound including azygos continuation of the inferior vena cava.

Their knowledge is necessary before vascular exploration, retroperitoneal procedures or treatments of their hemodynamic and clinical impact.

Keywords: embryology, inferior vena cava malformations, renal vein anomalies, venous system.

Milka Greiner, Ancien Interne des Hôpitaux de Lyon, Ancien Chef de Clinique, Assistante des Hôpitaux, Ex-Assistante des Universités, Radiologie vasculaire interventionnelle
Hôpital Américain de Paris, Bureau 10, 63 bd Victor Hugo, 92200 Neuilly-sur-Seine, France.
Département d'Imagerie Cardio Vasculaire et de Radiologie Interventionnelle (DICVRI), Hôpital de la Pitié-Salpêtrière, France.
Institut de Cardiologie, 50/52 bd Vincent Auriol, 75651 Paris Cedex 13, France.
E-mail : milka.greiner1@free.fr

→ La connaissance de ces anomalies est nécessaire avant une exploration vasculaire et avant toute intervention rétro-péritonéale ou tout traitement de leur retentissement hémodynamique et clinique.

Mots-clés : embryologie, anomalies veine cave inférieure, anomalies veines rénales.

Introduction

Les malformations de la veine cave inférieure (VCI) et des veines rénales sont très nombreuses en rapport avec la complexité de leur développement embryologique.

Si elles sont peu fréquentes, en dehors des anomalies veineuses rénales, elles seront obligatoirement rencontrées au cours d'un exercice de médecine vasculaire en raison de leur nombre.

Nous nous limiterons aux principales variations indispensables à connaître dans la pratique angiologique quotidienne.

Anomalies du système cave inférieur

La prévalence des anomalies de la VCI est variable d'une étude à l'autre, se situant entre 0,15 % et 1,2 % dans la population générale pour les études les plus récentes [1-5].

La prévalence des anomalies des segments supra-rénal et hépatique de la VCI (soit environ 90 % des anomalies congénitales de la VCI) est évaluée à 0,6 % à 2 % chez des patients porteurs de malformations cardiaques congénitales, tandis qu'elle n'est que de 0,3 % à 0,5 % chez des patients sans antécédents particuliers [6].

Bases embryologiques [7-12]

Les anomalies de la veine cave étant issues d'un développement aberrant, une connaissance embryologique simplifiée est nécessaire pour la compréhension et le dépistage de ces anomalies.

La VCI résulte de plusieurs anastomoses entre trois systèmes de veines embryonnaires initialement pairs et symétriques, qui apparaissent successivement entre la cinquième et la septième semaine de la vie embryonnaire (**figure 1**) :

- Les veines cardinales postérieures les plus externes.
- Les veines subcardinales en situation antérieure.
- Les veines supracardinales, les plus postérieures.

À l'étage supérieur, le système vitellin et les veines ombilicales sont également impliquées.

À partir de ces 3 systèmes, des courants préférentiels s'organisent entraînant des modifications segmentaires – persistance, régression, anastomoses – qui sont fonction du débit exigé par les différents organes en cours de formation.

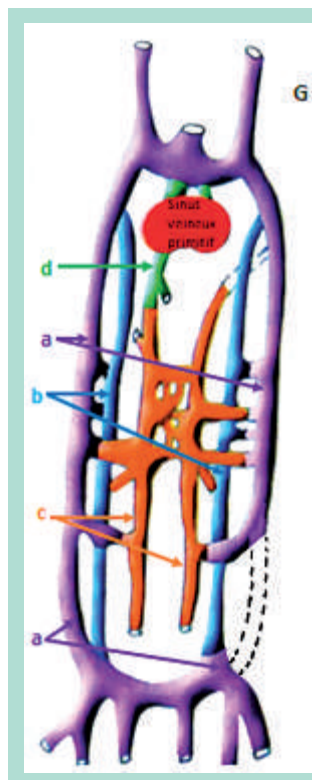


FIGURE 1 : Schéma de l'embryogenèse de la veine cave inférieure (VCI) et des veines rénales : développement des veines cardinales à la 7^e semaine, d'après C. Gillot [7].
a : veines cardinales postérieures ;
b : veines supra cardinales (très postérieures) ;
c : veines sub (sous) cardinales (veines antérieures).

Une diminution du débit entraînera une involution d'un axe ; à l'inverse, une augmentation de débit exigera un développement de l'axe sollicité.

L'évolution initiale du système veineux se fait vers la moitié droite du corps par la création d'une anastomose entre la portion caudale des 2 veines cardinales postérieures (futurs axes iliaques) qui amène le sang de la gauche vers la droite (**figure 2**).

L'origine de la VCI ou segment 1 est constituée.

La partie inférieure de la veine supra cardinale droite se développe puis s'anastomose avec la portion caudale de la veine cardinal postérieure droite pour former le segment 2 ou VCI sous (infra) rénale. Le segment supérieur de la veine sub-cardinale droite augmente de calibre ; il deviendra le segment 4 ou segment supra rénal. Son anastomose avec la veine supra cardinale droite permet la constitution du segment 3 ou segment rénal (**figure 2**).

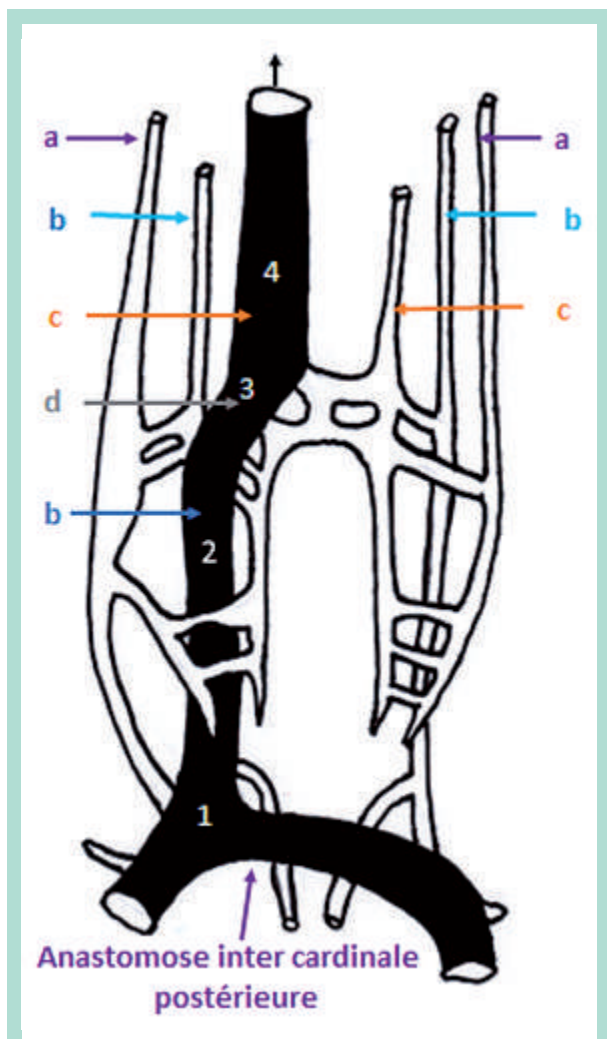


FIGURE 2 : Formation des segments 1 à 4 de la VCI ; diagramme de l'organogenèse.

- Segment 1 ou origine de la VCI : dérive de l'anastomose portion caudale de la veine cardinale postérieure droite / anastomose inter cardinale ;
- segment 2 ou segment sous rénal : dérive de la veine supra-cardinale droite ;
- segment 3 ou segment rénal : dérive d'une anastomose supra / sub cardinale droite ;
- segment 4 ou supra rénal : dérive du segment supérieur de la veine sub cardinale droite.

Les deux derniers segments ont une formation indépendante.

Le *segment 5* ou *rétro-hépatique*, dérive de l'anastomose veine sub-cardinale droite / veine vitelline droite et le *segment 6*, *inter hépato-cardiaque*, dérive de la portion terminale de la veine vitelline droite.

Ainsi sont constitués les 6 segments de la VCI, tous d'origine embryologique différentes [8-10] (**figure 3**).

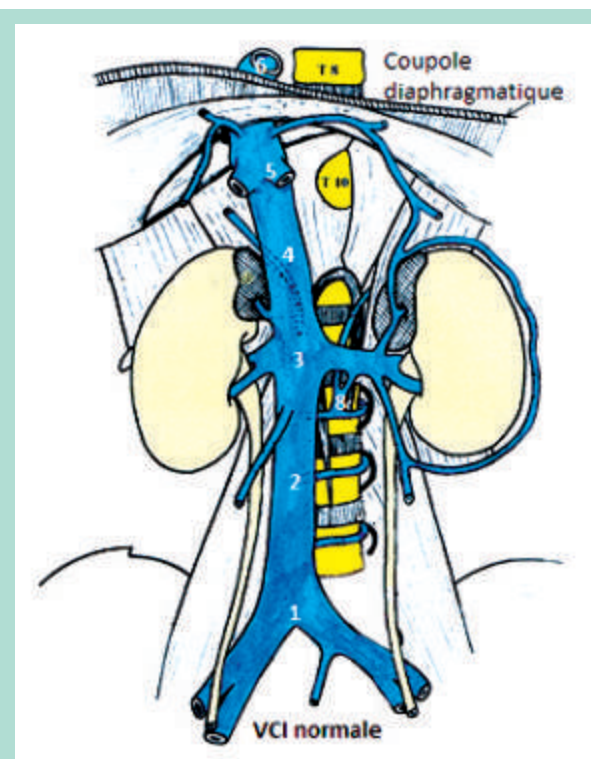


FIGURE 3 : Structure définitive de la VCI : 6 segments d'origine embryologique différente.

- Segment 5 rétro-hépatique : dérive de l'anastomose veine sub cardinale droite / veine vitelline droite.
- Segment 6 inter hépato-cardiaque : dérive de la portion terminale de la veine vitelline droite.

Principales anomalies de la veine cave inférieure [12-18]

Il convient de distinguer les variations complexes s'accompagnant d'anomalies du retour veineux au cœur (veines caves se jetant dans le cœur gauche), des variations intéressant plus spécifiquement la VCI. Les premières entrent dans le cadre des cardiopathies cyanogènes et sortent du cadre de cette étude.

Absence de VCI

Rarissime, son origine embryonnaire est très discutée. Certains auteurs ont pu démontrer qu'elle était secondaire à une thrombose durant la vie intra-utérine [13-14].

On peut effectivement s'imaginer qu'une défaillance simultanée des deux systèmes, droit et gauche, doit être une éventualité très rare. Il est surtout important de retenir qu'elle est retrouvée chez 5 % des patients de moins de 30 ans développant une thrombose veineuse profonde.

Le drainage des membres inférieurs (MI), du pelvis et de l'abdomen est assuré par les plexus rachidiens et les veines pariétales vers les systèmes azygos et héli azygos.

Absence ou agénésie de la veine cave sous rénale (segments 1 et 2) [16-17]

Elle est très rare et son origine est également discutée. Une thrombose intra utérine ou péri natale est souvent évoquée pour expliquer l'absence de VCI sous rénale.

Dans le cas d'une origine embryonnaire, elle serait le résultat de la régression anormale à la fois de la portion caudale des 2 veines cardinales postérieures et des 2 veines supra cardinales. Elle constitue un facteur de risque dans le développement des thromboses des membres inférieurs.

Veine cave sous rénale gauche (figure 4)

Elle est secondaire à l'agénésie anormale de la veine supra cardinale caudale droite et à la persistance anormale de la veine supra cardinale caudale gauche.

Elle monte à gauche de l'aorte, décrit un premier coude où elle reçoit la veine rénale gauche puis présente un segment horizontal en général pré aortique.

Au niveau du deuxième coude, elle reçoit la veine rénale droite avant de se prolonger par le segment supra rénal en position normale.

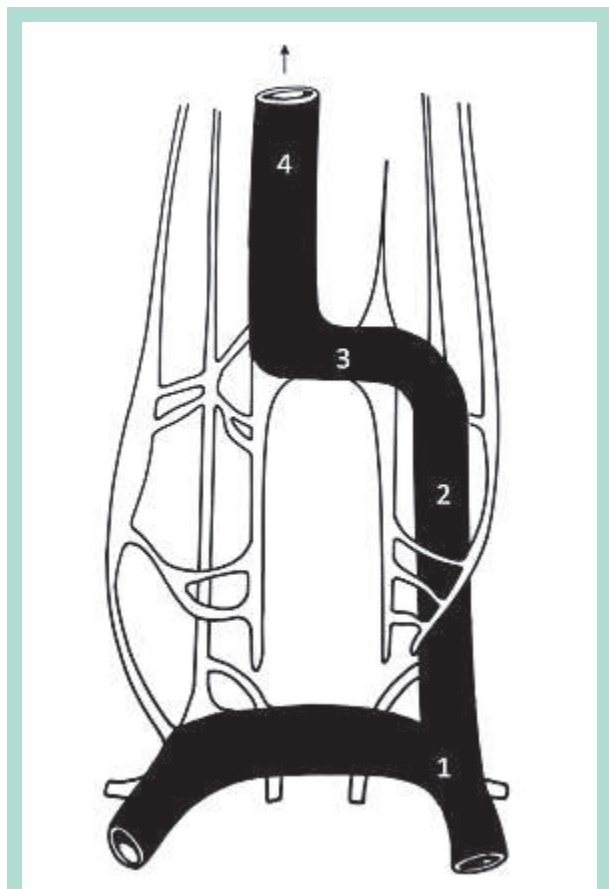


FIGURE 4 : Diagramme de l'organogenèse : VCI sous rénale gauche (numérotation de la segmentation identique à la figure 2).

Le retentissement hémodynamique avec diminution des vitesses circulatoires au niveau de la VCI sous rénale et des axes iliaques est constant en raison de la compétition des flux rénal gauche et cave mais le retentissement clinique par stase veineuse avec varices pelviennes et des membres inférieurs est tardif. Sa découverte fortuite est fréquente.

Il faut savoir rechercher une telle anomalie devant l'apparition de varices chez le sujet jeune notamment chez la femme jeune avant les grossesses.

Double veine cave sous rénale (figure 5)

Dans cette configuration, deux troncs veineux de calibre à peu près identiques montent l'un à droite et l'autre à gauche de l'aorte.

Plusieurs variations sont possibles selon qu'il existe ou non des anastomoses basses.

- La forme avec anastomose isolée de gros calibre, correspond à la veine iliaque commune gauche.
- Lorsque les communications sont nombreuses, elles sont de petit calibre, plus ou moins haut situées dans le pelvis (**figure 6**).

Très postérieures, elles sont rarement identifiées par échodoppler. Le retentissement hémodynamique et le retentissement clinique sont superposables à l'anomalie précédente.

Prolongation (ou continuation) azygos ou héli azygos de la veine cave inférieure

Elle est secondaire à la régression anormale de la veine vitelline droite participant à la constitution des segments 5 et 6.

Le système azygos se développe pour suppléer le segment rétro hépatique absent.

Dans les formes isolées, les veines sus hépatiques s'abouchent directement dans l'oreillette droite. La veine cave sus rénale se prolonge soit à droite (prolongement azygos) soit à gauche (prolongement héli azygos) pour rejoindre la crosse de la veine azygos qui se jette à la face postérieure de la veine cave supérieure.

Les possibilités sont nombreuses selon que la veine cave sous rénale est en position modale, située à gauche ou double (**figure 7**).

Dans ce dernier cas, on peut même observer une prolongation de la veine cave droite vers la veine azygos et de la veine cave gauche vers la veine héli azygos.

Le diagnostic échodoppler de ces prolongations est généralement possible par l'étude des terminaisons des veines rénales.

- En effet, lors d'un prolongement azygos (droit), si la veine rénale droite se jette normalement dans la veine cave, la veine rénale gauche, ne passe pas la ligne médiane et ne croise pas l'aorte. Elle reste à gauche pour se terminer dans sa racine héli azygos (racine interne) en situation para vertébrale gauche, qui rejoint plus ou moins haut la crosse azygos (**figure 8**).

Malformations de la veine cave inférieure et des veines rénales.

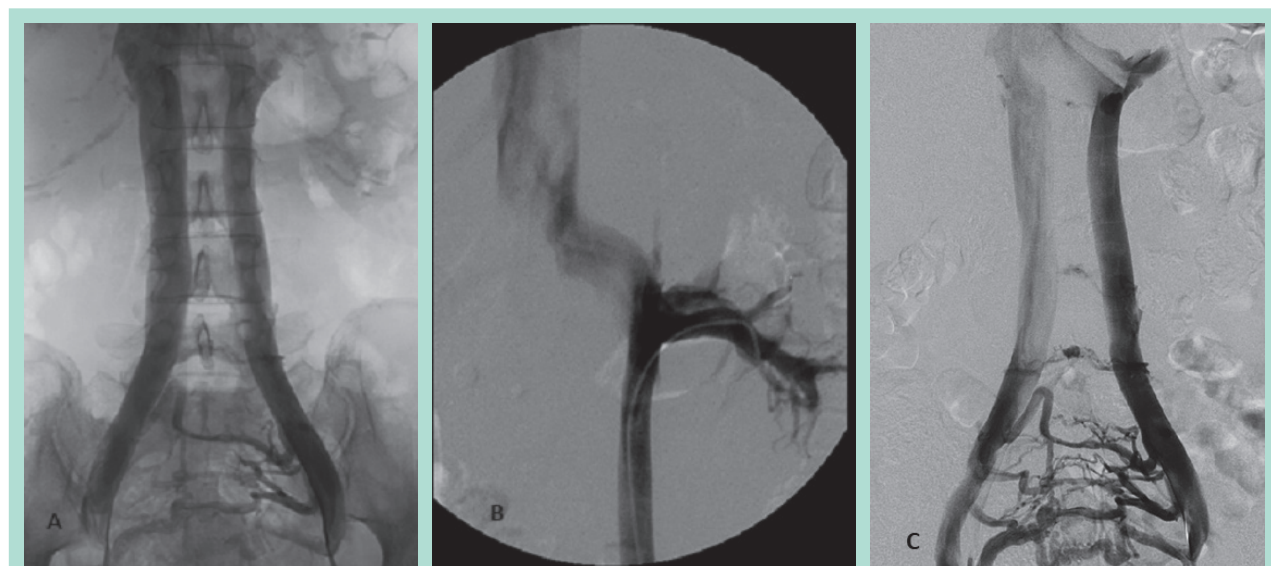
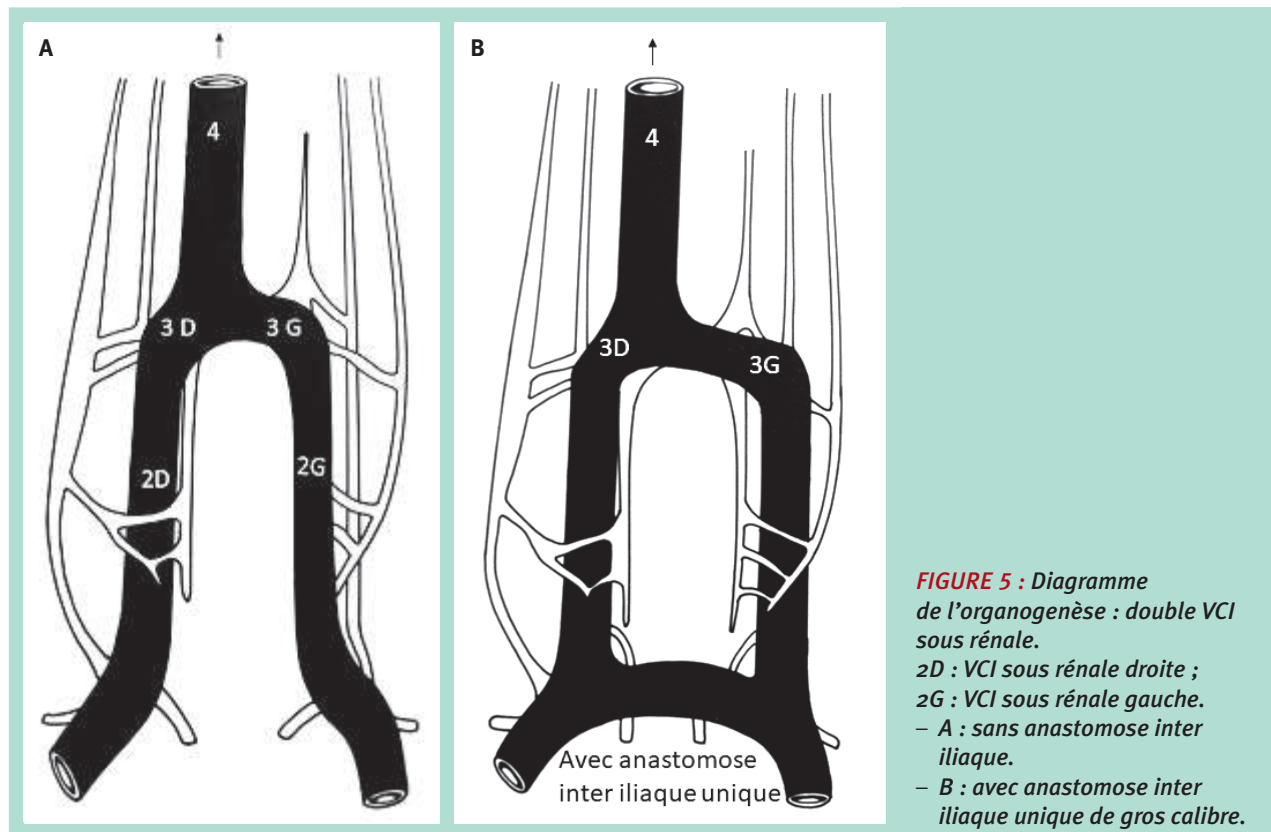


FIGURE 6 : Double VCI sous rénale avec communications inter iliaques multiples, diagnostiquées à la phlébographie.
– A : injection bi fémorale de produit de contraste ;
– B : injection sélective de produit de contraste dans la veine rénale gauche : drainage rénal gauche dans le segment supra-rénal de la VCI mais également dans la VCI sous-rénale gauche ;
– C : injection fémorale gauche : compétition de flux entre veine rénale gauche et VCI sous rénale gauche, qui se draine en partie dans la veine cave sous rénale droite par le plexus pré sacral.

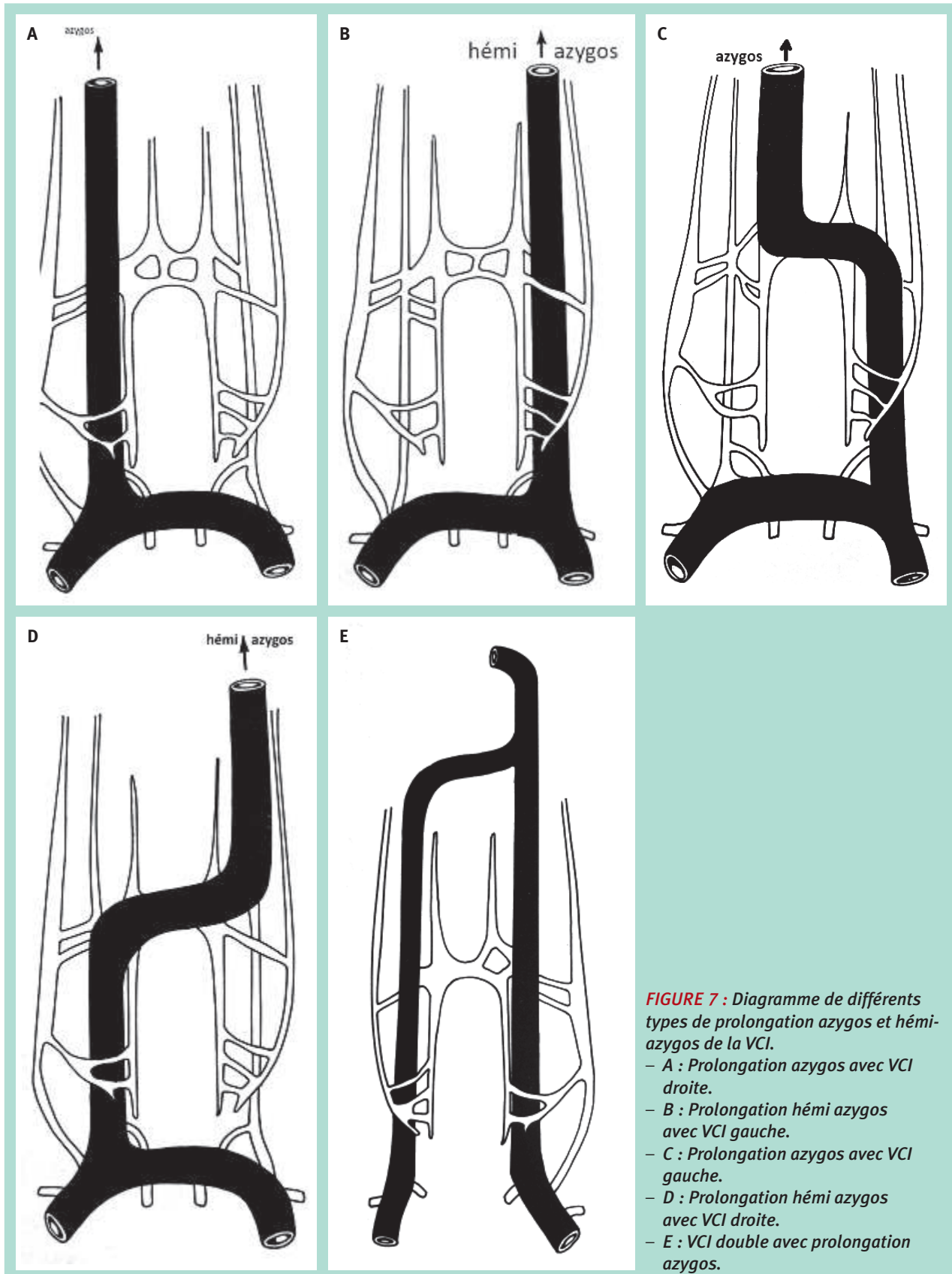


FIGURE 7 : Diagramme de différents types de prolongation azygos et hémi-azygos de la VCI.
– A : Prolongation azygos avec VCI droite.
– B : Prolongation hémi azygos avec VCI gauche.
– C : Prolongation azygos avec VCI gauche.
– D : Prolongation hémi azygos avec VCI droite.
– E : VCI double avec prolongation azygos.

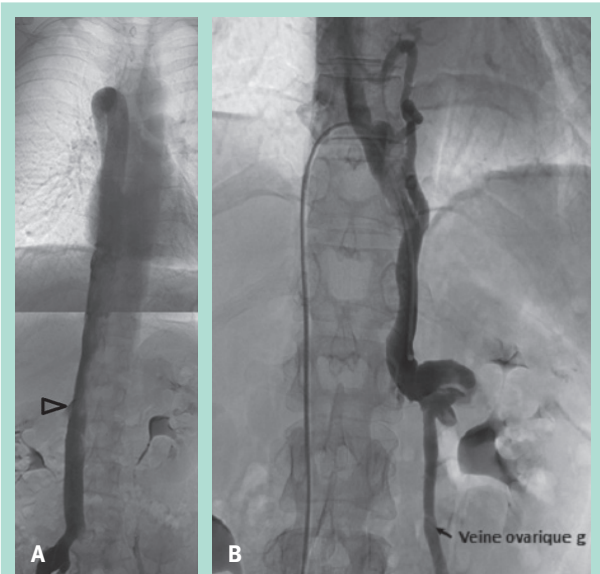


FIGURE 8 : Situation des veines rénales dans le cadre d'une prolongation azygos d'une VCI droite.
– A : La terminaison de la veine rénale droite est modale au bord droit de la VCI (tête de flèche).
– B : La veine rénale gauche ne traverse pas la ligne médiane et ne croise pas l'aorte ; elle se draine à gauche par sa racine hémi azygos vers la crosse azygos. À noter un reflux dans la veine ovarique gauche.

- À l'inverse, lors d'une prolongation hémi azygos, la veine rénale gauche très courte se jette dans le prolongement gauche et ne croise pas l'aorte tandis que la veine rénale droite traverse la ligne médiane, croise l'aorte pour rejoindre le prolongement gauche (**figure 9**).

Lorsque le réseau de suppléance veineuse par le système azygos est suffisamment développé pour assurer le retour veineux des membres inférieurs et du petit bassin ces anomalies sont asymptomatiques.

Il faut savoir y penser devant la constatation d'un œdème orthostatique.

En effet, en position debout, le drainage de l'hémi corps inférieur n'est pas facilité en dépit d'une dilatation de la crosse azygos qui recueille la totalité du sang veineux des hémi corps supérieur et inférieur.

Uretère rétro cave

Contrairement à sa dénomination, il ne s'agit pas d'une variation anatomique de l'appareil urinaire mais d'une anomalie du développement cave sous rénal par la persistance de la veine cardinale postérieure droite qui se substitue à la veine supra cardinale droite dans le segment sous rénal.

L'uretère droit chemine en arrière de la VCI avant de décrire une boucle caractéristique à convexité gauche, à hauteur de la quatrième vertèbre lombaire puis passer en avant.

Il n'y a pas de retentissement hémodynamique mais cette anomalie peut constituer un obstacle à l'évacuation urinaire, à l'origine de douleurs voire d'une hydronéphrose ou bien être à l'origine d'infections urinaires à répétition [16].

Anomalies des segments terminaux de la veine cave inférieure

De nombreuses classifications ont été proposées. La classification de Simson a le mérite de la simplicité [17-18] (**figure 10**).

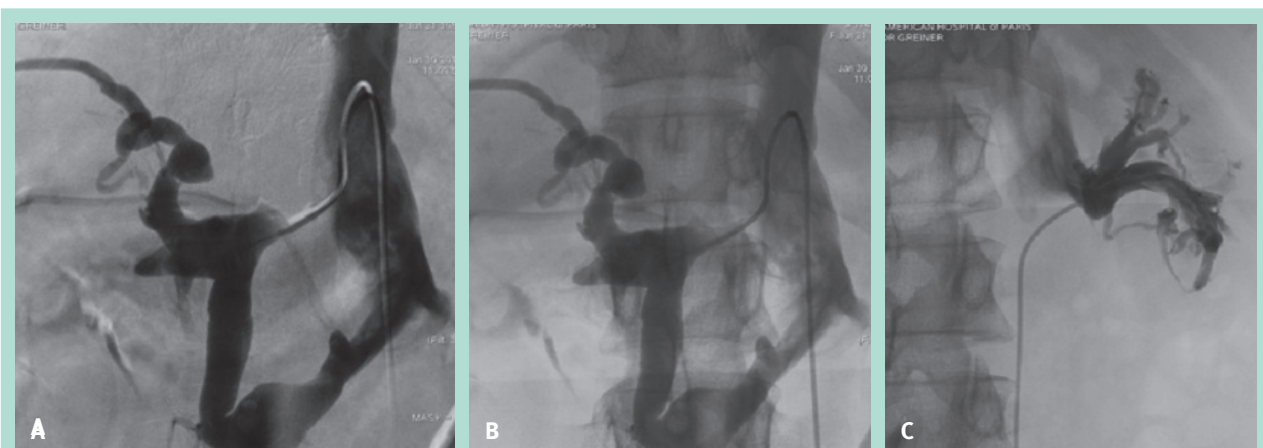


FIGURE 9 : Situation des veines rénales dans le cadre d'une prolongation hémi azygos d'une VCI gauche.
– A, B : Phlébographie après cathétérisme de la veine rénale supérieure droite. Présence de deux veines rénales droites qui traversent la ligne médiane, croisent l'aorte pour rejoindre le prolongement gauche.
– C : Veine rénale gauche cathétérisée sélectivement. Veine très courte ; elle se jette dans le prolongement gauche et ne croise pas l'aorte.

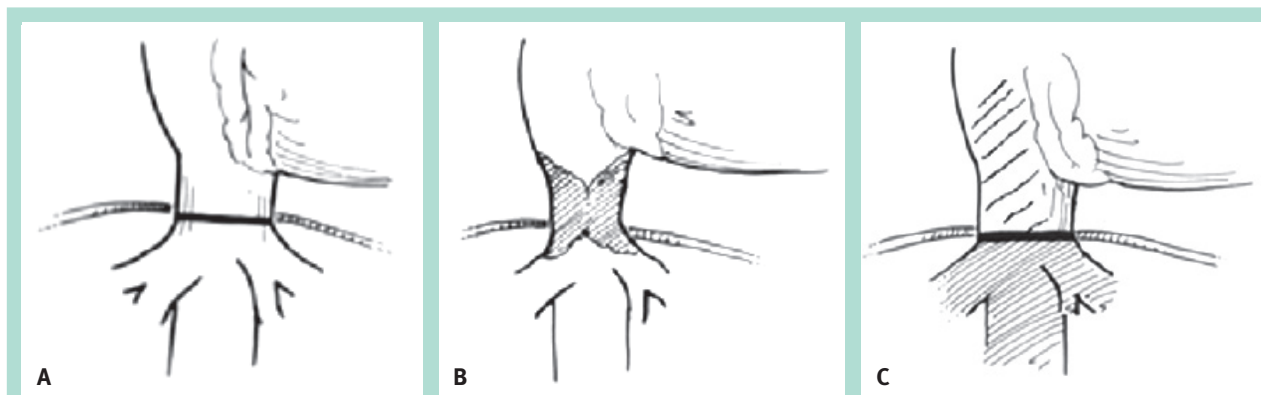


FIGURE 10 : Classification des lésions des segments 5 et 6 de la VCI (d'après Simson et Kieffer) [17-18].
A : Formes membraneuses. B : Formes hypoplasiques. C : Formes occlusives.

Trois types de lésions sont différenciées :

- *Type 1 ou forme membraneuse* : Ces membranes congénitales, ne dépassant pas 1 cm d'épaisseur, habituellement très fines, siègent surtout au voisinage du diaphragme et réalisent une occlusion plus ou moins complète de la VCI. L'aspect extérieur de la VCI est le plus souvent normal.
- *Type 2 ou formes hypoplasiques* : elles sont étendues sur tout ou partie du segment 6, inter hépato-cardiaque mais peuvent concerner le segment 5 et s'accompagne en général d'une sténose de la VCI.
- *Type 3 ou formes occlusives extensives* : elles intéressent les segments 5 et 6 et correspondent le plus souvent à une thrombose crurorique compliquant l'une des formes précédentes.

Le retentissement cave est majeur associant circulation collatérale, syndrome d'hyperpression veineuse chronique des MI d'intensité variable, qui peut être aggravé de façon brutale par une thrombose crurorique aiguë se produisant immédiatement en amont ou à distance au niveau des MI.

Le retentissement hépatique fixe la gravité des lésions des segments 5-6 et engage le pronostic vital. Il est d'autant plus grave qu'il existe des lésions occlusives des veines sus hépatiques (syndrome de Budd-Chiari). Les signes cliniques se manifestent progressivement chez l'adulte jeune (27 ans \pm 12 ans pour la série de Kieffer comportant 123 patients [12]).

La plupart de ces lésions sont actuellement traitées par voie endovasculaire, percutanée.

Principales variations des veines rénales [7, 18-23]

Les veines rénales résultent d'anastomoses transverses entre les 3 systèmes initiaux.

Le développement des veines rénales est indissociable du développement complexe de la VCI.

Ce processus débute à la quatrième semaine de la vie embryonnaire et se termine vers la huitième semaine.

Un vaste réseau de communication s'établit entre les trois paires de veines embryonnaires initialement paires et symétriques.

Les veines subcardinales (antérieures) drainent pratiquement la totalité du mésonéphros puis du métanéphros ou rein définitif.

Dès la 8^e semaine s'établissent, respectivement en arrière et en avant de l'aorte embryonnaire, des anastomoses entre les veines supracardinales très postérieures et les veines subcardinales antérieures (anastomoses sub-supra cardinales) ainsi que des anastomoses inter subcardinales.

La veine rénale droite provient d'une anastomose entre la veine supra cardinale droite et la veine subcardinale (anastomose sub-supra cardinale droite).

La formation de la veine rénale gauche est plus complexe. Elle résulte d'une anastomose sub-supra cardinale gauche et d'une anastomose inter subcardinale, pré aortique tandis que l'anastomose inter supra cardinale rétro aortique régresse à l'origine d'une veine rénale gauche unique, pré aortique.

Variantes communes aux veines rénales droite et gauche

Elles sont fréquentes ; leur prévalence est estimée entre 11 % et 28 %.

Elles comprennent :

- les variantes en nombre (veines rénales surnuméraires) ;
- et les variations de terminaison. Les terminaisons extra caves sont très rares (iliaques) voire exceptionnelles (veine azygos) ;
- la veine rénale droite est absente en cas d'agénésie du rein droit ;
- par contre, en cas d'agénésie du rein gauche, la veine rénale gauche persiste, assurant le drainage veineux surrénalien.

Variantes propres à la veine rénale gauche

Elles sont en général isolées, sans anomalie cave associée.

Veine rénale gauche rétro aortique [10, 19-23] (figures 11 et 12)




FIGURE 11 : Schéma de la veine rénale gauche rétro-aortique.

- 1 : VCI.
- 2 : Veine rénale gauche rétro aortique.
- 3 : Aorte.

Normalement, la veine rénale gauche est unique et pré-aortique.

La persistance anormale de l'anastomose inter-supracardiale associée à une régression de l'anastomose inter-subcardiale antérieure conduit à la constitution d'une veine rénale gauche ectopique rétro-aortique.

- Sa prévalence est variable selon les travaux nécropsiques, chirurgicaux ou radiologiques ; elle est estimée entre 1,7 et 3,4 % [19].
- Son diagnostic écho-doppler est facilité par la présence de 2 signes : sa position rétro aortique avant de rejoindre la VCI et sa situation habituellement descendante contrairement à la veine normale pré aortique en situation horizontale ou ascendante.
- Sa compression entre l'aorte et un corps vertébral lombaire, lorsqu'elle est prononcée est à l'origine d'hypertension veineuse rénale, gonadique, pelvienne et/ou des membres inférieurs source de varices.
- Son expression clinique (Nutcracker syndrome postérieur) est fonction du degré de compression de la VRG, de la localisation et de l'efficacité des voies de suppléance.

Elle peut se traduire :

- par une stase veineuse rénale gauche à l'origine de douleurs lombaires, d'hématurie permanente ou intermittente, macro ou microscopique (forme urologique).
- Et/ou être responsable d'un drainage veineux rénal gauche dans la VOG à l'origine d'un syndrome de congestion pelvienne (forme gynécologique).
- D'un varicocèle testiculaire symptomatique.
- De varices des membres inférieurs.

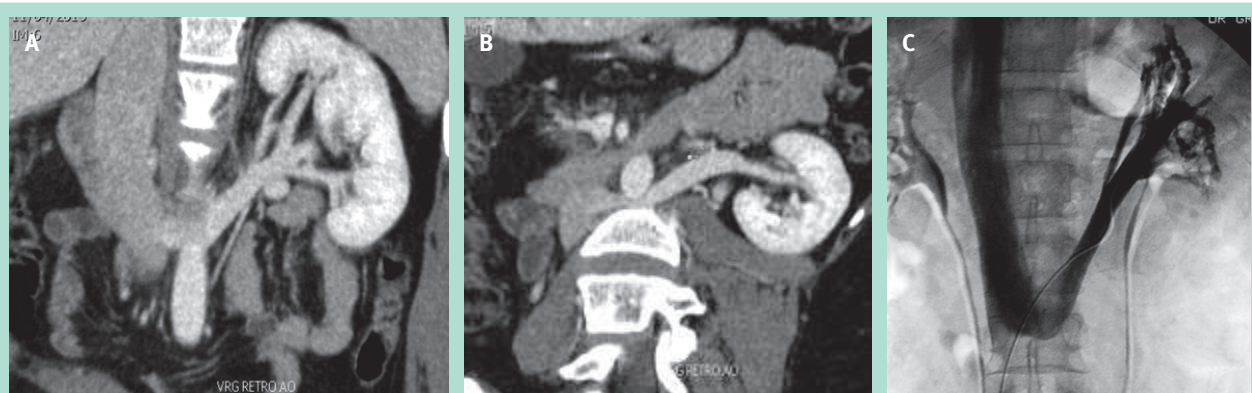


FIGURE 12 : Veine rénale gauche rétro aortique.

- A : TDM : reconstruction en coupe frontale dans le plan de la veine rénale gauche. Noter sa direction descendante et son aspect demi-teinte au croisement de l'aorte.
- B : TDM : reconstruction en coupe axiale dans le plan de la veine rénale gauche. La veine rénale gauche est comprimée entre l'aorte et un corps vertébral lombaire.
- C : Phlébographie rénale gauche : veine rénale gauche descendante qui présente un court segment horizontal pré-terminal en demie teinte au croisement aortique.

- Enfin sa compression peut être révélée par des lombalgies chroniques, une fatigabilité à la marche en rapport avec l'hyperpression intrarachidienne, lorsque la circulation de suppléance est assurée exclusivement par le tronc réno-azygo-lombal (formes rachidiennes) [12].

Veine rénale gauche circum aortique (figure 13)

La persistance des deux anastomoses pré et rétro-aortiques aboutit à la constitution d'un anneau veineux péri-aortique ou veine rénale gauche circum aortique. Sa fréquence varie de 1,4 à 8,5 % selon les séries [10, 20, 23].

Son existence expose à un risque de compression veineuse symptomatique analogue à celui de la veine rénale gauche rétro-aortique, mais il est moins important (Nutcracker antéro-postérieur).

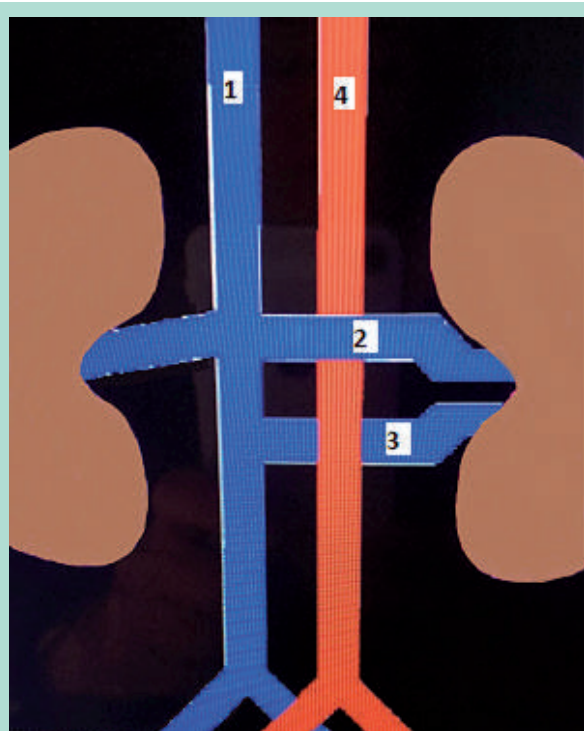


FIGURE 13 : Schéma d'une veine rénale circum-aortique avec bifidité totale.

- 1 : VCI.
- 2 : Branche antérieure pré-aortique.
- 3 : Branche postérieure, rétro-aortique.
- 4 : Aorte.

Veine rénale gauche plexiforme [10, 11]

Elle est secondaire à l'absence d'involution des réseaux anastomotiques embryonnaires initiaux entre les différents systèmes.

Rare, sa fréquence est d'appréciation difficile compte-tenu de la rareté des publications.

Le drainage principal est assuré par les plexus pré vertébraux vers la VCI.

Les formes associées

Les formes associées sont sans limites intéressant à la fois la VCI et les veines rénales ou localisée aux seules veines rénales (figures 9 et 14).

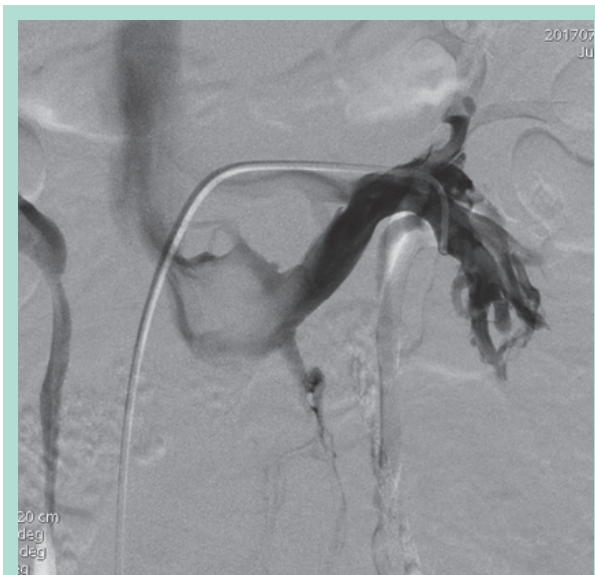


FIGURE 14 : Veine rénale gauche à bifidité incomplète (court tronç commun) « doublement circum aortique ». Phlébographie après cathétérisme de la branche antérieure et extrémité du cathéter située à l'origine de la veine rénale.

- La branche antérieure pré-aortique est de petit calibre, peu opacifiée.
- La branche descendante est dominante ; elle se divise au contact de l'aorte pour former un anneau péri-aortique à flux ralenti.

Les variations propres de la VCI peuvent coexister avec un situs inversus total ou partiel ce qui augmente encore les possibilités anatomiques de variations.

Elles rendent plus difficile la compréhension de leur retentissement hémodynamique et leur traitement dans les formes symptomatiques.

Conclusion

Les progrès diagnostiques décisifs faits ces deux dernières décennies grâce l'évolution des techniques d'exploration écho-doppler et au développement des méthodes d'investigation telles que la tomographie et l'IRM rendent indispensables la connaissance des principales variations anatomiques des drainages veineux cave et rénal.

Malformations de la veine cave inférieure et des veines rénales.

La facilité de leur diagnostic, une meilleure compréhension des flux veineux préférentiels et le développement parallèle des thérapeutiques dans les formes symptomatiques n'excusent plus leur ignorance.

L'adage dérivé du banquet de Platon et d'une citation de Claude Bernard, garde toute sa signification : « *on ne trouve que ce que l'on cherche et on ne cherche que ce que l'on connaît* ».

Références

1. Bass J.E., Redwine M.D., Kramer L.A., Huynh P.T., Harris J.H. Jr. Spectrum of congenital anomalies of the inferior vena cava: cross-sectional imaging findings. *Radiographics* 2000 ; 20 (3) : 639-52.
2. Ongoïba N., Destrieux C., Desme J., Koumare A.K. Anomalies de la veine cave inférieure sous rénale. *Morphologie* 2006 ; 90 (291) : 171-4.
3. Obernoster A., Aschauer M., Scnedl W., Lipp R.W. Anomalies of the inferior vena cava in patients with iliac venous thrombosis. *Ann. Intern. Med.* 2002 ; 136 (1) : 37-41.
4. Schneider J.G., Eynatten M.V., Dugi K.A., Duex M., Nawroth P.P. Recurrent deep venous thrombosis caused by congenital absence of the inferior vena cava and heterozygous factor V Leiden mutation. *J. Intern. Med.* 2002 ; 252 (3) : 276-80.
5. Koc Z., Oguzkurt L. Interruption or congenital stenosis of the inferior vena cava: prevalence, imaging, and clinical findings. *Eur. J. Radiol.* 2007 ; 62 (2) : 257-66.
6. Yun S.S., Kim J.I., Kim K.H., Sung G.Y., Lee D.S., Kim J.S., et al. Deep venous thrombosis caused by congenital absence of inferior vena cava, combined with hyperhomocysteinemia. *Ann. Vasc. Surg.* 2004 ; 18 (1) : 124-9.
7. Gillot C. La veine rénale gauche. Études anatomiques, aspects angiographiques, abord chirurgical. *Anatomia Clinica.* 1978 ; 1 : 135-55.
8. Ferris E.J., Hipona F.A., Kahn P.C., Phillips E., Shapiro J.H, eds. Venography of the inferior vena cava and its branches. *In: Phillips E. Embryology, normal anatomy, and anomalies* Md : Williams & Wilkins, Baltimore, 1969 ; 1-32.
9. Mc Clure Ch., Butler E.G. The development of the vena cava inferior in man. *Am. J. Anat.* 1925 ; 35 : 331-83.
10. Greiner M. Radio-anatomie des veines collectrices axiales du tronc. *In: Milka Greiner, Thérapeutique endovasculaire des pathologies veineuses.* Springer-Verlag. Paris 2012 ; chapitre 2 : 30-9.
11. Minniti S., Visentini S., Procacci C. Congenital anomalies of the venae cavae: embryological origin, imaging features and report of three new variants. *Eur. Radiol.* 2002 ; 12 (8) : 2040-55.
12. Pillet J., Chevalier J.M., Enon B., Cronier P., Mercier Ph., Moreau P., et al. Les variations d'origine embryologique de la veine cave inférieure. *In : E. Kieffer. Chirurgie de la veine cave inférieure et de ses branches.* Expansion scientifique française. Vesoul. 1985 ; 105-16.
13. Ramanathan T., Hughes T.M., Richardson A.J. Perinatal inferior vena cava thrombosis and absence of the infra renal inferior vena cava. *J. Vasc. Surg.* 2001 ; 33 (5) : 1097-9.
14. Debing E., Tielemans Y., Jolie E., Van den Brande P. Congenital absence of inferior vena cava. *Eur. J. Vasc. Surg.* 1993 ; 7 (2) : 201-3.
15. Bass J.E., Redwine M.D., Kramer L.A., Harris J.H. Jr. Absence of the infrarenal inferior vena cava with preservation of the suprarenal segment as revealed by CT and MR venography. *AJR Am. J. Roentgenol.* 1999 ; 172 (6) : 1610-2.
16. Le Page J.R., Baldwin G.N. Obstructive periureteric venous ring. *Radiology* 1972 ; 104 (2) : 313-5.
17. Simson I.W. Membranous obstruction of the inferior vena cava and hepatocellular carcinoma in South Africa. *Gastroenterology* 1982 ; 82 (2) : 171-8.
18. Kieffer E., Ruotolo C., Richard T., et al. Membranes et hypoplasies de la veine cave inférieure terminale. *In: E. Kieffer, ed. Chirurgie de la veine cave inférieure et de ses branches.* Expansion scientifique française. Vesoul ; 1985 ; 117-31.
19. Thomas T.V. Surgical implications of retroaortic left renal vein. *Arch. Surg.* 1970 ; 100 (6) : 738-40.
20. Al-Katib S., Shetty M., Jafri S.M., Jafri S.Z. Radiologic Assessment of Native Renal Vasculature: A Multimodality Review. *Radiographics* 2017 ; 37 (1) : 136-56.
21. Gillot C., Aaron C. Les voies de dérivation de la veine rénale gauche. *Arch. Anat. Pathol.* 1968 ; 196-202.
22. Lejars F. Les voies de sûreté de la veine rénale. *Bull. Soc. Anat. Paris.* 1888 ; 63^e année (5^e série) : 504-11.
23. Greiner M., Toledano D. Imagerie des veines rénales normales et pathologiques. Greiner M. Traitement endovasculaire des sténoses et des occlusions des veines rénales. *In : Thérapeutique endovasculaire des pathologies veineuses.* Milka Greiner. Springer-Verlag. Paris ; 2012. Chapitre 4 ; 49-67 ; chapitre 15 : 197-209.