



# Échographie Doppler sous stimulation pharmacologique pour la DE vasculaire. Standardisation des mesures et recommandations.

## Duplex Scan echography under pharmacological stimulation for vascular ED. Standardization and recommendations.

Sussman H., Virag R.

### Résumé

L'exploration des dysfonctions érectiles par échodoppler sensibilisé par la stimulation pharmacologique intracaverneuse de l'érection obéit à un protocole strict aujourd'hui standardisé et sécurisé.

Pour évaluer uniquement une atteinte artérielle un minitest avec des doses minimum de papavérine 8 mg ou alprostadil 5 µcg est suffisant. Le maxitest pratiqué avec une injection de 1 ml de papavérine à 40 mg et 20 µcg d'alprostadil, permet une évaluation globale de la capacité érectile et des territoires artériels et veineux.

Les scores artériels et veineux permettent de classer les différentes atteintes suivant leur gravité et de décider de l'imagerie nécessaire et/ou de choisir une thérapeutique adaptée. La spécificité et sensibilité pour l'évaluation veineuse est très élevée.

Précédent l'injection, l'examen des artères caverneuses sur verge flaccide avant et après occlusion du flux artériel explore la fonction endothéliale.

Le risque d'érection prolongée est maîtrisé en raison de la possibilité d'injecter un alpha stimulant si l'érection rigide se maintient.

L'affirmation d'une atteinte artérielle et/ou endothéliale conduit à proposer un examen cardiovasculaire exhaustif car la DE est alors potentiellement prédictive d'AVC et ou d'infarctus du myocarde.

Au total l'échographie doppler est un outil indispensable à l'exploration de toutes les dysfonctions érectiles durables et/ou résistantes au traitement symptomatique.

**Mots-clés :** *dysfonction érectile, écho-doppler pénien, injection intracaverneuse, dysfonction endothéliale, fuite caverno-veineuse, papavérine, alprostadil, NO, stimulation pharmacologique de l'érection, artères caverneuses, artères pudendales, veine dorsale profonde de la verge, cavernoscanner, angioscanner.*

### Abstract

*Evaluation of erectile dysfunction through duplex scan ultrasonography with intracavernous pharmacological stimulation obey to a standardized and secured protocol.*

*To evaluate solely an arterial involvement low dose of papaverine (8mg) or alprostadil (5µcg) is sufficient. To globally evaluate both arterial and venous system as well the erectile capacity a higher dosage is necessary. We recommend a mixture of 20µcg of alprostadil powder diluted in 1 ml (40mg) of papaverine chlorydrate.*

*Determination of arterial and venous score allow to classify upon severity and decide for further imaging procedures and therapeutical options. Specificity and sensitivity are very high.*

*Before intracavernous stimulation a shear stress test of the deep arteries evaluates the penile endothelial function.*

*The risk of prolonged pharmacological induced erection is well controlled by the use, if necessary, of intracavernous injection of alpha stimulant.*

*When present arterial involvement and/or endothelial dysfunction ask for careful evaluation of other vascular territories knowing that ED is predictive of forthcoming stroke and/or myocardial infarct.*

*In summary, penile duplex scan under pharmacological stimulation is mandatory to evaluate all permanent or recurrent ED.*

**Key words:** *erectile dysfunction, penile duplex scan, penile ultrasonography, intracavernous injection, endothelial dysfunction, caverno-venous leak, papaverine, alprostadil, NO, pharmacological stimulation of erection, deep penile arteries, pudendal arteries, penile deep vein, cavernoscanner, angioscanner.*

## Introduction

**L'exploration du pénis par échographie doppler, sensibilisée par l'injection intracaverneuse (ED-IIC) de médicaments vaso-actives est l'élément central de l'évaluation d'une dysfonction érectile (DE).**

En effet, cet examen a une valeur diagnostique et pronostique à la fois pour les vaisseaux péniens mais aussi pour l'albuginée, sur le pénis flaccide comme sur la verge en érection.

Le but de cette publication est de montrer l'état de l'art et de proposer des recommandations pour une utilisation homogène et universelle de cette technique incontournable dans la prise en charge des troubles de l'érection.

**Compte tenu de l'origine vasculaire prépondérante de l'ensemble des DE, l'apport de la médecine vasculaire est fondamental.**

## Matériel et Méthodes

### Rappel anatomique succinct [1]

Le pénis comporte deux parties, l'une dite pendulaire facilement accessible à l'examen échographique, l'autre profonde, nichée dans le périnée et nécessitant pour être explorée des incidences particulières (**voir ci-dessous anatomie échographique et figures 1 à 4**).

Il est composé de 2 corps caverneux accolés en canon de fusil, séparé par un septum ajouré et entouré d'une membrane épaisse et extensible nommée albuginée.

Les artères du pénis, deux artères dorsales et deux artères caverneuses sont fournies par les artères pudendales internes branches des artères iliaques internes ipsilatérales. Il existe de nombreuses variations d'origine au niveau l'origine des pudendales internes, des dorsales et/ou des caverneuses.

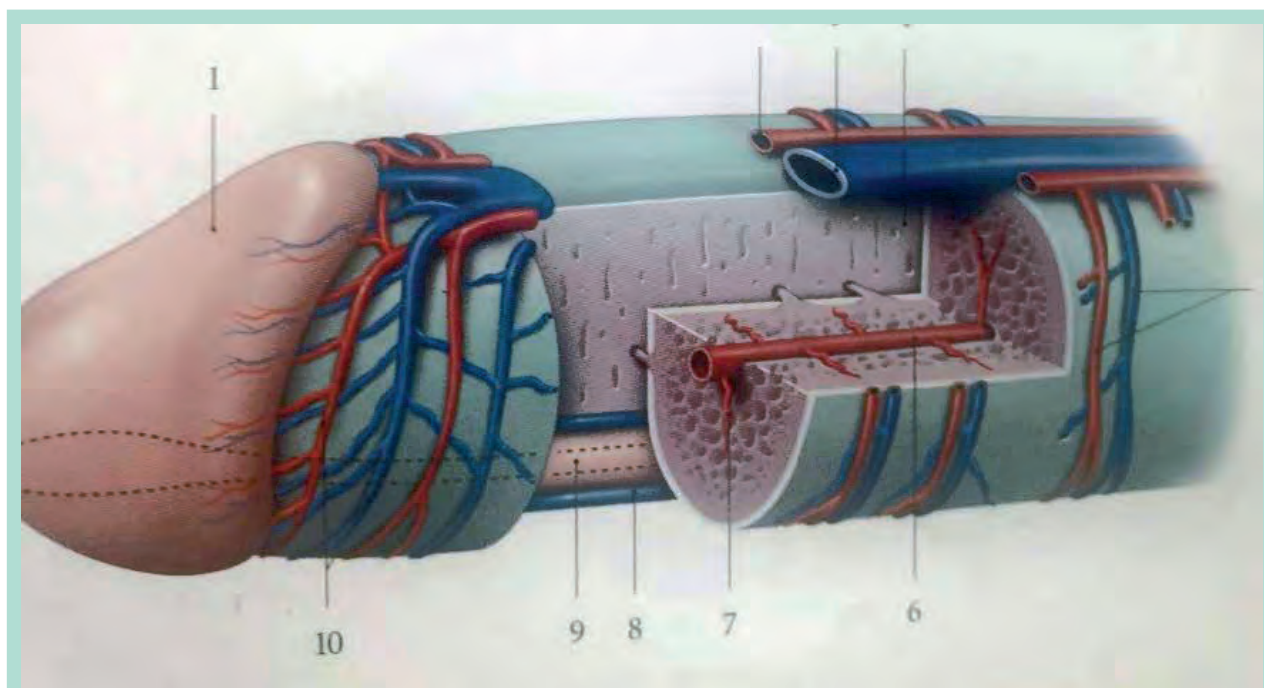
Signalons l'importance des pudendales externes, branches de l'artère fémorale à son origine, lorsqu'existent des lésions sur les pudendales internes.

Le réseau veineux est complexe fait d'un réseau profond confluent en une veine dorsale profonde (VDP), parfois dédoublée et d'un réseau superficiel (veine dorsale superficielle et veine satellite de chaque artère dorsale); (voir les articles sur le cavernoscaner et la numérisation des veines péniennes) (**Figures 1 et 2**).

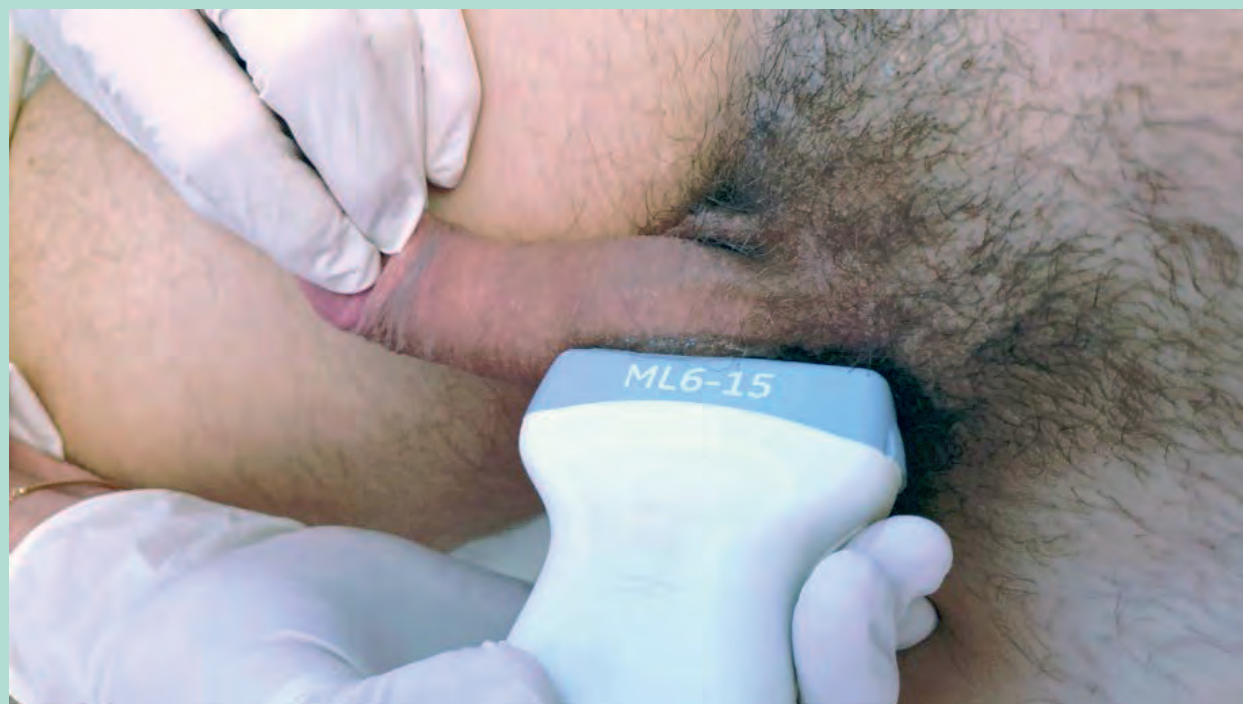### Matériel et réglages

Deux types de sondes sont nécessaire:

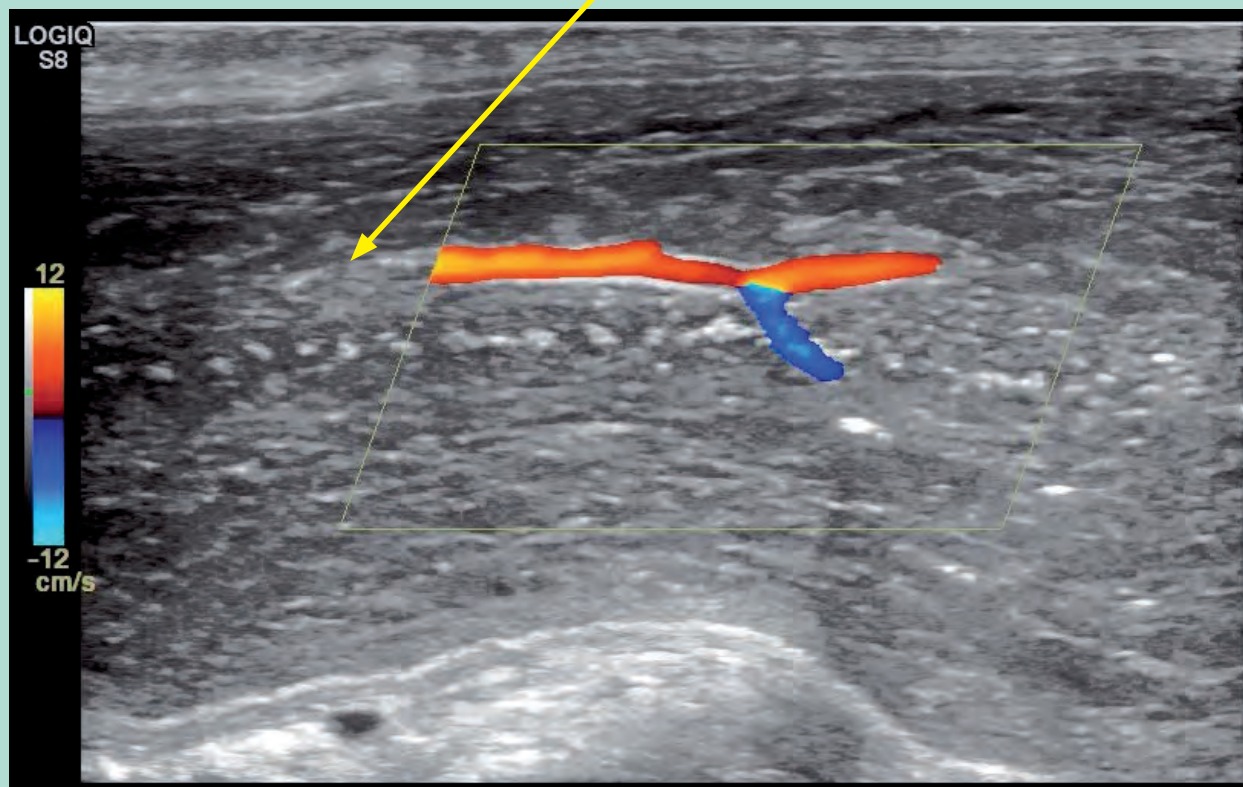
- une sonde de basse fréquence (3,5 à 5 MHz) pour l'exploration profonde (gros vaisseaux abdominaux et incidences périnéales)
- et des sondes de haute fréquence (13 à 18 MHz) pour l'exploration du pénis pendulaire.



**FIGURE 1 :** Anatomie topographique et échographique (vue latérale longitudinale sonde 6-15 Mhz)  
A. coupe longitudinale montrant en 7 l'artère caverneuse (Kaminka. Tome IV)



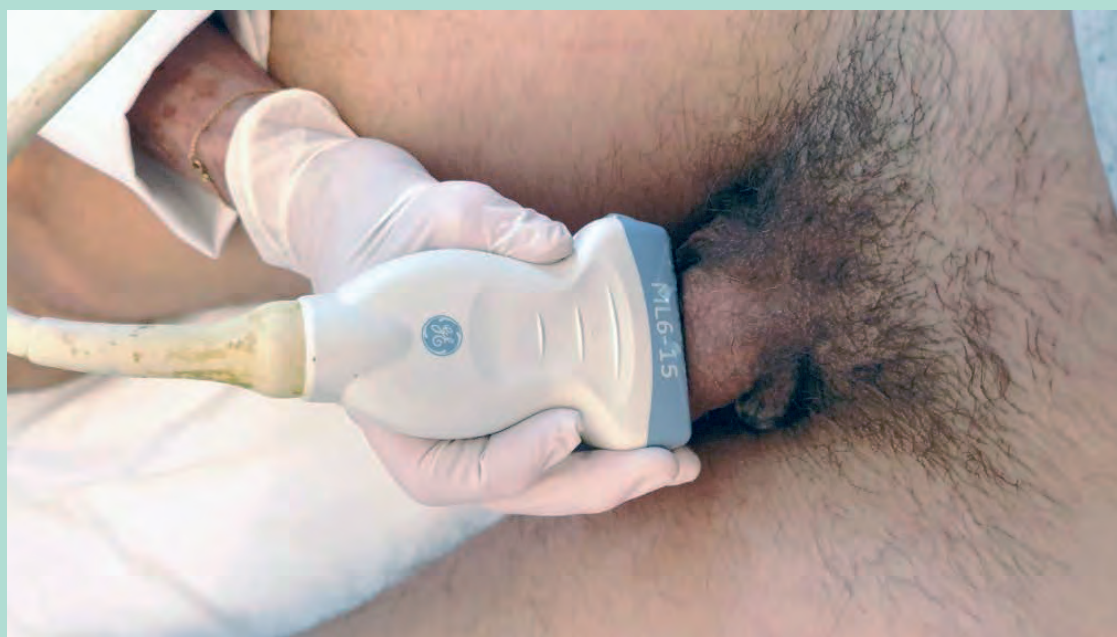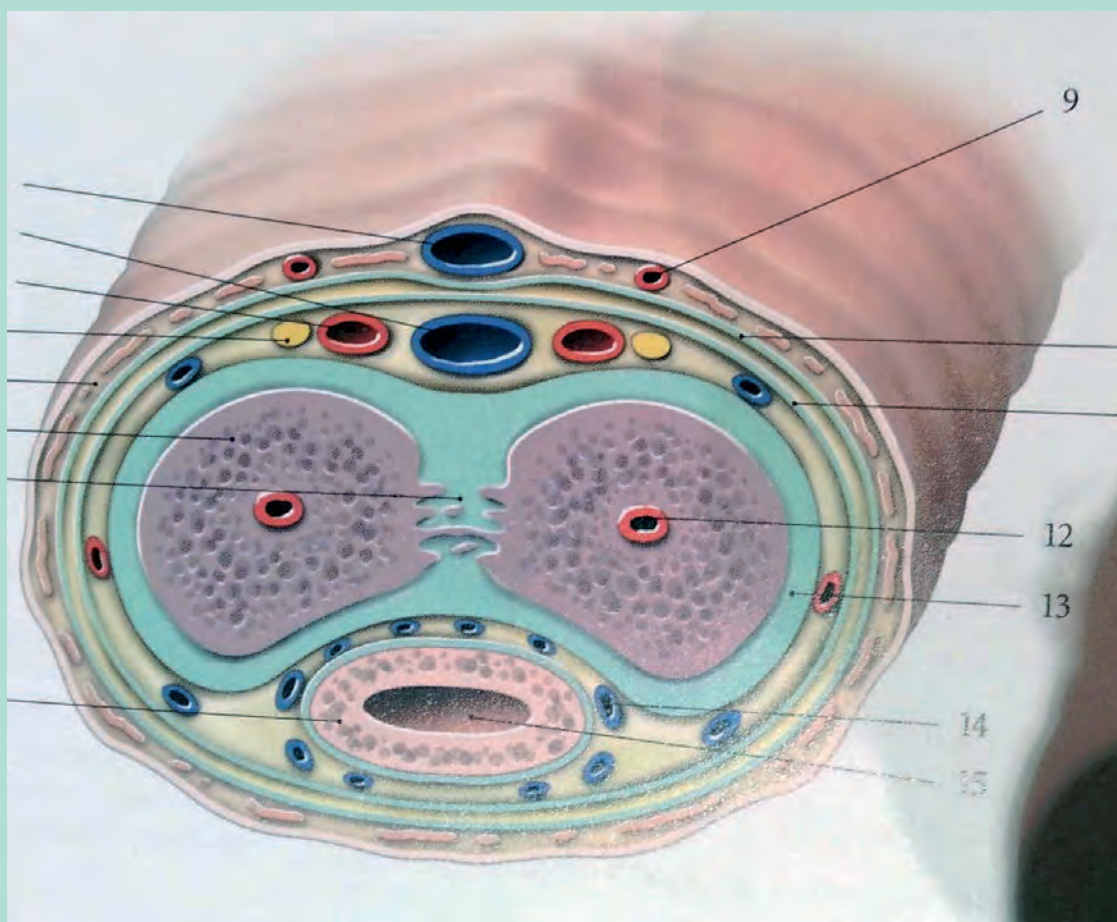
Septum entre les 2CC.



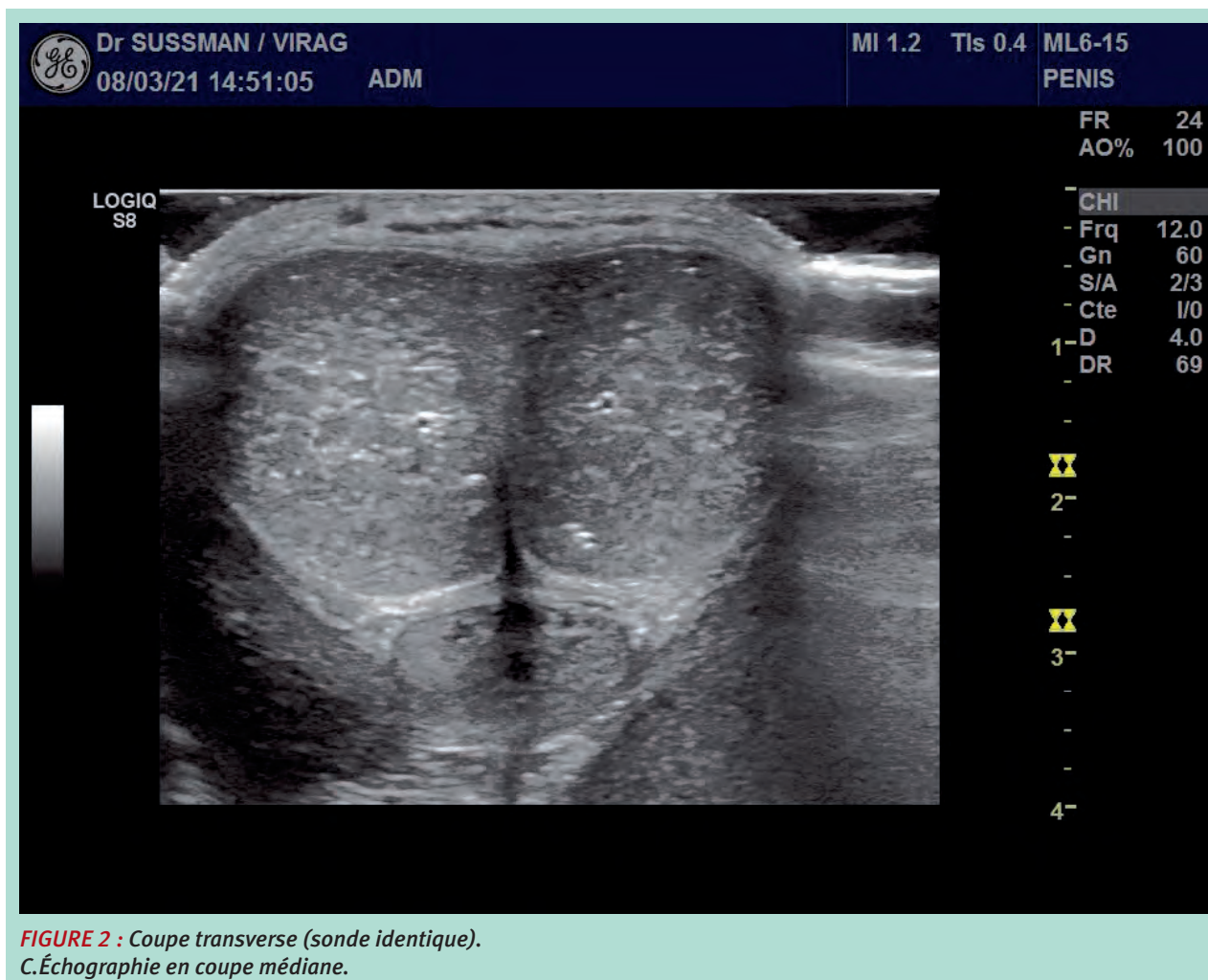
**FIGURE 1 :** Anatomie topographique et échographique (vue latérale longitudinale sonde 6-15 Mhz)

B. position de la sonde pour bien voir l'artère caverneuse

C. la visualisation de l'artère caverneuse et en bleu une branche trans septale



**FIGURE 2 :** Coupe transverse (sonde identique).  
A. coupe anatomique sagittale médio pénienne (Kaminka Tome IV).  
B. Position de la sonde.



Il convient d'avoir deux réglages, l'un dédié à la mesure des flux lents, l'autre à vocation tissulaire (albuginée et tissu érectile).

### Anatomie échographique

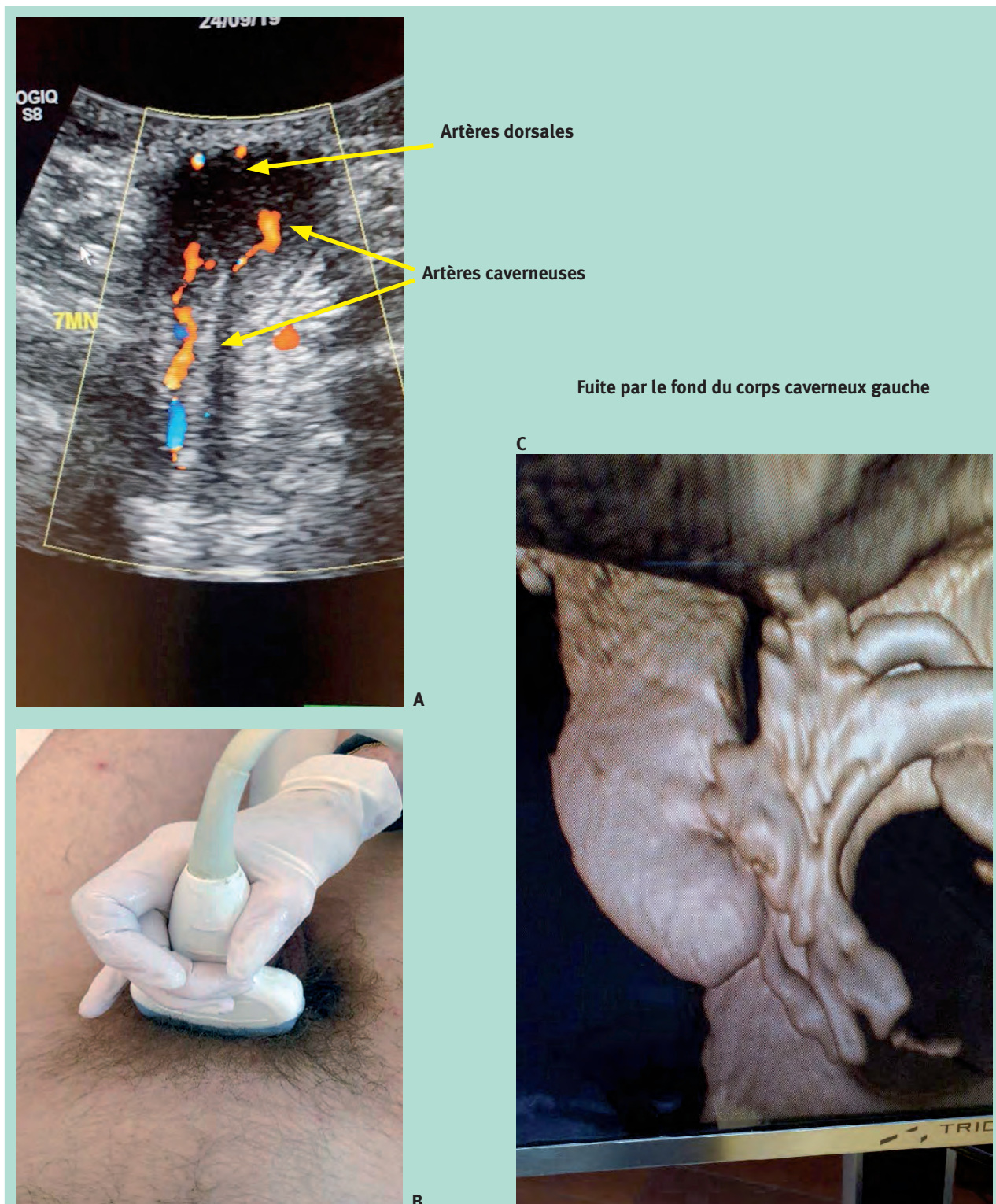
Suivant les sondes et réglages utilisés on obtiendra des vues transverses et longitudinales explorant verge flaccide et rigide sur sa portion pendulaire comme sur sa portion profonde aussi bien les vaisseaux que les structures solides et en particulier l'albuginée [2] (Figures 1 à 4).

### Stimulation pharmacologique

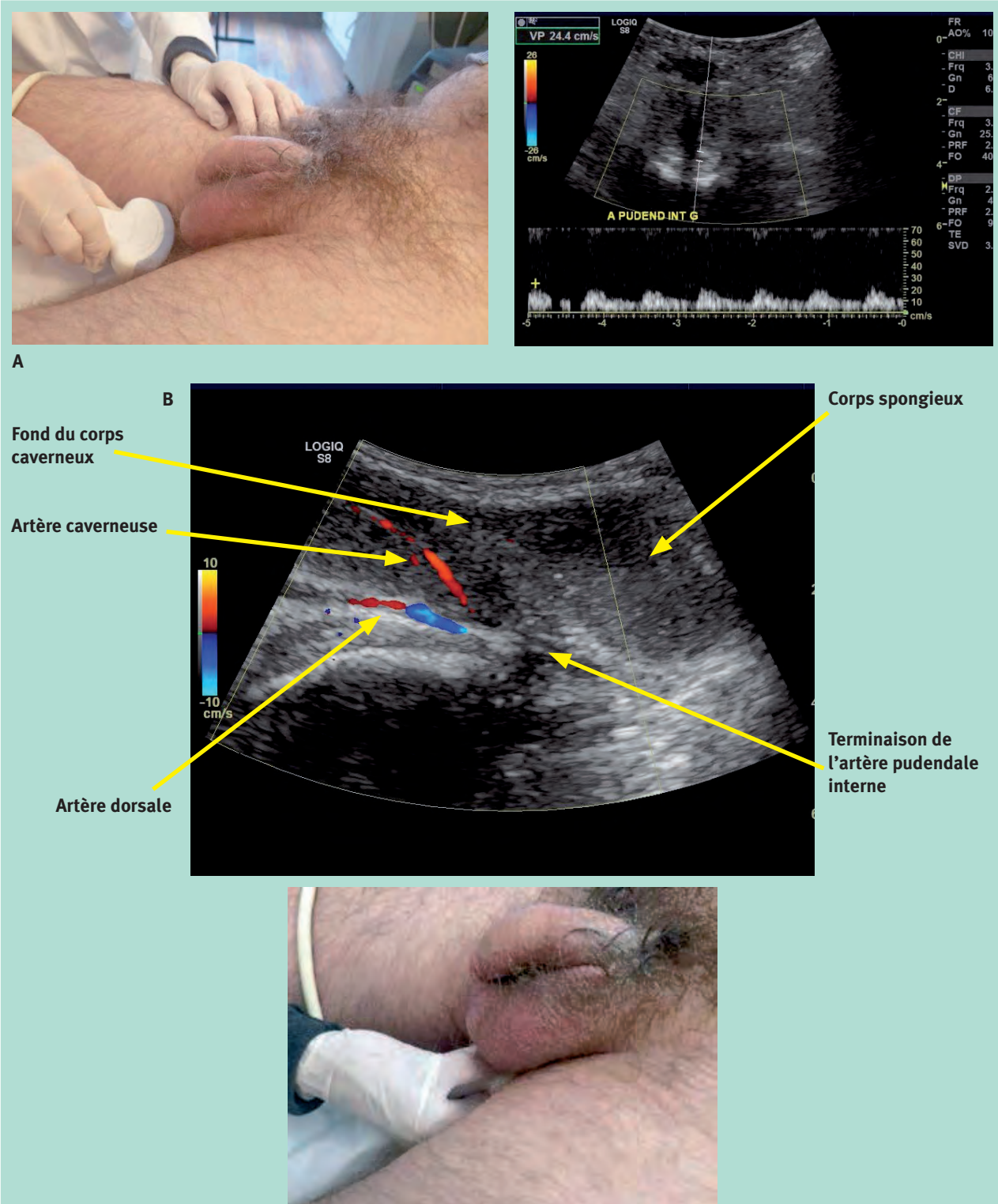
Il convient de distinguer deux types de stimulation intracaverneuse: l'une minimale que l'on nomme *minitest* qui ne prétend pas provoquer une érection mais qui vise simplement à stimuler l'arrivée artérielle. On peut utiliser :

- Soit le minitest
  - soit l'alprostadil (Edex® 5 mcg),

- soit le chlorhydrate de papavérine 8 mg (laboratoire Aguettant®);
- Soit le maxitest.  
 C'est une méthode maximaliste puisqu'elle vise à provoquer une érection complète et durable.
  - On utilise une médication vasoactive qui donnerait à un sujet normal, avec certitude, une érection rigide et durable :
    - soit 1 ml de céritine® 2002 [3],
    - soit un mélange papavérine 40 mg (poudre), alprostadil 10 mcg (1 ml).
  - Le risque d'érection prolongée extrêmement faible lors du minitest, plus fréquent lors du maxitest.
  - Il est géré par l'injection de 0,6 ml d'étiléfrine® (Laboratoire Serb) si la détumescence ne commence pas dans la demi-heure qui suit l'injection.
  - Très rarement, une deuxième injection et/ou un drainage, peuvent être nécessaires. Ce dernier est réalisé à l'aide d'un Butterfly 28 ou 30 G inséré latéralement dans l'un des deux corps caverneux [4].



**FIGURE 3 :** L'exploration des troncs veineux profonds : incidence dite d'Hélène 1 (avec sonde de basse fréquence).  
A. Visualisation du tiers fixe périnéal des corps caverneux. Permet de voir les artères caverneuses dans leur trajet profond) et de déceler comme ici une fuite du fond du CC droit).  
B. Position recommandée de la sonde.  
C. Cavernoscaner confirmant la fuite (voir en annexe la Vidéo).



**FIGURE 4 :** L'exploration des troncs artériels et veineux profonds : incidence dite d'Hélène 2 (avec sonde de basse fréquence en transverse et en longitudinal).

**A.** Artère pudendale interne (sonde rétroscrotale en transverse).

**B.** Fond du CC (sonde rétro scrotale longitudinale) cette incidence permet de visualiser la naissance des artères En A : dorsale et caverneuse de la pudendale interne.

### Méthodologie d'examen

L'examen commence par la réalisation du **penile NO release test (PNORT)** [5].

- Il consiste en la mesure de la capacité de dilatation de l'une des deux artères cavernueuses après occlusion totale de l'arrivée sanguine pendant 5 minutes.
- La donnée brute est convertie en un indice après application d'un abaque tenant compte de la variabilité du diamètre initial de l'artère cavernueuse. (voir formule du calcul du PNORT en annexe) [5].
- Lorsqu'existent des facteurs de risque vasculaire et/ou que l'on a constaté une atteinte artérielle distale, on explore l'aorte abdominale et ses branches à l'aide de la sonde profonde, de basse fréquence. (voir ci-dessous).
- Après injection intracaverneuse l'examen se déroule avec un timing précis: de 3 à 5 minutes pour enregistrer les flux des 2 artères cavernueuses en longitudinal le plus près possible du pubis et des 2 dorsales en coupe transversale à la base du pénis (Figures 5 et 6).
- La mesure sera répétée sur les artères cavernueuses à 10 minutes avec une attention particulière pour la vitesse télédiastolique (VTD) (Figure 7).
- Durant ce laps de temps se déroule l'exploration du fond des CC, de l'aorte abdominale et des axes iliaque avec la sonde de basse fréquence, à la recherche d'atteinte artérielle profonde.
- A partir de 10 minutes la sonde superficielle explore le pénis pendulaire, en coupe transversale sur toute ses faces à la recherche de signaux veineux; la sonde profonde recherche des fuites au niveau de la racine des corps cavernueux (incidence d'Hélène 1 et 2) (Figures 3 et 4).
- Quand l'érection est rigide il n'y a pas de fuite caverno-veineuse (FCV) aucun signal veineux n'est perceptible.
- Dans le cas contraire, elles sont localisées (Figures 8 et 9) et mesurées. Lorsqu'un flux veineux est constaté dans la VDP on mesure l'influence de la contraction des muscles ischio et bulbo-caverneux (Figure 10). On recherche également une éventuelle fistule caverno-spongieuse. (Figure 11).

### Recueil des données :

- La rigidité du pénis atteinte est calculée de 0 (pas de tumescence) à 4 (rigidité complète) déterminant l'**erection hardness score** (EHS) [6].
- **Au niveau artériel** : on tient compte de la morphologie des courbes et de la vitesse systolique à 3 minutes sur les artères cavernueuses.
- Lors du minitest elle doit être > 35 cms/sec, lors du maxitest > 50 cms/sec. Son abaissement permet de classer les atteintes de 1 à 3 (Tableau 1).
- Quand les artères dorsales sont atteintes on recherche une atteinte sus jacente pudendale interne et/ou iliaque interne.

- **Au niveau veineux** : on va déterminer un score veineux qui tient compte des vitesses moyennes obtenues dans la VDP, la plus fuyante des veines dorsales superficielles (VDS) et la VTD.
- Chaque vitesse enregistrée est notée de 0 à 3 et leur addition constitue le **score veineux (Tableau 2)** : lorsqu'il est > 1, il existe une FCV [6] qui sera confirmée par le cavernoscanner. (Voir l'article consacré à cet examen dans ce numéro).
- **Renseignements additionnels** : l'échographie permet d'évaluer la présence d'une éventuelle maladie de Lapeyronie [2] associée à la DE et découverte à l'occasion de l'examen; elle peut également déceler une fibrose intracaverneuse.

## Résultats et recommandations

**Les renseignements recueillis sont différents suivant que l'on a effectué un mini ou un maxitest.**

Dans les deux cas le PNORT identifie ou non une dysfonction endothéliale (indice < 1,37) qui est d'autant plus sévère que l'indice est plus bas.

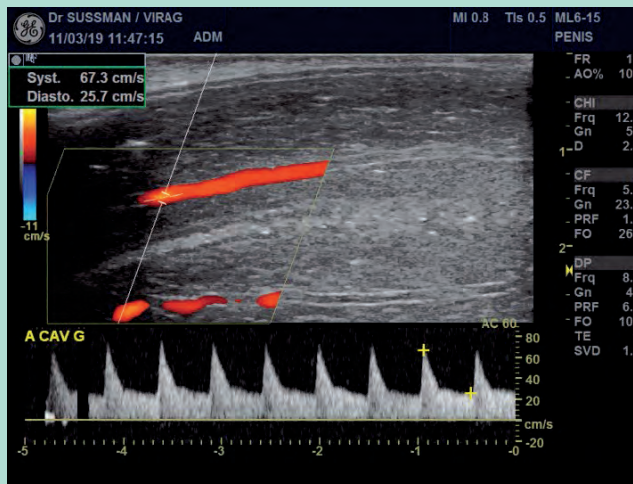
- *Le minitest* est un test de dépistage et s'adresse aux patients, avec FRV et vierges de tout traitement. Il est également indiqué pour les patients jeunes (< 40 ans), dont l'histoire clinique évoque une angoisse d'échec prédominante.
- *Le maxitest* est à la fois diagnostique et pronostique. De l'intensité de la réponse se déduit la possibilité d'un traitement médical (EHS < =3) ou la discussion d'un traitement chirurgical (EHS < 3). (voir dans ce numéro *La place de la chirurgie vasculaire dans les troubles de l'érection*).
- La présence d'un score veineux > 1 orientera vers la pratique d'un cavernoscanner. L'étude comparative des données des deux examens a démontré une spécificité et une sensibilité très élevée de l'ED-IIC dans le diagnostic des FCV.
- Dans tous les cas, mini ou maxitest, l'identification d'une atteinte artérielle pénienne conduit impérativement à un bilan coronaire et carotidien.

**Ainsi peut-on dessiner un algorithme décisionnel (Figure 12) issu des résultats du maxitest.**

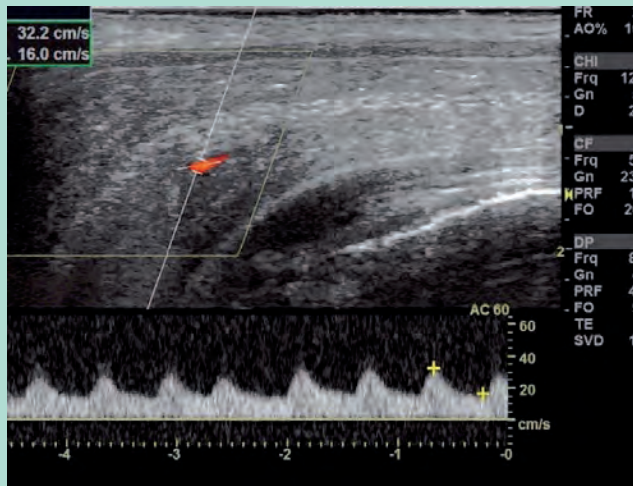
Ce dernier s'impose impérativement chez tous les sujets en échec de traitement médical simple (**IPDE5**) et dans le cas des impuissances primaires suspectes de FCV.

La sécurité du patient impose lors du test une surveillance tensionnelle et de garder le patient jusqu'à la détumescence que celle-ci soit spontanée ou provoquée par l'**IIC d'étiléfrine**.

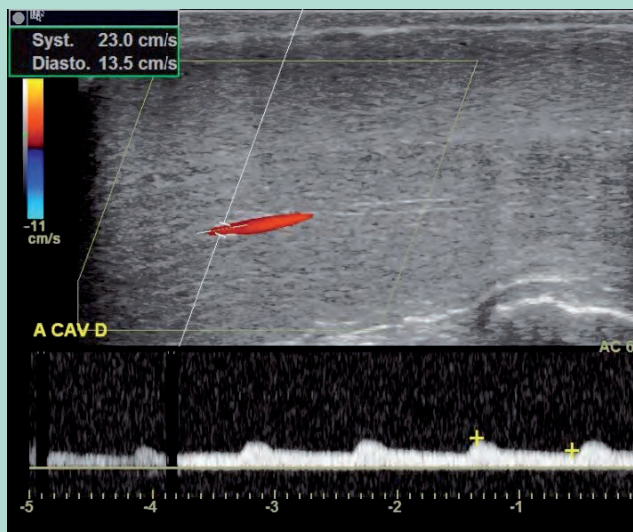




A. Tracé normal 3 mn après injection IIC (vitesse systolique > 50 ms).

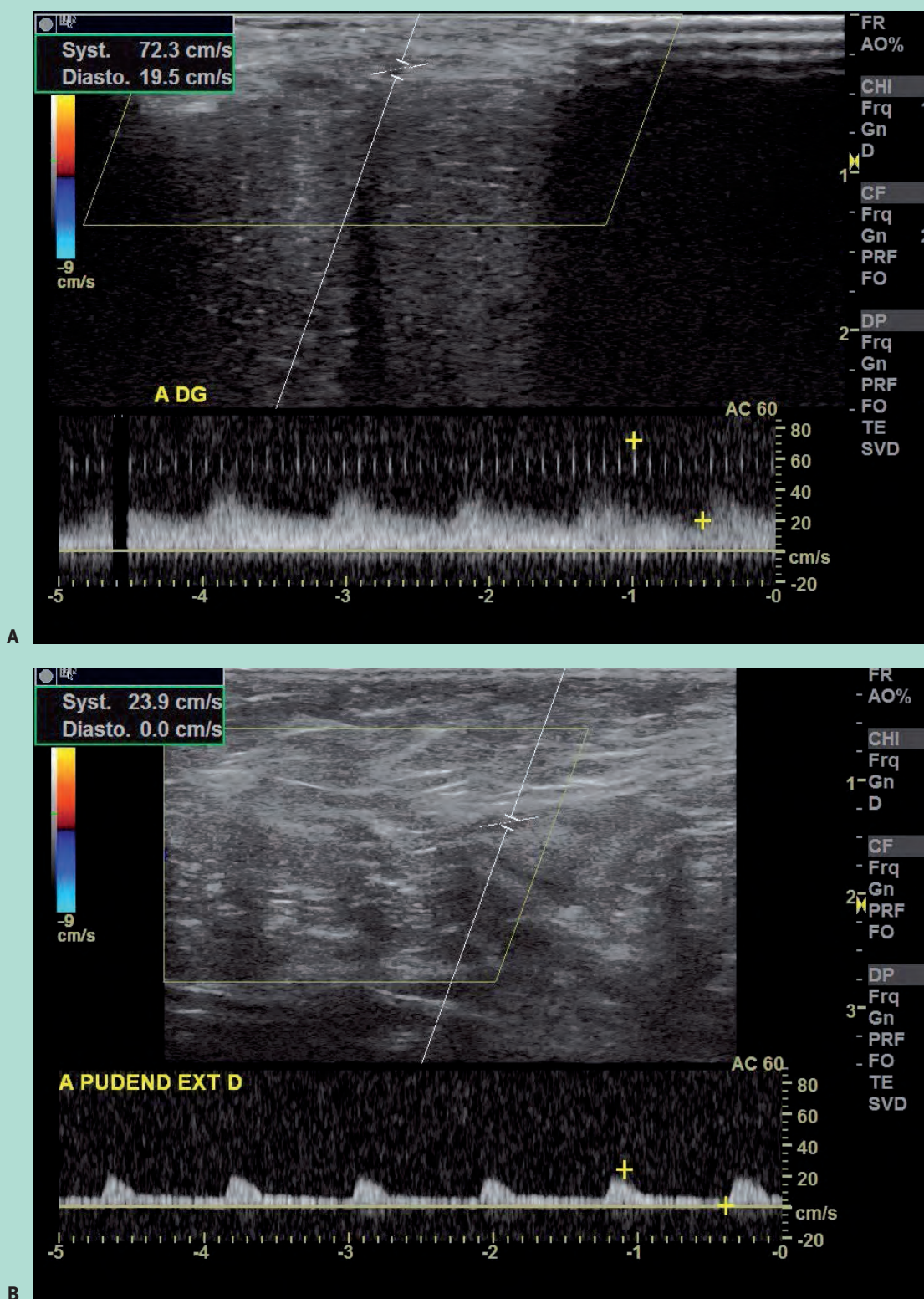


B. Artère caverneuse gauche.  
• Démodulation  
• Vitesse < 50 ms  
• Atteinte modérée

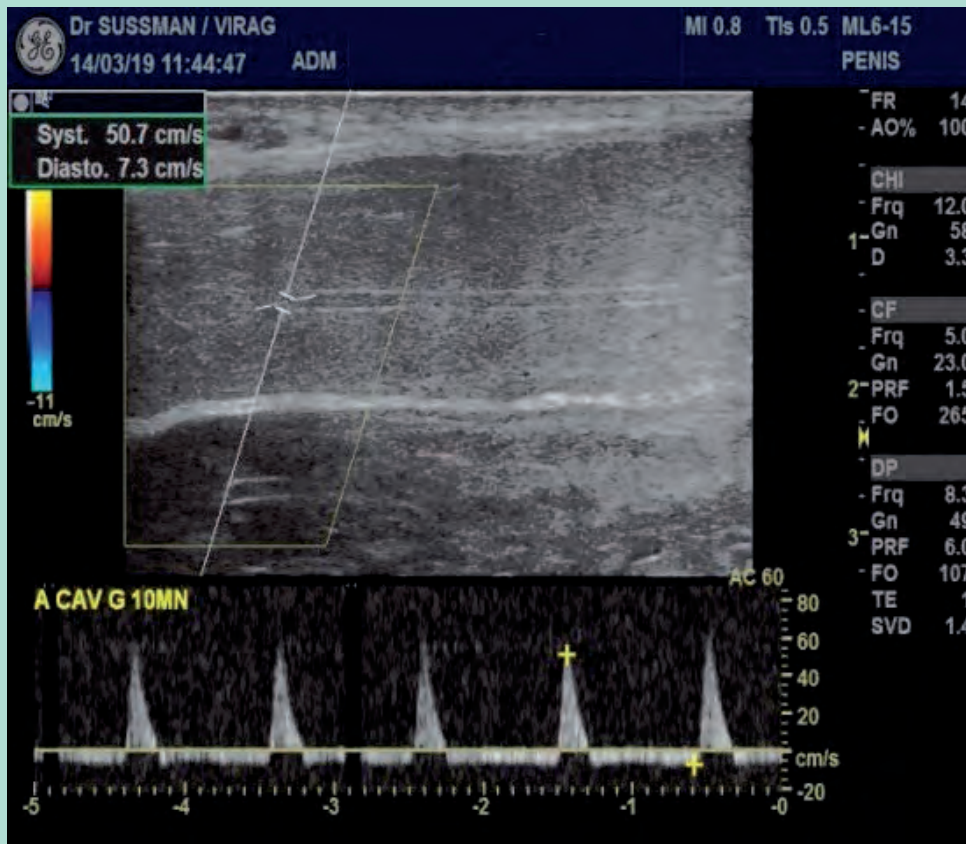


C. Artère caverneuse droite.  
• Atteinte artérielle sévère  
• Vitesse < 30 ms

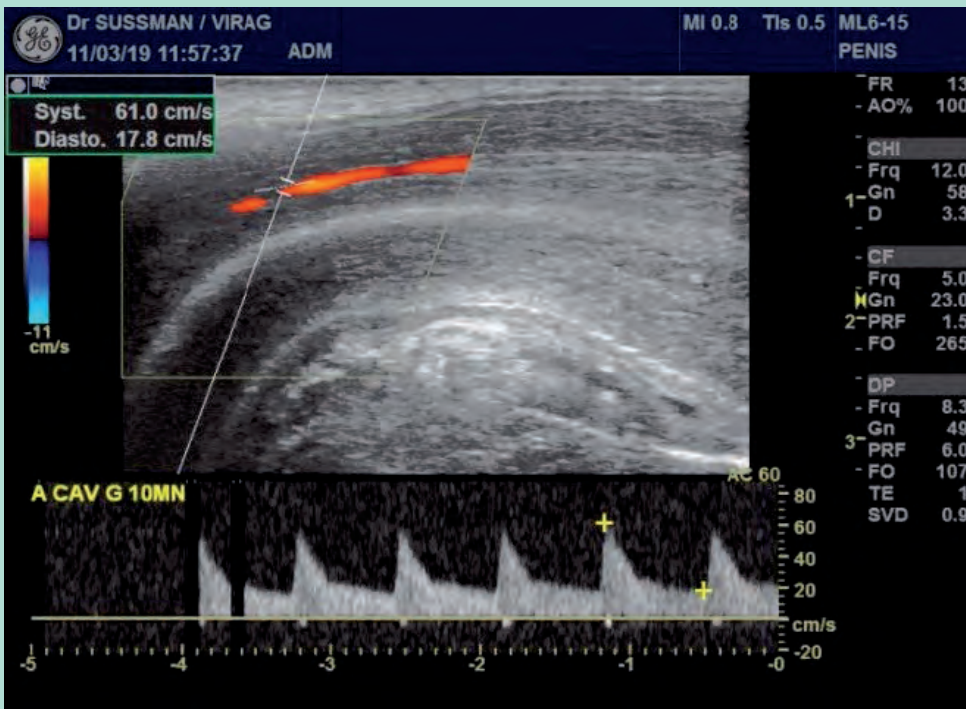
**FIGURE 5 :** Exploration des artères caverneuses lors du maxi-test.  
A. Tracé normal  
B. Atteinte caverneuse modérée  
C. Atteinte sévère



**FIGURE 6 :** Atteinte artérielle dorsale et pudendale externe lors d'un maxitest.  
A. Artère dorsale gauche démodulée (vitesse systolique 20 cms/sec  
B. Artère pudendale externe retrouvée entre Scarpa et région dorsale du pénis, mise en jeu en cas d'occlusion de la pudendale interne.



A

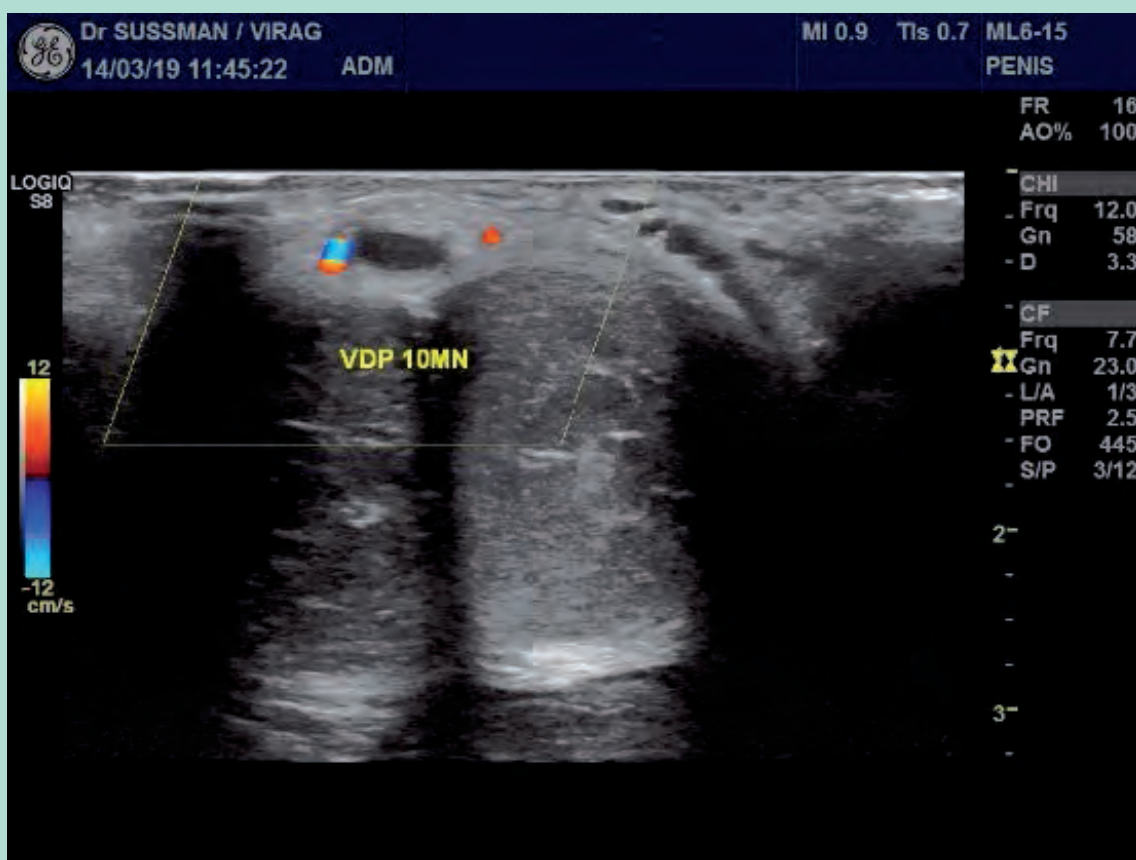


B

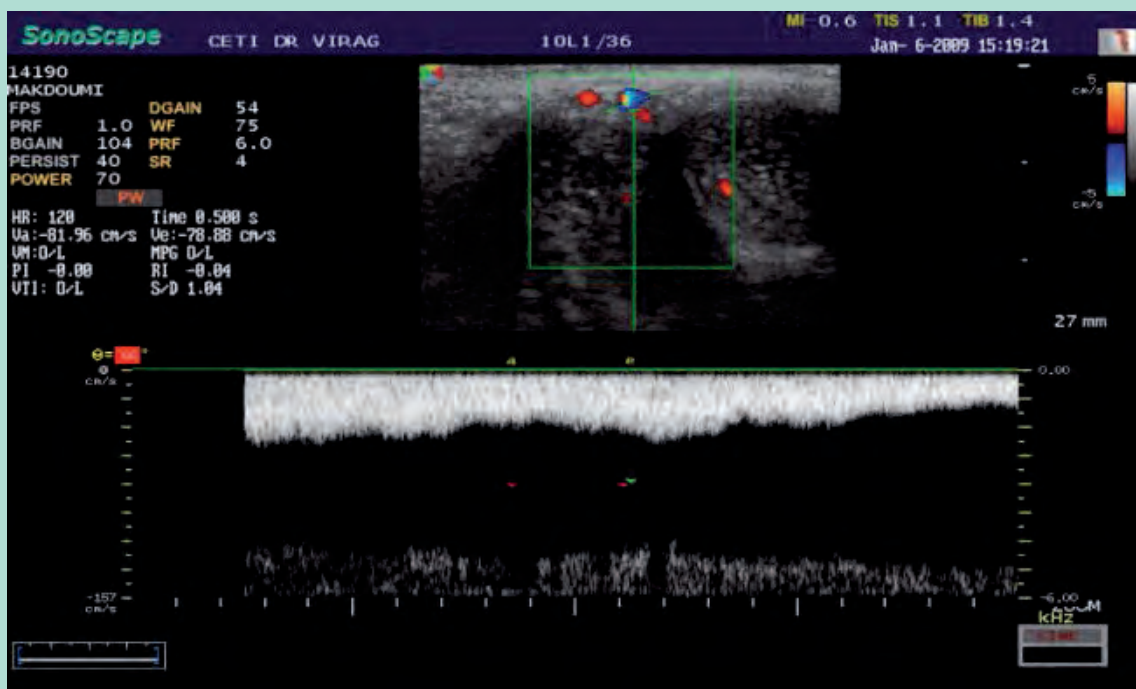
**FIGURE 7 :** La Vitesse télédiastolique (VTD) comme indication potentielle de FCV.

A. 10 mn après l'IIC, la VTD est totalement abolie (onde négative).

B. Même délai persistance d'une vitesse > 5 cms/sec, ici 17.8 cms témoin d'une probable FCV importante.

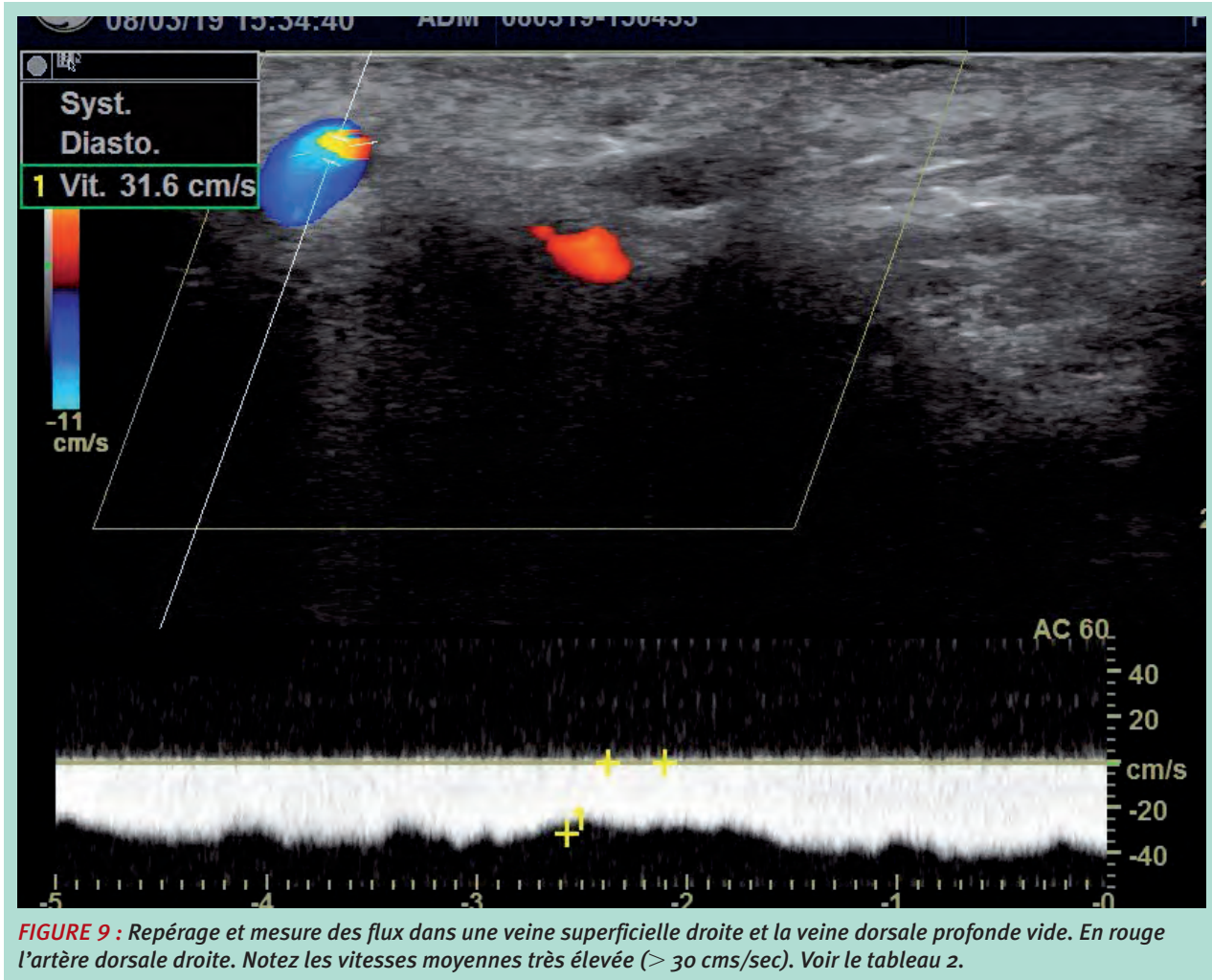


A



B

**FIGURE 8 :** Fuite par la veine dorsale profonde (VDP).  
 A. Coupe transversale à la base du pénis pendulaire.  
 B. Mesure du flux (vitesse moyenne 20 cms/sec).

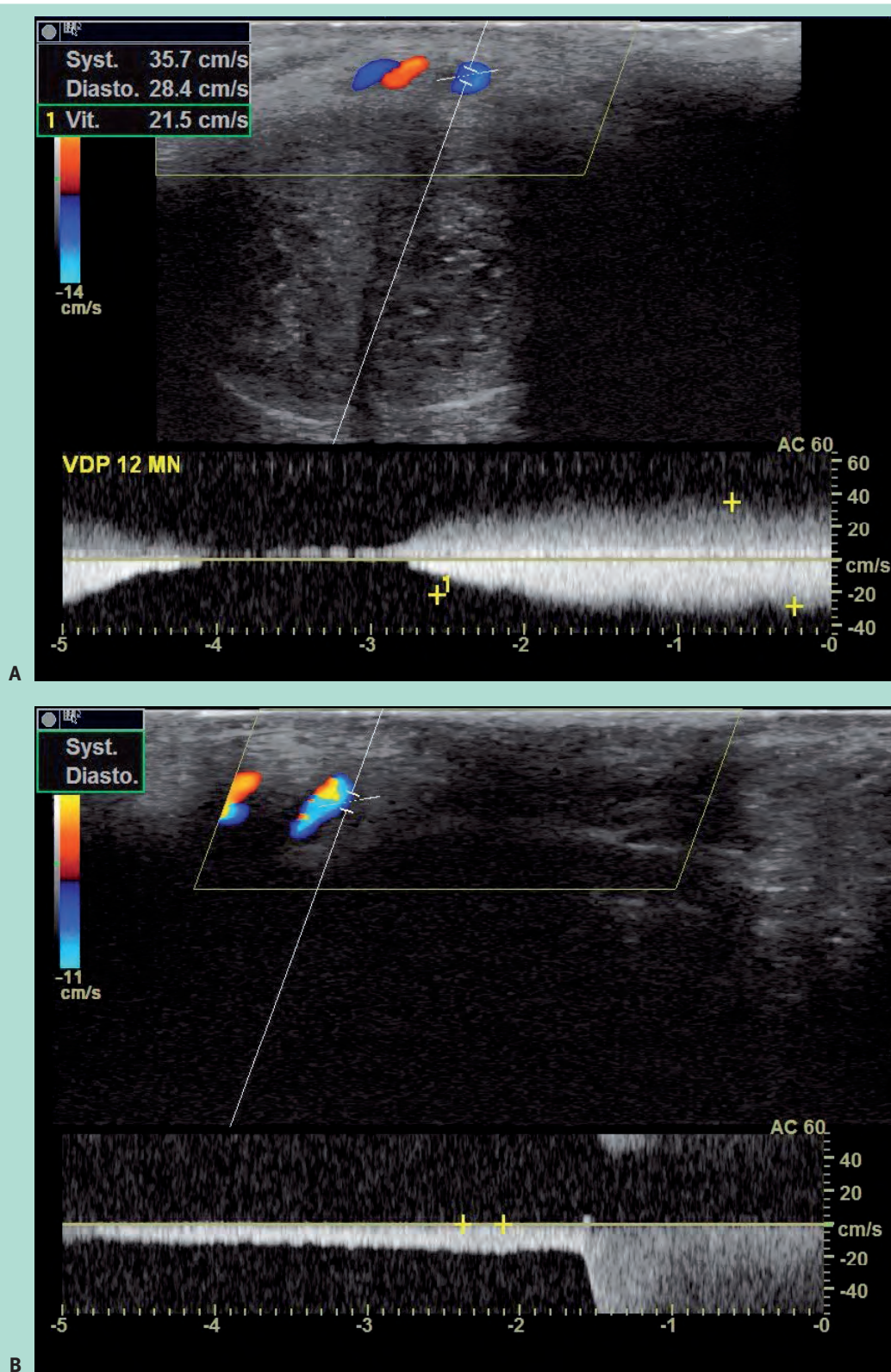


Test Score A	A0	A1	A2	A3
Minitest Papa 8 mg ou PGE1 5 µcg	> 30 cms/sec	20 à 29	10 à 19	< 10
Maxitest Papa 40 mg PGE1 10 µcg	50	30 à 49	20 à 29	< 20

**TABEAU 1 :** Classification de l'atteinte artérielle en fonction de la vitesse systolique sur l'artère caverneuse.

A0 absence d'atteinte, A1 atteinte légère, A2 atteinte moyenne, A3 atteinte sévère

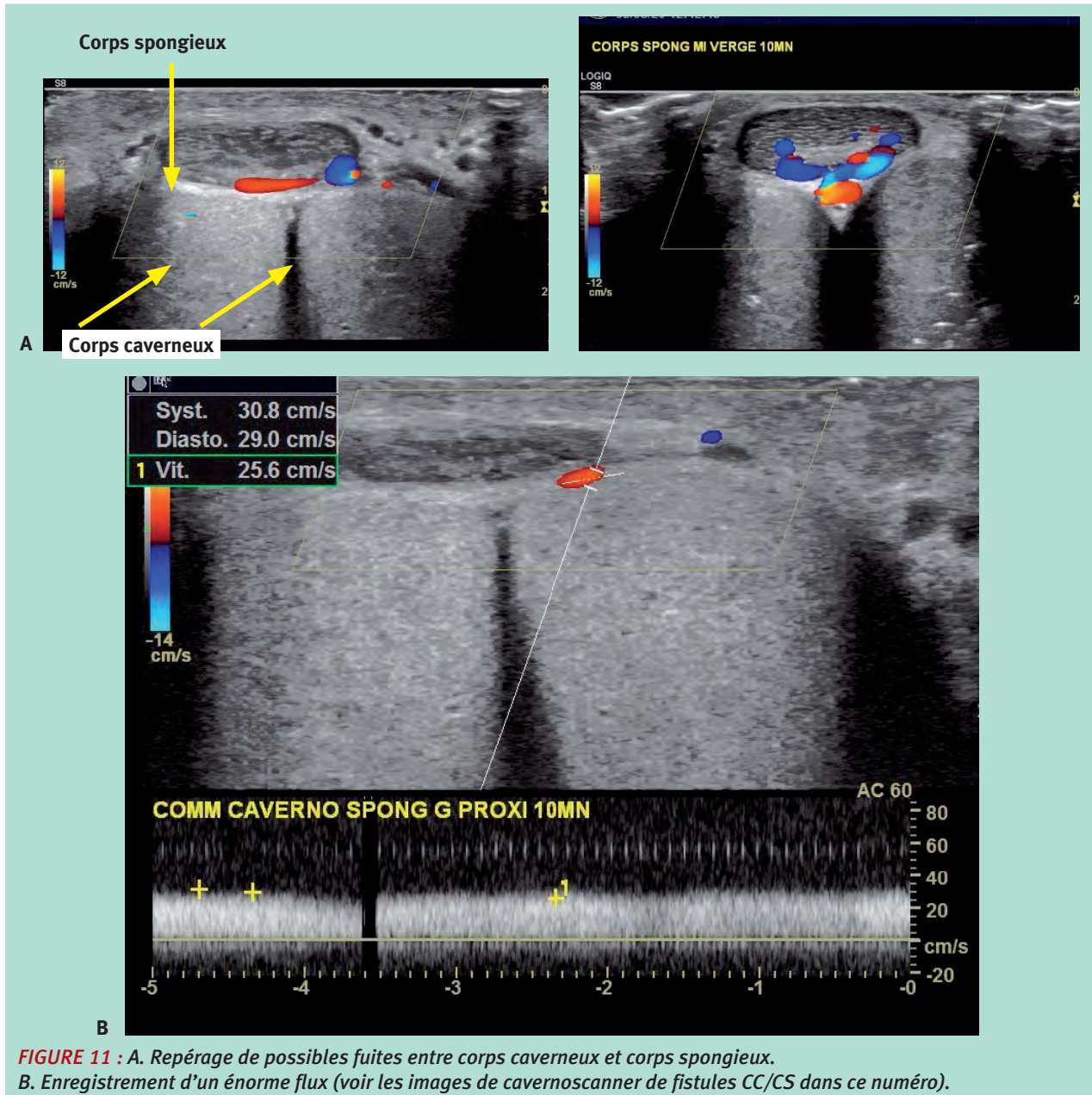
Papa = chlorhydrate de papavérine ; PGE1 = alprostadil.



**FIGURE 10 :** Influence de la contraction des muscles périnéaux.

**A.** La contraction abolit la fuite mais celle-ci augmente à l'arrêt de la manœuvre.

**B.** Le flux n'est pas totalement aboli.



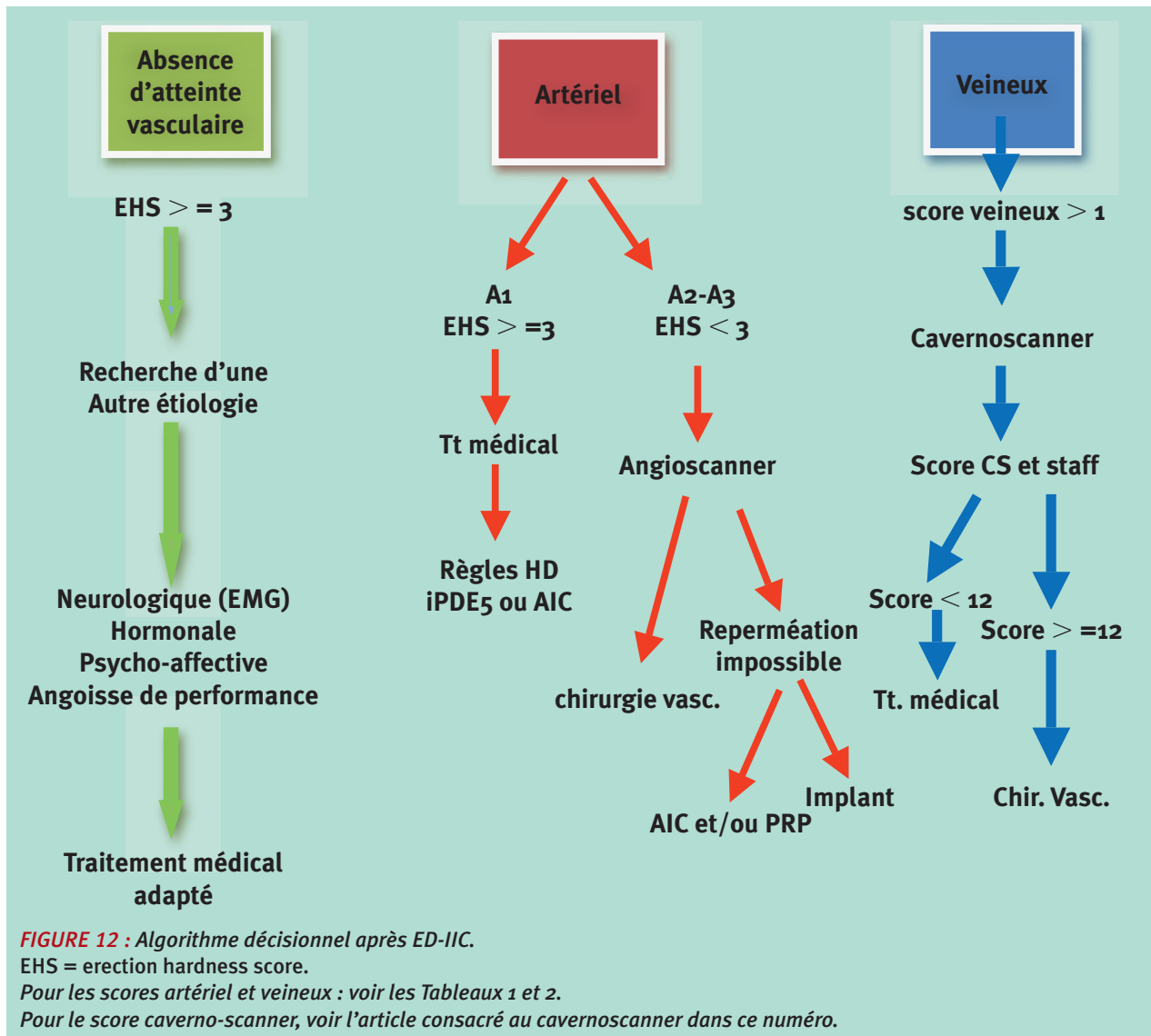
## Discussion

L'ED-IIC tel qu'exposé ici, s'impose comme l'examen fondamental de toutes les DE. Certains l'ignorent, d'autres en discutent l'utilité alors que ces avantages sont indiscutables puisqu'il est le seul capable d'orienter le diagnostic vers une cause vasculaire ou non, il est le seul à pouvoir rassurer un patient sur les possibilités d'un traitement d'une affection invalidante et anxiogène (voir dans ce numéro *Le risque vital des troubles de l'érection*).

On connaît de longue date le lien étroit entre DE et facteurs de risque vasculaire [8].

Il s'y ajoute aujourd'hui un nombre croissant d'études épidémiologiques [9] indiquant que l'existence d'une DE précède de plusieurs années la survenue d'un AVC ou d'un infarctus du myocarde.

Cela a conduit à préconiser une consultation cardiologique à tout sujet de plus de 40 ans présentant une DE, sans examen préalable de ses artères péniennes (consensus de Princeton [10]).



Vitesse moyenne cms/sec	0	1	2	3
Vitesse télédiastolique Caverneuse	< 5	5 à 10	11 à 20	> 20
Veine Dorsale Profonde	<b>Vitesse nulle</b>	1 à 10	11 à 15	> 15
Veine Dorsale Superficielle	<b>Vitesse nulle</b>		11 à 15	> 15
Total 1				
Fistule caverno-spongieuse		Si présente ajouter 1		
Fon d'un ou deux corps caverneux		Si présente ajouter 1		
Total Final				

**TABLEAU 2 : Tableau 2. Calcul du score veineux : On additionne VTD+VDP+VDS. A ce premier total on ajoute 1 pour présence d'une fistule caverno spongieuse et 1 pour présence d'une fuite par le fond d'un corps caverneux : tout score > 1 est suspect d'une FCV.**



**D'où une inflation d'examens inutiles. Seul un mini ou maxi ED-IIC peut lier la DE et un risque vasculaire en affirmant une dysfonction endothéliale et/ou une atteinte artérielle. Conduit comme indiqué ci-dessus, l'examen est efficace et sûr.**

Pour ce qui concerne l'évaluation des FCV, nous avons démontré que l'absence d'une VTD > à 5 cms/sec, considérée jusqu'alors comme le gold standard pour éliminer une FCV était une donnée insuffisante, car elle ignore la possibilité de fuites superficielles ou par le corps spongieux et/ou le fond des corps caverneux. [3].

Pour obtenir cette efficacité, il faut en comprendre la philosophie et le passé historique.

Sur le plan hémodynamique il n'y a pas de modèle animal permettant une étude physiologique semblable à l'érection humaine.

**Avant la découverte des effets positifs de la papavérine sur l'érection** [11] il n'existait que la **pléthysmographie des érections nocturnes** [12] pour évaluer le caractère organique de la DE.

L'examen est compliqué à réaliser (trois nuits sont nécessaires) et incomplet quant à son rendu.

**La pratique de l'érection artificielle couplée à la cavernographie [13] a permis de commencer à comprendre l'hémodynamique pénienne.**

Le test intracaverneux a remarquablement simplifié l'évaluation des DE.

On peut lui opposer la critique suivante : son ignorance de la physiologie réelle de l'érection et en particulier du mécanisme de la détumescence.

L'investigation de la dose minimale efficace à donner une érection à des sujets indemnes de DE est impossible pour des raisons déontologiques évidentes.

En lieu et place nous avons été maximalistes et avons déterminé des mélanges et une dose maximale donnant une érection rigide à tous les sujets souffrant de DE sans étiologie vasculaire, avec un risque conséquent d'érection prolongée heureusement combattue par un antidote efficace.

Sans compter un avantage thérapeutique, considérable puisque l'IIC est toujours aujourd'hui le traitement médical le plus efficace de la DE (14)

## Conclusions

Ainsi présenté **l'échodoppler du pénis avec stimulation pharmacologique** est l'outil indispensable du diagnostic

étiologique de la DE tant pour affirmer une participation artérielle que ce soit **avec le minitest ou avec le maxitest** que pour évaluer **une FCV, par le seul maxi-test.**

La réponse à la stimulation pharmacologique donne une indication de la sévérité de la DE et de la réponse potentielle des traitements spécifiques de la DE. Il a aussi toute sa place pour juger de l'efficacité des traitements chirurgicaux vasculaires.

Les scores proposés à la fois pour les DE artérielles et les FCV ouvrent les possibilités d'être traités par l'intelligence artificielle et d'être exploités par tous les médecins vasculaires formés sur ces bases.

Enfin, le risque de priapisme induit par l'examen disparaît en raison de l'utilisation, lorsqu'il est nécessaire, d'un antidote constamment efficace.

## Références

1. Kaminka. Anatomie clinique du petit Bassin. Tome IV.
2. Réby. Échographie du pénis dans la Maladie de Lapeyronie (Mémoire pour le DU-TEC 2020).
3. Sussman H. et al. Ultrasonography after pharmacological stimulation of erection for the diagnosis and therapeutic follow up of erectile dysfunction due to cavernovenous leakage J Mal Vasc 2020;45:3-12
4. Virag R. About pharmacologically induced erection. Lancet 1983;328:519-20.
5. Virag R. Flow dependent dilatation of penile arteries. A potential test of penile NO content. 2002;27:214-7
6. Mulhall J.P. et al. Validation of the erection hardness. J Sex Med 2007;6:1626-34.
7. Virag R., Bouilly P., Frydman D. Is Impotence an arterial disorder Lancet 1985;8422:181-4.
8. Min J.K., Williams K.A., Okwuosa T.M., Bell G.W., Panutich M.S., Ward R.P. Prediction of coronary heart disease by erectile dysfunction in men referred for nuclear stress testing. Arch Intern Med 2006;166(2):201-6.
9. Billings et al. Erectile dysfunction is a marker for cardiovascular disease. J Sex Med 2005;2:40-52.
10. Virag R. Intracavernous injection of papaverine for erectile failure. Lancet 1982;2:938.
11. Colombo F. Fenice, Austoni E. NPT-Test di tumescenza peniena nocturna. Arch Ital Urol androl 1994;4:159-64.
12. Virag R., Perry-Spencer, Frydman D. Artificial erection in diagnosis and treatment of impotence Urology 1984;24: 157-161.
13. Virag R., Sussman H., Costa C. Over ten years follow up of ED patients under self intracavernous injections. J Sex Med 2010 7:7-8.

### Annexe 1. « Le penile NO release test » (PNORT)

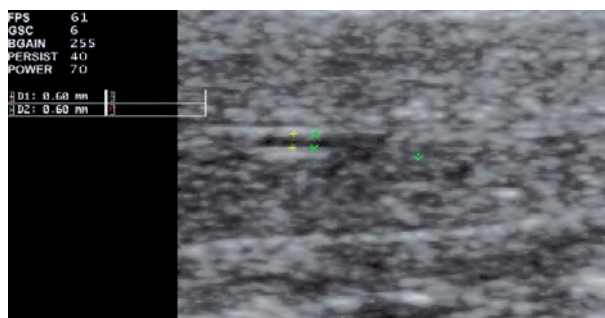
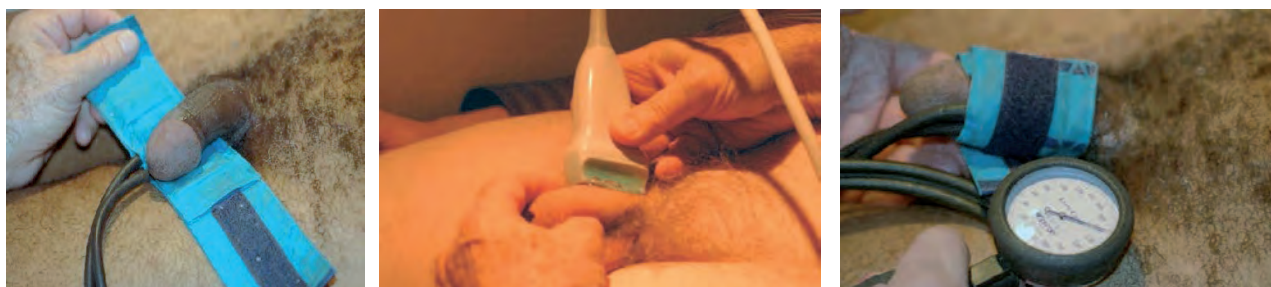Ce test vise à évaluer le fonctionnement endothélial au niveau du pénis.

Il consiste à évaluer, sur la verge flaccide, la vaso dilatation de l'une des deux artères caverneuses après occlusion de 5 minutes de l'arrivée artérielle, à l'aide d'un garrot pédiatrique.

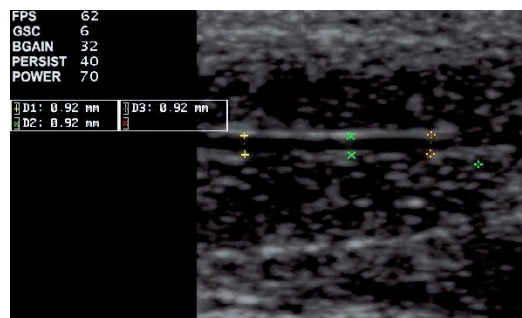
L'effet de cisaillement (shear stress) à la levée du garrot est dépendant du NO endothélial.

Une formule qui tient compte de l'état de l'artère au repos détermine l'iPNORT dont le cut off est de 1,37.

Au-dessous de cette valeur on parlera de dysfonction endothéliale pénienne.



Avant occlusion D1



Après D2

D2-D1

----- + 1      + 2 ( D2-D1) +1

D1

-----

--

2

➤ **1,37 normal**  
**1,30 à 1,37**  
**modérée**  
**1,20 à 1,29**  
**moyenne**  
**< 1,20 sévère**