



L'insuffisance de maintien de l'érection : un concept controversé, entre certitudes et hypothèses.

Erectile dysfunction: A controversial concept, between certainties and hypotheses.

Virag R. Sussman H.

Résumé

L'insuffisance de maintien de l'érection est plurifactorielle et reste l'objet de débats sur son origine veineuse unique. Elle fait l'objet de l'essentiel de ce numéro spécial.

Dans cet article introductif les auteurs rappellent le caractère indispensable d'une bonne connaissance anatomique et hémodynamique de l'érection, sans ignorer les mécanismes cellulaires.

La réalité des fuites veineuses intrinsèques est attestée par son existence chez les gros mammifères et par les publications ancienne et récente de restauration de l'érection par la chirurgie vasculaire.

Mots-clés : insuffisance de maintien de l'érection, cycle érectile, pression intracaverneuse, fuite caverno-veineuse, dysfonctionnement de l'érection, impuissance masculine, écho-doppler sous stimulation pharmacologique, angioscanner, cavernoscanner.

Abstract

Erectile dysfunction is multifactorial and remains the subject of debate and remains the subject of debate as to its unique venous origin.

It is the focus of this special issue.

In this introductory article, the authors recall the indispensable character of a good anatomical and hemodynamic knowledge and haemodynamic knowledge of the erection, without ignoring cellular mechanisms.

The reality of intrinsic venous leaks is attested to by its existence in large mammals and by the publications of restoration of erection by surgery. erection by vascular surgery.

Key words: erectile maintenance insufficiency, erectile cycle, intracavernous pressure, caverno-venous leakage, caverno-venous leakage, erectile dysfunction, male impotence, ultrasound doppler under pharmacological under pharmacological stimulation, angioscanner, cavernoscanner.

Introduction

L'insuffisance de maintien de l'érection (IME) stricto sensu se définit comme l'incapacité du pénis à maintenir une rigidité suffisante pour accomplir harmonieusement un acte sexuel. Cette définition simple induit que la rigidité a été obtenue mais ne se maintient pas suffisamment longtemps.

- Elle impose un exposé succinct d'un **phénomène complexe multifactoriel** impliquant des stimuli sensoriel,

neurologique et vasculaire, dans une ambiance hormonale propice.

- **Le caractère multifactoriel** s'impose tout de suite puisqu'il postule qu'une érection obtenue et maintenue nécessite l'intégrité de l'ensemble des structures y concourant.
- Le passage de la non érection à l'érection demande l'annulation du tonus sympathique permanent qui maintient l'organe flaccide.
- Il s'ensuit une cascade d'événements cellulaires et hémodynamiques conduisant à sa rigidité.

Le cycle érectile

Les données hémodynamiques de ce que l'on nomme cycle érectile (Figure 1) sont bien connues, étudiées de longue date. Ce que l'on sait de façon certaine c'est que pour qu'une rigidité suffisante s'installe, il faut une arrivée sanguine suffisante et rapide pour que la pression intracaverneuse s'élève rapidement afin que le système veineux soit totalement occlus par compression des veines émissaires sur l'albuginée (Figure 2).

- Le maintien de cette rigidité requiert plusieurs niveaux interventionnels :
 - Neurologique : poursuite d'une stimulation sexuelle suffisante.
 - Endothélial : car la NO synthase (NOs) endothéliale entretient la production du NO indispensable au maintien de la relaxation musculaire vasculaire. (Figure 3)
 - Veineux : avec un système étanche en intra comme en extra caverneux

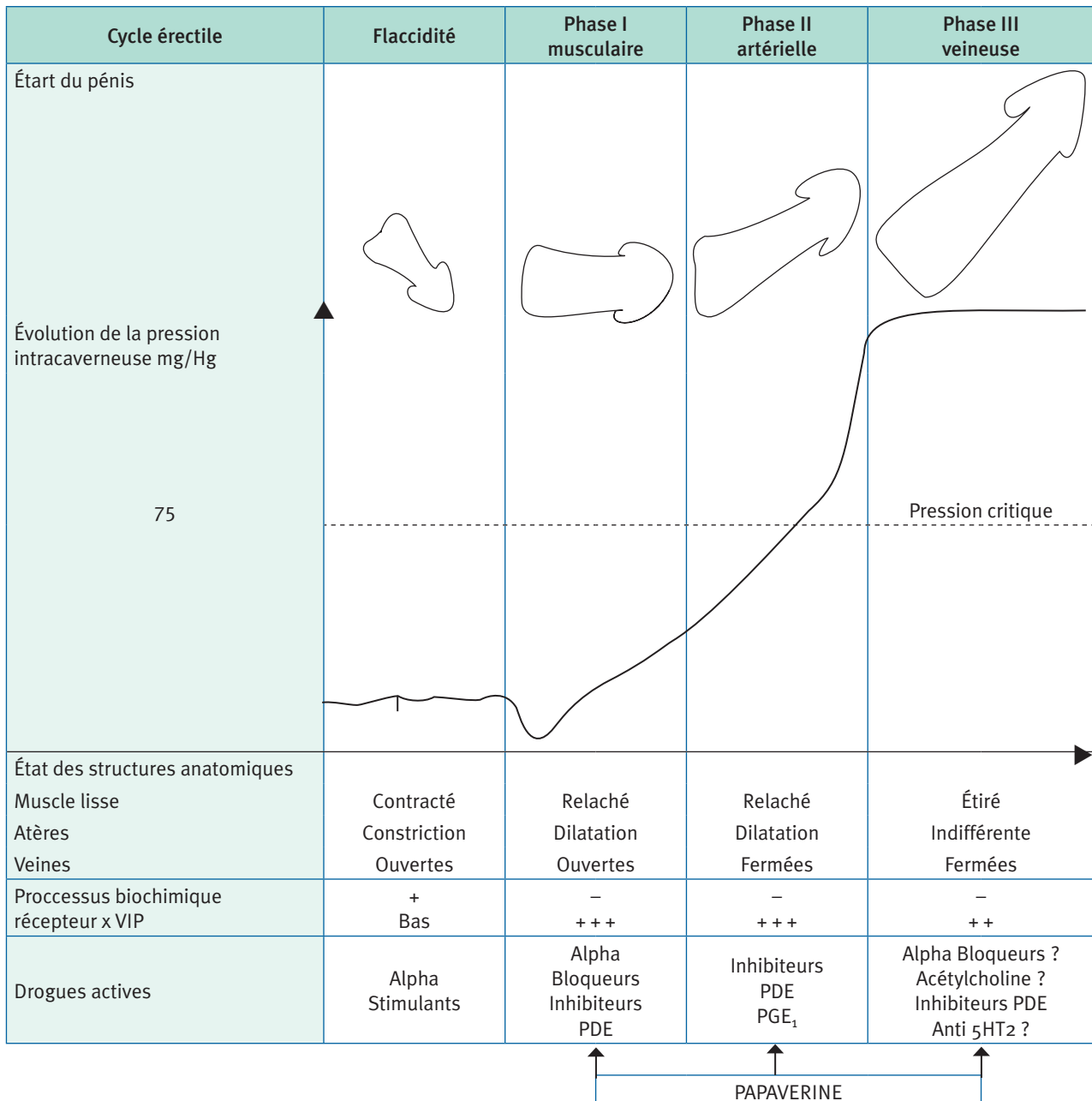
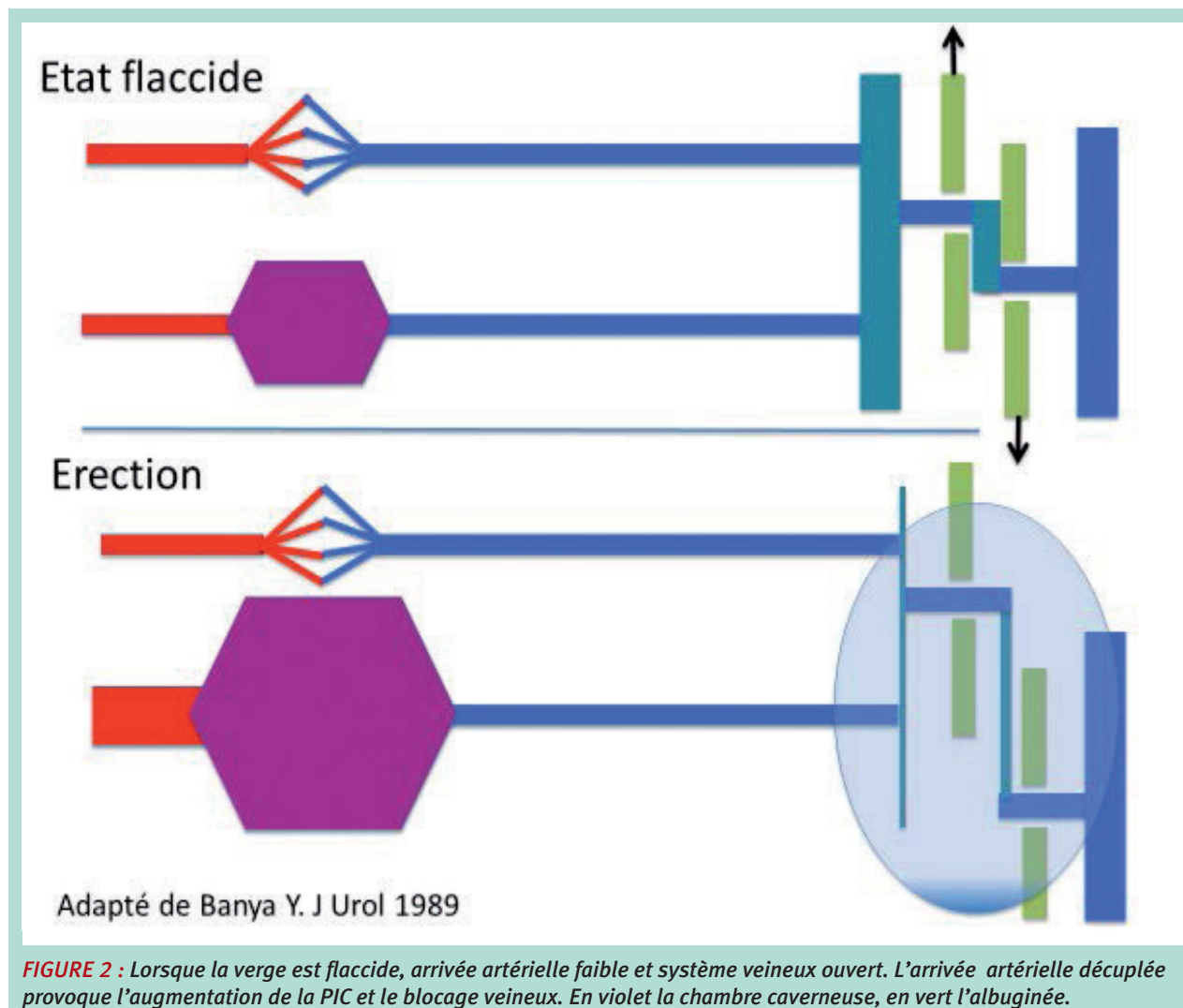


FIGURE 1 : Le cycle érectile. Schéma original de la page 22 de Papavérine et Impuissance la voie pharmacologique ; R. Virag. Les Éditions du CERI, 1987.

L'insuffisance de maintien de l'érection : un concept controversé, entre certitudes et hypothèses.



- Albuginéal : certainement, mais encore mal connu.
- *Musculo-tendineux* : avec l'ensemble constitué par la musculature ischio-bulbo cavernreuse et ses expansions ligamentaires qui cravatent par en avant, sous la symphyse pubienne les 2 corps cavernreux en formant le muscle de Houston.
Le ligament suspenseur du pénis, complète ce système de soutènement et d'occlusion veineuse lors de l'érection. (**Figure 4**)
La contraction volontaire et/ou réflexe de cette musculature striée renforce l'érection et contribue à l'occlusion de la VDP. (**Figure 5**)
- Ce qui demeure encore inexpliqué, c'est le rôle du corps spongieux et du gland.

Un concept clinique et hémodynamique global

Quand l'un ou plusieurs de ces mécanismes sont défailants et que l'apport artériel est normal, on parle d'insuffisance de maintien.

- On est là dans un concept clinique et hémodynamique global : l'érection ne se maintient pas parce que la pression intracaverneuse (PIC) est insuffisante pour occlure le système.
- La doxa dominante a tendance à oublier cette évidence au profit d'une explication uniquement moléculaire de l'IME, rebaptisée *insuffisance caverno-tissulaire*, impliquant que tous les autres mécanismes sont secondaires.

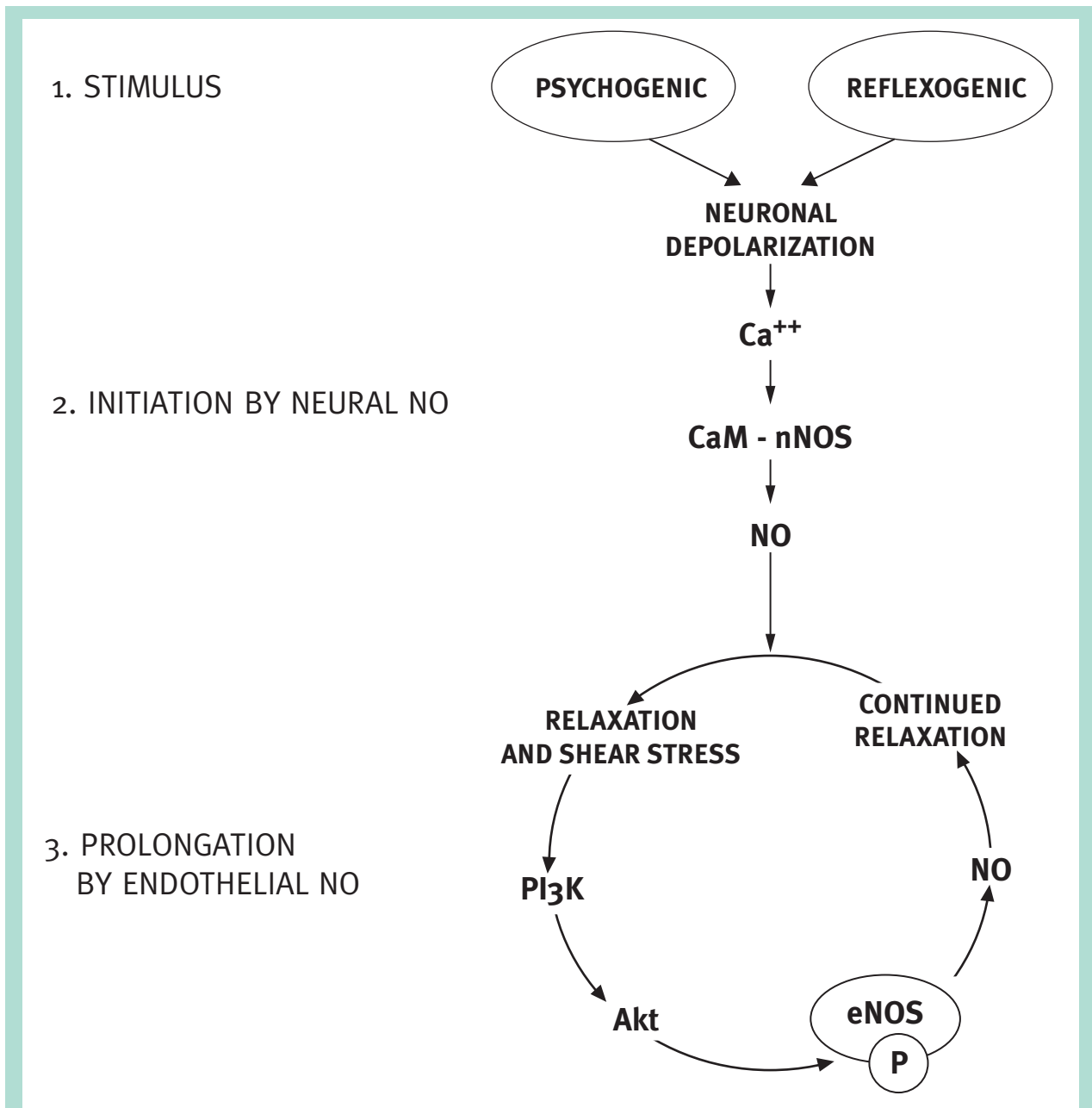


FIGURE 3 : Mécanisme cellulaire du maintien de l'érection : rôle prépondérant du NO (emprunté à Arthur Burnett).

- Or, l'évaluation pluridisciplinaire a démontré depuis longtemps [1] que l'IME peut se produire avec un tissu érectile sain.
- Dans ce contexte, on peut questionner l'existence d'une dysfonction érectile (DE) par drainage veineux anormal, prématuré et/ou excessif des corps caverneux.
- On peut la caractériser comme étant une DE par fuite caverno-veineuse (FCV).

La fuite caverno veineuse (FCV).

Arguments en faveur de l'existence des FCV :

- Leur existence démontrée dans le monde animal [2].
- Leur présence prédominante lorsque la DE est primaire.
- Leur présence exclusive quand toutes les autres causes ont été écartées lors d'un bilan exhaustif
- Leur caractéristique clinique : érection souvent normale puis disparaissant rapidement, souvent lors des

L'insuffisance de maintien de l'érection : un concept controversé, entre certitudes et hypothèses.

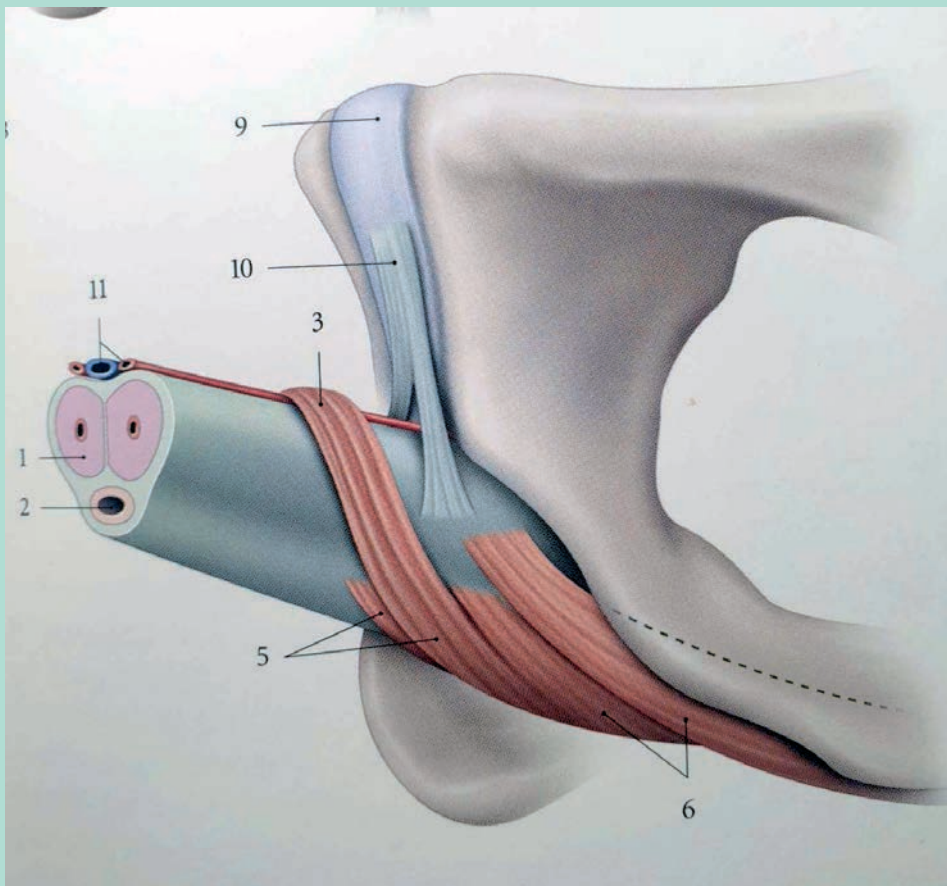


FIGURE 4 : Éléments musculo ligamentaires à la base du pénis aidant à la continence veineuse :
1- corps caverneux ; 2- corps spongieux et urètre ; 3- Muscle compresseur de la veine dorsale (Houston) ; 4-raphé des muscles bulbo-spongieux ; 5-muscle bulbo-spongieux ; 6-muscle ischio-caverneux ; 9-symphyse pubienne ; 10- ligament suspenseur du pénis ; 11- veine dorsale profonde et artères dorsales. Kaminka. Anatomie du Petit Bassin. Tome IV.

changements de position. Un signe fréquent : la rigidité s'améliore à la station debout

- Ce tableau clinique « idéal » n'est pas toujours évident :
 - lorsque d'autres facteurs organiques concomitants sont présents : artériel, neurologique et ou hormonal
 - lorsque l'angoisse de l'échec additionne ses effets nocifs
- Enfin dernier argument en faveur de l'existence des fuites caverno-veineuses (FCV) : leur amélioration objective par la chirurgie vasculaire [3, 4]. Voir dans ce numéro l'article d'Éric Allaire.

La nécessité d'une démarche analytique

De tout ceci ressort la nécessité d'une démarche analytique indispensable pour affirmer son caractère vasculaire, son origine artérielle et/ou veineuse.

Les deux pièces maîtresses développées dans ce numéro spécial sont :

- **L'écho-doppler sous stimulation pharmacologique.**
- **La visualisation des lésions par angioscanner pour les artères et cavernoscanner pour les FCV.**

Ils sont les seuls à pouvoir affirmer la réalité des lésions, leur importance, leur caractère isolé ou non que l'on mettra en perspective avec le reste du bilan de manière à construire un algorithme efficace (voir dans ce numéro) l'article d'Hélène Sussman)..

Conclusion

Il faut retenir les éléments suivants :

- L'érection doit se penser avant tout en termes *hémodynamiques* ; elle ne peut se maintenir que si la pression intracaverneuse est suffisante et constante dans les deux « chambres » cavernueuses.

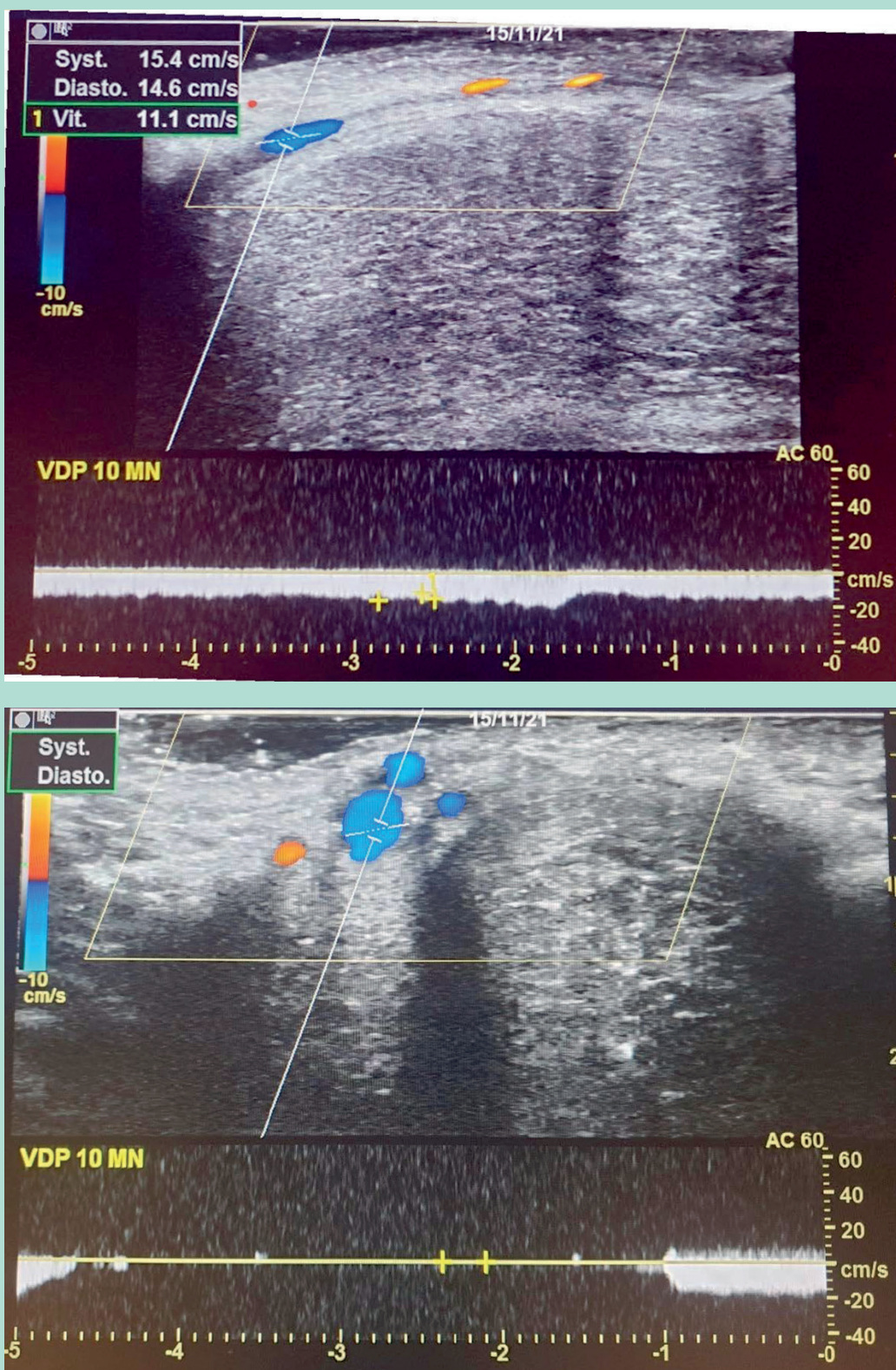


FIGURE 5 : Rôle de la compression musculaire volontaire sur le flux dans la veine dorsale profonde (VDP) : en haut, flux continu dans une VDP incontinente à une moyenne de 11,1 cm/sec ; en bas la contraction musculaire volontaire bloque le flux.

L'insuffisance de maintien de l'érection : un concept controversé, entre certitudes et hypothèses.

- L'exploration pluridisciplinaire permet d'objectiver des fuites caverno-veineuses comme seule étiologie de la dysfonction érectile (DE).

Bibliographie

1. Virag R., Beck-Ardilly L. Nosologie, épidémiologie et quantification clinique des dysfonctions érectiles. *La revue de Med Int*, 1997;18:10-13.
 2. Ashdown R.R., David J.S., Gibbs C. Impotence in the bulls ; abnormal venous drainage of the corpus cavernosum penis. *Vet.Rec*, 1979;104,18:423.
 3. Virag R. Syndrome d'érection instable par insuffisance veineuse. Diagnostic et correction chirurgicale. A propos de 10 cas avec un recul moyen de 12 mois. 1981; *J Mal Vasc*.
 4. Allaire E., Sussman H., Zugail A. et al. Erectile dysfunction resistant to medical treatment caused by cavernovenous leakage: an innovative surgical approach combining pre-operative work up, embolization and open surgery. *Eur J Vasc Endovasc Surg* 2021 Mar ;61(3):510-517. doi : 10.1016/j.ejvs.2020.08.048. Epub 2020 Oct 13.
-