

# La revue de la SFP « Phlébologie Annales Vasculaires » rappelle les nombreux articles publiés par Claude GILLOT et par son équipe.

Nous présentons nos condoléances attristées à sa famille et à ses proches.

PHÉBLOGIE  
 Phlébologie

Article original 9

Phlébologie 2009, 62, 1, p. 9-18

## La pompe veineuse plantaire : Anatomie et hypothèses physiologiques

Uhl J.-F.<sup>1,2</sup>, Bertier C.<sup>3</sup>, PrevotEAU C., GilLOT C.<sup>1</sup>

**Phlébologie** ANNALES VASCULAIRES

Bonjour Albert Claude Benhamou  
 Editeur, mon comité de rédaction

Je suis abonné Adressons SFP

Accueil L'éditeur Catalogue Contact Lettre d'Info Aide Menu complet

Rechercher : Saisissez un ou plusieurs mots-clés, séparés par un espace :  Valider

Accès aux articles : Par numéro Par titre Par auteur Par mots-clés

Porte document : Aucun document

Parler : Aucun article

**Bibliothèque**  
 Accès aux articles : Par numéro / Par titre / Par auteur / Par mots-clés

Accès aux articles par auteur  
 GilLOT C.

7 articles - Page 1/1

N°	Auteurs / Authors	Titre et mots clés / Title and keywords
n°3 Septembre 2011	Uhl J.-F., Bertier C., GilLOT C.	<b>Le canal de Hunter : un dispositif de dérivation du retour veineux spolié ? Intérêt pour le phlébologue.</b> <i>Hunter's Canal: Implication in the Resolution of Femoro-popliteal Veinous Return? Interest for Phlebologists.</i> Mots-clés : canal de Hunter ; dérivé spolié ; dérivation ; femoro-popliteal ; keywords: Hunter's canal; femoro-popliteal; femoro-popliteal; dérivation n°3 Mars 2012 GilLOT C. <b>André Davy, le « bobo-trotteur » et le fédérateur.</b> <i>André Davy, the "bobo-trotteur" and the federator.</i> Mots-clés : André Davy ; fédérateur ; mots-clés ; keywords: André Davy; fédérateur n°3 Mars 2009 Uhl J.-F., Bertier C., PrevotEAU C., GilLOT C. <b>La pompe veineuse plantaire : Anatomie et hypothèses physiologiques</b> <i>The plantar venous pump: anatomy and physiological hypotheses</i> Mots-clés : anastomose du pied ; pompe veineuse ; valves ; keywords: foot anastomosis; Venous pump; Plantar veins; plantar veins n°3 Mars-Juin 2006 Uhl J.-F., GilLOT C. <b>Les voies de dérivation du système cave inférieur</b> <i>Collateral channels of the inferior caval system</i> Mots-clés : Veins caves ; Veines accessoires ; Plexus veineux ; Veineux ; Vertébraux ; Anastomose ; Système veineux ; keywords: Veins caves; Accessory veins; Vertebral venous plexus; Anastomosis; Venous system n°4 Janvier-Mars 2006 Lemaska P., Uhl J.-F., GilLOT C., Leffers-Vierstraete M., Kauf J.M. <b>Artère petite saphène. Rapports embryologiques, anatomiques et conséquences thérapeutiques</b> <i>Small saphenous artery: embryology, anatomy and therapeutic considerations</i> Mots-clés : Anatomie ; Membres inférieurs ; Embryologie ; Artère petite saphène ; Artère du pied ; Veine du pied ; Fascie saphèneuse ; Voie veineuse ; keywords: Anatomy; lower limbs; embryology; Small saphenous artery; Small saphenous artery; Small saphenous vein; Saphenous fascia; Small saphenous vein n°3 Septembre 2004 GilLOT C. <b>Embryologie et malformations congénitales du système cave</b> <i>Embryology and congenital malformations of the venous caval system</i> Mots-clés : Veins caves ; Embryologie ; Anatomie caves ; Anatomie ; Système veineux ; keywords: Veins caves; Embryology; Venous malformations; Anatomy; Venous system n°3 Mars-Juin 2006 Lemaska P., Uhl J.-F., GilLOT C., Leffers-Vierstraete M., Kauf J.M. <b>Les compartiments saphéniens</b> <i>Saphenous compartments</i> Mots-clés : Compartiment saphéniens ; Fascie saphéniens ; Fascie musculaire ; keywords: Saphenous compartment; Saphenous fascia; Muscular fascia

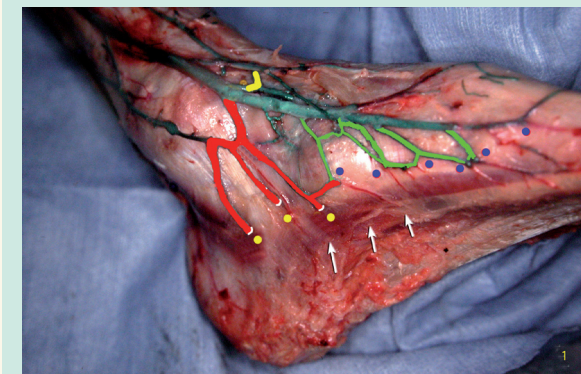
COPYRIGHT  
 Aucun article ou résumé de ce site ne peut être reproduit sous forme d'imprimé, photocopie, microfilm ou par tout autre procédé sans l'autorisation expresse des auteurs et de l'éditeur.  
 No article or abstract of this website may be reproduced in the form of print, photocopy, microfilm or any other means without the express permission of authors and the editor.  
 Editions Phlébologiques Françaises.

7 articles - Page 1/1

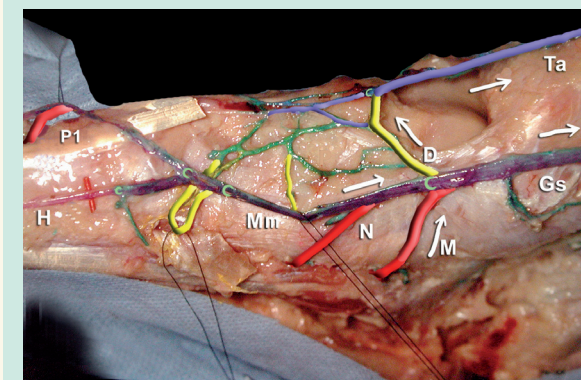
Légende : Document en accès libre Article payant

LA REVUE INTERNATIONALE DE PHÉBLOGIE  
 Organe officiel de la Société Française de Phlébologie

VOUS REVEZ / VOUS ÊTES PHÉBLOGUE



**FIGURE 1 :** Technique d'injection des veines du pied. Les veines cutanées plantaires ne sont pas injectées (flèches blanches). En vert, le segment terminal des petits collecteurs cutanés plantaires : le reflux n'intéresse que ces veines jusqu'à leurs valvules (points bleus). En rouge, les perforantes et leur point de pénétration fasciale (points jaunes)



**FIGURE 11 :** Perforantes médiales dorsales et plantaires, branchées sur la veine marginale médiale (Mm) et à l'origine de la grande veine saphène (Gs).