

La revue de la SFP « Phlébologie Annales Vasculaires » rappelle les nombreux articles publiés par Claude GILLOT et par son équipe.

Nous présentons nos condoléances attristées à sa famille et à ses proches.

PHÉBLOGIE
 Phlébologie

Article original 9

Phlébologie 2009, 62, 1, p. 9-18

La pompe veineuse plantaire : Anatomie et hypothèses physiologiques

Uhl J.-F.^{1,2}, Bertier C.³, PrevotEAU C., GilLOT C.¹

Phlébologie Annales Vasculaires

Bonjour Albert Claude Benhamou
 Rédiger mon compte
 Abonnements

Je suis abonné
 Adressions
 SFP

Accueil L'éditeur Catalogue Contact Lettre d'Info Aide Menu complet

Rechercher
 Saisissez un ou plusieurs mots-clés, séparés par un espace :

Accès aux articles
 Par numéro Par titre Par auteur Par mots-clés

Porte document
 Aucun document

Parler
 Aucun article

Bibliothèque
 Accès aux articles : Par numéro / Par titre / Par auteur / Par mots-clés

Accès aux articles par auteur
Gillot C.

7 articles - Page 1/1

N°	Auteurs / Authors	Titre et mots clés / Title and keywords
n°3 Septembre 2011	Uhl J.-F. Bertier C. Gillot C.	Le canal de Hunter : un dispositif de dérivation du retour veineux spolié ? Intérêt pour le phlébologue. <i>Hunter's Canal: Implication in the Resolution of Femoro-popliteal Venous Return? Interest for Phlebologists.</i> Mots-clés : canal de Hunter, dérivé spolié, dérivation, femoro-popliteale. keywords: Hunter's canal, femoro-popliteal, femoro-popliteal, femoro-popliteal.
n°3 Mars 2012	Gillot C.	André Davy, le « bobo-trotteur » et le fédérateur. <i>André Davy, the "bobo-trotteur" and the federator.</i>
n°3 Mars 2009	Uhl J.-F. Bertier C. PrevotEAU C. Gillot C.	La pompe veineuse plantaire : Anatomie et hypothèses physiologiques <i>The plantar venous pump: anatomy and physiological hypotheses</i> Mots-clés : anastomose du pied, pompe veineuse, valves. keywords: foot anastomosis, Venous pump, Plantar veins, Valves.
n°3 Mars-Juin 2006	Uhl J.-F. Gillot C.	Les voies de dérivation du système cave inférieur <i>Collateral channels of the inferior caval system</i> Mots-clés : Veins caves, Veins accessoires, Plexus veineux vertébraux, Anatomie, Système veineux. keywords: Veins caves, Accessory veins, Vertebral venous plexus, Anatomy, Venous system.
n°4 Janvier-Mars 2006	Lemaska P. Uhl J.-F. Gillot C. Lefebvre-Vivierolle M. Baut J.-M.	Artère petite saphène. Rapports embryologiques, anatomiques et conséquences thérapeutiques <i>Small saphenous artery: embryology, anatomy and therapeutic considerations</i> Mots-clés : Anatomie, Nerfs des membres inférieurs, Embryologie, Artère petite saphène, Artère du pied, Veine du pied, Fascie saphéno-pédale, Veine saphène. keywords: Anatomy, Nerves of the lower limbs, Embryology, Small saphenous artery, Small saphenous artery, Small saphenous vein, Saphenous fascia, Small saphenous vein.
n°3 Septembre 2004	Gillot C.	Embryologie et malformations congénitales du système cave <i>Embryology and congenital malformations of the venous caval system</i> Mots-clés : Veins caves, Embryologie, Anatomie caves, Anatomie, Système veineux. keywords: Veins caves, Embryology, Venous malformations, Anatomy, Venous system.
n°3 Mars-Juin 2006	Lemaska P. Uhl J.-F. Gillot C. Lefebvre-Vivierolle M. Baut J.-M.	Les compartiments saphéniens <i>Saphenous compartments</i> Mots-clés : Compartiment saphéno-fascia saphéno-musculaire. keywords: Saphenous compartment, Saphenous fascia, Muscular fascia.

COPYRIGHT
 Aucun article ou résumé de ce site ne peut être reproduit sous forme d'imprimé, photocopie, microfilm ou par tout autre procédé sans l'autorisation expresse des auteurs et de l'éditeur.
 No article or abstract of this website may be reproduced in the form of print, photocopy, microfilm or any other means without the express permission of authors and the editor.
 Editions Phlébologiques Françaises.

7 articles - Page 1/1

Légende : Document en accès libre Article payant

LA REVUE INTERNATIONALE DE PHÉBLOGIE
 Organe officiel de la Société Française de Phlébologie

VOUS REVEZ / VOUS LIREZ
 PHÉBLOGIE

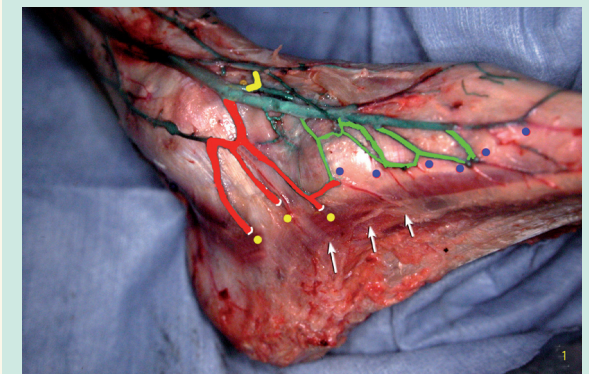


FIGURE 1 : Technique d'injection des veines du pied. Les veines cutanées plantaires ne sont pas injectées (flèches blanches). En vert, le segment terminal des petits collecteurs cutanés plantaires : le reflux n'intéresse que ces veines jusqu'à leurs valvules (points bleus). En rouge, les perforantes et leur point de pénétration fasciale (points jaunes)

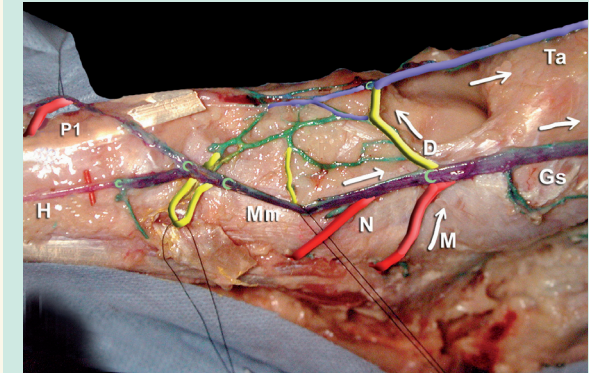


FIGURE 11 : Perforantes médiales dorsales et plantaires, branchées sur la veine marginale médiale (Mm) et à l'origine de la grande veine saphène (Gs).