

Étude de la corrélation de l'épaisseur dermique mesurée par échographie et la présence ou l'absence d'œdème veineux des membres inférieurs.

Dermal thickness measured using ultrasounds in patients with and without venous leg oedema.

Fellah N.¹, Rastel D.^{2, 3}

Résumé

Introduction/Objectif : L'œdème est une complication de la maladie veineuse chronique dont l'ultrasonographie reste un examen de routine qui aide à sa détection. Mais les caractéristiques échographiques de la peau dans les affections veineuses superficielles sont encore peu décrites.

L'objectif principal de cette étude est de trouver la corrélation qui existe entre l'épaisseur dermique et la présence ou l'absence d'œdème.

Méthodes : 50 images avec œdème chez des patients C3s à C4a des affections veineuses superficielles et 50 sans œdème :

Enregistrées en mode D avec une sonde 15 MHz ESAOTE par un premier investigateur qui les envoie au deuxième investigateur pour les mesures en aveugle, par rapport à la présence ou absence d'œdème.

Le test t de Student est utilisé pour la comparaison.

Résultats : Les patients ont 65 ± 13 ans et 53 % sont des femmes.

Il n'y a pas de différence significative d'âge entre les deux groupes (p = 0,18), mais elle existe pour l'IMC avec un poids plus important dans le groupe œdème (28,4 ± 5,6) que dans le groupe absence d'œdème (25,2 ± 3,8) avec un p = 0,0013.

L'épaisseur dermique est plus importante dans le groupe avec œdème (1,39 ± 0,34 mm vs 1,22 ± 0,2 mm : p = 0,004) mais aucune différence enregistrée en cas d'œdème discret, moyen ou important (1,43 ± 0,40 mm vs 1,33 ± 0,22 mm : p = 0,38).

Abstract

Introduction/Objectives: Chronic oedema is a complication of venous disorders and it has been shown that routine ultrasound examination could be of help in its detection but little is known about the routine skin imaging of oedema in a phlebological consultation.

The main objective of this work was to measure the difference of the dermal thickness in oedema compared to no oedema.

Method: 50 images with oedema from patients C3s to C4a superficial venous disorders and 50 without oedema, were recorded (B mode, 15 MHz ESAOTE probe) by a first investigator then blindly sent to a second investigator for the dermal measurement.

Student test was used for comparison.

Results: The patients were 65 ± 13 years and 53% were female.

The two groups, oedema (OG) versus no oedema (NOG), were comparable for age (p = 0.18), but not for body mass index, which was higher in the OG (28.4 ± 5.6): p = 0.0013.

The dermal thickness was higher in the OG (1.39 ± 0.34 mm vs 1.22 ± 0.2 mm: p = 0.004) but no difference was seen between mild and moderate/important oedema (1.43 ± 0.40 mm vs 1.33 ± 0.22 mm: p = 0.38).

Conclusion: There is a significant increase of dermal thickness in case of venous oedema.

1. Médecine interne. Blida 0920 ; Algérie.

E-mail : fnassima@hotmail.fr

2, 3. Médecine Vasculaire et Association SCOTT (Science Compression Thérapeutique et autres Traitements), Grenoble, France.

...❖ **Conclusion :** Une augmentation significative de l'épaisseur dermique en cas d'œdème peut avoir des explications pratiques notamment en confirmant l'intérêt des micro-massages dans la prise en charge de l'œdème.

Mots-clés : œdème, épaisseur dermique, échographie.

...❖ *That that the expecting massaging effect of a moderate compression could be of interest in the management of venous oedema.*

Keywords: oedema, dermal thickness, ultra-sounds.

Introduction

L'œdème est une des complications de la maladie veineuse chronique des membres inférieurs. Il est défini comme un œdème distal permanent et persistant au moins 3 semaines et est codé C3 dans la classification internationale CEAP [1-5].

Cet œdème est la conséquence de l'hypertension veineuse provoquant un excès de la filtration capillaire et une surcharge de la capacité de drainage lymphatique. *Son diagnostic est avant tout clinique par le signe du godet.*

Ce test, simple, est cependant limité par son absence de standardisation et sa sensibilité faible pour les petits œdèmes [5].

L'œdème est une complication pouvant conduire, en l'absence de prise en charge, à des troubles trophiques et à des atteintes fonctionnelles.

Le traitement standard consiste dans un premier temps en un bandage compressif puis un relais par bas médicaux de compression (BMC) pour la phase de maintien [6].

Cependant, dans cette indication, la relation effet-dose est une question encore non résolue en compression médicale et nécessite une meilleure connaissance de cette affection.

L'échographie ultrasonore est un examen de routine en phlébologie et permet la détection de l'œdème à un stade précoce, précédent un signe de godet positif [9-10].

Il est défini par la présence de bandes anéchogènes transversales au niveau du plan cutané [2]. Les échographes utilisés en routine dans les cabinets de phlébologie disposent maintenant de sondes émettant entre 15 et 20 MHz qui détectent l'œdème, peuvent le localiser dans le plan cutané, hypodermique, dermique ou dermo-hypodermique et évaluent la morphologie du tissu cutané en objectivant les différents changements qui le touchent [9].

Seule limite : la quantification n'est pas encore possible. Cependant, encore trop peu d'études morphologiques existent.

Pour apporter des éléments dans ce sens nous nous proposons d'affiner l'étude échographique de l'œdème en analysant le lien entre l'épaisseur du derme et la présence ou l'absence d'œdème.

Matériel et méthode

Il s'agit d'une étude observationnelle sur images échographiques recueillies dans le cadre d'une consultation phlébologique habituelle, comparative entre deux groupes, un groupe d'images avec œdème et un sans œdème.

Le critère principal est l'épaisseur du derme mesuré en mm et comparé entre les deux groupes. Les critères secondaires sont :

- 1) la comparaison de la mesure semi-quantitative de la netteté de la frontière entre le derme et l'hypoderme dans les deux groupes,
- 2) la comparaison en sous-groupes de la mesure de l'épaisseur de l'œdème selon l'importance de l'œdème.

Les images échographiques du plan cutané sont enregistrées au niveau des jambes à l'aide d'une sonde barrette de haute fréquence (12-18 MHz ; ESAOTE My Lab Seven).

L'enregistrement se fait dans le cadre habituel de la consultation phlébologique dans un seul centre chez des patients vus le matin, 6 heures maximum après le lever pour limiter les biais car :

- 1) il existe une variation de l'épaisseur cutanée due à l'œdème au cours de la journée qui pourrait affecter les mesures chez le sujet sain en cas d'œdème vespéral [3]
- 2) un œdème constaté le matin est un signe de probable œdème permanent et non pas vespéral [10].

Ces images sont sélectionnées chez des patients ayant au moins la présence de téléangiectasies mais qui sont exempts de tout trouble trophique, ne présentent pas d'insuffisance veineuse profonde (reflux < 1000 ms) et dont l'âge est compris entre 20 et 80 ans.

Sont exclues :

- les images des patients portant une compression le matin de la consultation,
- souffrant d'un lymphœdème des membres inférieurs,
- en cas de grossesse et post-partum à moins de 3 mois,
- ou présentant une dermatose jambière quelque-soit l'étiologie,
- une insuffisance rénale avec un débit de filtration de moins de 60 ml/min,
- une insuffisance cardiaque non compensée,
- une hypoprotidémie,
- une insuffisance hépatique sévère,

Étude de la corrélation de l'épaisseur dermique mesurée par échographie et la présence ou l'absence d'œdème veineux des membres inférieurs.

- un diabète si l'hémoglobine glyquée est supérieure à 7 %,
- une néoplasie maligne évolutive,
- et si l'index de masse corporelle (IMC) est supérieure à 35 ou inférieure à 18.

Les images sont sélectionnées de manière prospective mais non continue.

Un enregistrement vidéo d'une analyse échographique mode B du tiers inféro-médial des jambes balayées en aller-retour proximo-distaux sur environ 15 cm au-dessus du repère de la pointe de la malléole médiale en utilisant la même sonde citée plus haut permet le diagnostic d'œdème.

Puis, une image fixe mode B de la même zone, sonde en position plan frontal, est enregistrée (au niveau de la zone d'œdème pour les patients présentant un œdème) en vue des mesures (**Figure 1 a**).

L'image ne doit pas contenir de veine visible notamment de varices immédiatement en sous dermique du fait de la possibilité de biais de lecture [9].

Les enregistrements sont effectués alors que le patient est en position allongée, jambe tendue en légère rotation externe.

Le diagnostic d'œdème est établi par la visualisation sur la vidéo d'au moins une bande anéchogènes hypodermique non circulante de plus de 0,8 mm de dimension antéro-postérieure et de plus de 10 mm de dimension transversale (**Figure 1 a**).

Le critère principal est l'épaisseur du derme (papillaire + réticulaire) qui est mesurée sur une seule coupe à l'aide d'un logiciel de traitement d'image de la société ESAOTE (**Figure 1 c**).

Pour limiter le biais lié à la possible pression de la sonde sur la peau lors de l'enregistrement, l'image recueillie doit montrer la présence d'une lame principalement anéchogène entre le bord antérieur de l'image et l'épiderme traduisant la présence d'une couche de gel entre la sonde et la peau et, pour s'assurer que l'enregistrement ne présente pas de biais lié à l'inclinaison de la sonde la surface cutanée doit présenter une bande nette sans halo (**Figure 1 c**).

Nous avons utilisé une définition échographique publiée des structures cutanées et sous-cutanées vues en condition de routine dans une consultation phlébologique [9].

Le derme papillaire est défini par une lame fine et peu échogène parallèle à la surface cutanée située immédiatement sous la lame hyperéchogène de l'épiderme et, pour le derme réticulaire, par une bande homogène plus épaisse et plus hyperéchogène, puis l'hypoderme, du fait de sa composition riche en graisse est moins échogène que le derme (**Figure 1 c**).

La netteté est mesurée sur une échelle semi-quantitative à 3 niveaux, 0 pour nette, 1 pour flou modéré et 2 pour flou important (**Figure 1 d**).

L'importance de l'œdème est mesurée sur une échelle semi-quantitative à 3 niveaux, 1 pour œdème discret, 2 pour modéré et 3 pour important (**Figure 1 b**).

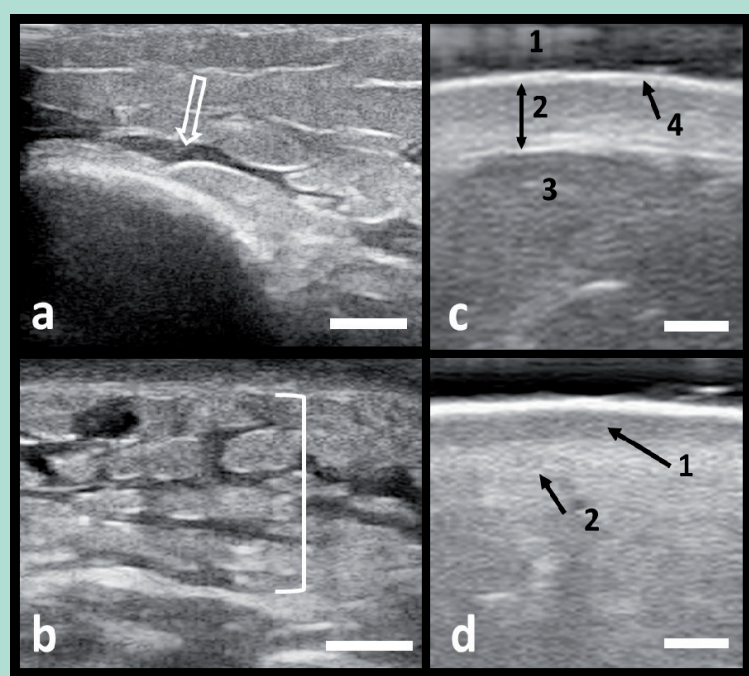


FIGURE 1 : Aspects échographiques dermo-hypodermiques.

a) Lame anéchogène indiquée par la flèche et signant la présence d'un œdème.

b) Extension de l'œdème à tout le plan hypodermique.

c) Centrage sur la zone dermique avec :

1. Zone hypo-échogène due à la présence du gel d'échographie et montrant l'absence de compression cutanée par la sonde,

2. Derme,

3. Hypoderme,

4. Épiderme

d) Derme avec lame hypo-échogène traduisant la présence :

- d'un œdème dermique (1)

- et flou à la limite derme-hypoderme (2).

Barre d'échelle :

- 5 mm pour a et b

- et 1 mm pour c et d.

(ESAOTE MyLabSeven, sonde de 15 MHz).

Déroulement

Un premier investigateur enregistre les images qui seront lues et mesurées par le second, en aveugle par rapport à la présence ou l'absence d'œdème. Les mesures sont reportées sur un fichier Excel.

Le fichier est adressé, courriel faisant foi, au premier investigateur qui le complète avec les données concernant l'œdème puis le renvoie au second investigateur pour les calculs comparatifs.

Parallèlement 10 images seront analysées en doublon par les deux investigateurs pour avoir une idée de la variabilité inter-opérateur de la mesure du derme.

Chaque mesure est répétée 5 fois, la moyenne des 5 mesures servant de résultat final.

Statistique

Il s'agit d'une étude exploratoire donc le nombre d'images nécessaires n'a pas été calculé mais fixé arbitrairement à environ 100 dont au moins 50 correspondent à des patients présentant un œdème et au moins 50 n'en présentant pas. La population sera décrite par l'âge et l'IMC sous forme de moyenne, écart-type, fréquence.

L'analyse statistique sur les variables quantitatives comparant les moyennes dans les différentes situations utilisera un test paramétrique (test t de Student) et un test du Chi2 pour les variables quantitatives. Le risque d'erreur consenti pour rejeter l'hypothèse d'une absence de différence est de 5 %.

Résultats

100 images ont été analysées correspondant à 96 sujets, dont 53 % de femmes.

L'âge de la population (moyenne-écart type) était de 65 ± 13 ans et l'IMC de 26,6 ± 5.

Il n'y pas de différence d'âge ($p = 0,35$) ni d'IMC ($p = 0,65$) entre hommes et femmes.

Il n'y a pas de différence significative d'âge entre le groupe œdème et absence d'œdème ($p = 0,18$), mais elle existe pour l'IMC avec un poids plus important dans le groupe œdème ($28,4 \pm 5,6$) que dans le groupe absence d'œdème ($25,2 \pm 3,8$) avec un $p = 0,0013$.

Il y a plus de femme dans le groupe œdème que dans le groupe absence d'œdème ($p = 0,011$).

La corrélation sur 10 mesures entre les deux investigateurs est linéaire et montre une pente avec un R^2 à 0,90 (Figure 2).

Il existe une différence faible d'appréciation de la mesure de l'épaisseur du derme entre les deux investigateurs de x 1,03.

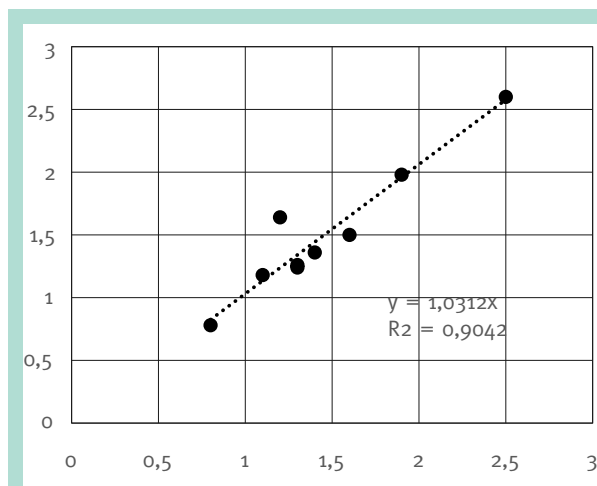


FIGURE 2 : Corrélation entre les mesures des épaisseurs du derme faites par les deux investigateurs sur 10 images.

Le recrutement prospectif n'a pas permis d'équilibrer les sous-groupes de sévérité de l'œdème avec :

- un grade 3 (œdème important) représenté par 3 images,
- un grade 2 (modéré) par 13 images
- et un grade 1 (discret) par 34 images.
- Le grade 3 a été associé au grade 2 pour permettre la comparaison en sous-groupes et augmenter le poids du sous-groupe 2 plus faible que le sous-groupe 1 sur les 100 images ; 50 sont avec œdème et 50 sont sans œdème.

Concernant le résultat sur l'épaisseur dermique, cette épaisseur est plus grande dans le groupe œdème ($1,39 \pm 0,34$ mm) que dans le groupe sans œdème ($1,22 \pm 0,2$ mm) avec un $p = 0,004$ (Figure 3).

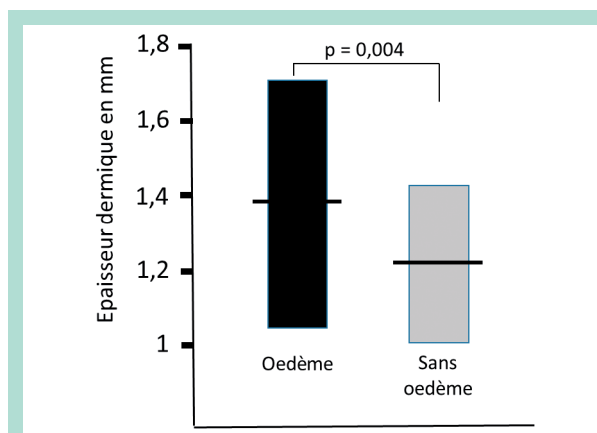


FIGURE 3 : Épaisseur dermique (en mm) comparée entre le groupe œdème (50 images) et le groupe sans œdème (50 images). La moyenne (barre horizontale) et l'écart-type (limite des boîtes) sont représentées. Student test : $p = 0,004$.

Étude de la corrélation de l'épaisseur dermique mesurée par échographie et la présence ou l'absence d'œdème veineux des membres inférieurs.

Si l'on opte pour un classement en trois sous-groupes, dans le groupe avec œdème, 76 % présente une épaisseur moyenne et ce qui le cas pour 74 % dans le sous-groupe sans œdème.

Le choix des bornes des classes étant arbitraire nous n'avons pas opéré de calcul statistique (**Tableau 1**).

Épaisseur (mm)	Groupe sans œdème	Groupe avec œdème
[0.4-1] : fine	12 (24 %)	5 (10 %)
[1-1.6] : moyenne	37 (74 %)	38 (76 %)
[1.6-2.2] : épaisse	1 (2 %)	7 (14 %)

TABLEAU 1 : Répartition des images dans les deux groupes de l'étude, œdème et absence d'œdème en fonction de trois classes d'épaisseur dermique choisies arbitrairement.

En ce qui concerne le grade de l'œdème sur les 50 images en présentant, il est discret dans 68 % des cas et significatif (moyen + important) dans 32 %, dont 6 % représentent un œdème important.

Aucune différence d'épaisseur du derme n'est constatée entre le groupe œdème discret ($1,43 \pm 0,40$ mm) comparé au groupe œdème modéré + important ($1,33 \pm 0,22$ mm) : $p = 0,38$.

Lorsqu'on s'intéresse à la netteté de la frontière dermo-hypodermique, 34 % des images présentent un flou important dans le groupe œdème et 22 % dans le groupe sans œdème.

Dans le groupe sans œdème uniquement 52 % des cas ne présentent pas de flou donc pratiquement la moitié de ces derniers présentent une hypo-échogénéité de la frontière dermo-hypodermique. Même en absence d'œdème le flou peut être important (10 images).

Dans les 2 groupes on a 8 % des images avec une épaisseur dermique supérieure à 1,6 mm (côtée épaisse) dont un seul cas où le flou est important (12,5 %) et ceci dans le sous-groupe sans œdème. Dans le cas où l'épaisseur dermique est fine (inf. à 1 mm) sur les 12 % de ces images avec absence d'œdème, le flou est absent dans 50 % des cas et important sur 25 %.

On voit une nette différence par rapport au flou entre les 2 groupes surtout en l'absence d'œdème. Dans le cas où le flou est moyen ou important la différence est moins marquée.

D'une manière globale il existe une différence significative concernant le flou dermo-hypodermique gradé en 3 niveaux avec un $p = 0,007$ (**Tableau 2**).

FLOU	Groupe sans œdème	Groupe avec œdème
ABSENT	26 (52 %)	15 (30 %)
MOYEN	13 (26 %)	18 (36 %)
IMPORTANT	11 (22 %)	17 (34 %)

TABLEAU 2 : Répartition des images en fonction du flou visuel dermo-hypodermique selon son grade. Chiz test, $p = 0,007$.

Discussion

L'ultrasonographie permet de mettre en évidence des différences cutanées significatives existant chez des patients classés C3 de la CEAP et dans le lymphœdème dont l'inspection clinique ne permet pas de les mettre en évidence [7-9, 10].

En utilisant l'échographie mode B avec une sonde de haute fréquence utilisée en routine quotidienne au cabinet médical de phlébologie notre principal résultat est l'augmentation de l'épaisseur du derme en cas d'œdème, comparée en l'absence d'œdème dans une population de patients avec insuffisance veineuse.

Concernant le grade de l'œdème 6 % des patients classés C3 de la CEAP présente un œdème important alors que 68 % d'entre eux sont concernés par un œdème discret, ce déséquilibre est peut-être une des causes de l'absence de mise en évidence de différence d'épaisseur dermique selon l'importance de l'œdème.

Ils viennent cependant en appui en faveur de l'utilisation de l'échographie et moins tenir compte uniquement de l'inspection clinique puisqu'il a été démontré que l'œdème est présent au grade Co-C1 de la CEAP [10].

Ce qui fait varier l'épaisseur dermique dans le groupe C3 de la CEAP est la présence lacunes anéchogènes considérées comme critère de sévérité dans le lymphœdème ou la présence d'œdème dermique qui peut être absent dans l'œdème sévère et absent dans les cas moins graves [7].

Il est plus important dans la classe C2 de la CEAP [10] ce qui pourra donner une explication aux variations observées dans notre étude d'où absence de corrélation entre l'épaisseur dermique et l'importance de l'œdème.

Ceci inciterait à revoir les critères de gradation qui ne sont pas quantitatifs mais semi-quantitatifs.

La netteté de la frontière dermo-hypodermique, qui est un élément déjà retrouvé dans les études est liée à la présence d'œdème comme le prouvent les résultats. Une utilisation en pratique pourrait s'envisager dans le cadre d'un test diagnostique mais ce n'était pas l'objectif de ce travail. Ceci permettrait d'affiner les critères d'analyse dans un test diagnostique tout en restant prudent devant les résultats négatifs déjà publiés [8].

La limite de cette étude est la taille de l'échantillon choisi. Afin de généraliser les résultats obtenus une étude plus large est souhaitable en tenant compte des modifications à apporter sur les critères de jugement.

La peau joue un rôle crucial dans le cadre de la compression médicale ; elle permet de diffuser avec perte de pression variable en fonction de la texture et de l'épaisseur du revêtement cutané. Le tissu périveineux joue donc un rôle majeur.

L'épaisseur dermique est un critère qui pourrait appuyer des recommandations de prescription de la compression médicale dans les cas où l'œdème y est associé.

D'autres critères cependant pourraient aussi entrer en ligne de compte comme le suggère un autre auteur [8].

Les objectifs de pression des bandages et la classe des bas médicaux pourrait s'en trouver modifiés. En outre, la question qui reste posée : pourquoi de telles différences au sein du même grade CEAP, quels sont les facteurs qui influent sur la netteté de la frontière dermo-hypodermique et est-ce que les patients avec une épaisseur dermique importante sont moins disposés aux troubles trophiques. Jusqu'à récemment encore la physiopathologie de l'œdème veineux était non élucidée [9].

L'utilisation de l'échographie dans la description des modifications cutanées chez les patients souffrant d'insuffisance veineuse chronique en est encore qu'à ses débuts.

Conclusion

Les caractéristiques échographiques de la peau dans les affections veineuses superficielles sont encore peu décrites.

Ces résultats montrant une augmentation de l'épaisseur du derme en cas d'œdème peuvent avoir des applications

pratiques notamment en confirmant l'intérêt des micro-massages lors du port de compression médicale dans la prise en charge des œdèmes. Des études complémentaires sur notamment l'utilisation en diagnostic sont aussi à poursuivre.

Références

1. Beebe H.G., Bergan J.J., Bergqvist D., et al. Classification and grading of chronic venous diseases in the lower limb: a consensus statement. *J. Vasc. Surg.* 1996 ; 30 : 5-11.
2. Gniadecka M. Localization of dermal oedema in lipodermatosclerosis, lymphedema, and cardiac Insufficiency. High-frequency ultrasound examination of intradermal echogenicity. *J. Am. Acad. Dermatol.* 1996 ; 35 : 37-41.
3. Gniadecka M. Effects of ageing on dermal echogenicity. *Skin Research and Technology* 2001;7:204-207. Copyright C. Munksgaard 2001.
4. Levick J.J., Michels C.C. Microvascular fluid exchange and the revised Starling principle. *Cardiovascular Research* 2010 ; 87 : 198-210.
5. Cornu-Thénard A., Scuderi A., Ramelet A.A., et al., all the members of the C3 team. *UIP 2011. C3 consensus. International Angiology* 2012 ; 31 : 414-9.
6. Partsch H. Compression Therapy: Clinical and Experimental Evidence. *Ann. Vasc. Dis.* 2011 ; 5(4) : 416-22.
7. Suehiro K., Morikage, N., Murakami M., et al. A study of increase in leg volume during complex physical therapy for leg lymphedema using subcutaneous tissue ultrasonography. *J. Vasc. Surg.: Venous and Lymph. Dis.* 2015 ; 3 : 295-302.
8. Becker M., Schilling T., von Beckerath O., Kröger K. Sonography of subcutaneous tissue cannot determine causes of lower limb oedema *Vasa* 2015 ; 44 : 122-8.
9. Caggiati A. Ultrasonography of skin changes in legs with chronic venous disease. *Eur. J. Endovasc. Surg.* 2016 ; 52 : 534-42.
10. Rastel D., Allaert FA. Early morning oedema in varicose vein patients without trophic changes. *VASA* 2016 ; 45(6) : 491-5.