

Physiopathologie et facteurs de risques des télangiectasies.

Physiopathology and risk factors of telangiectasias.

Kern P.

Résumé

Les télangiectasies des membres inférieurs sont des dilatations du plexus veineux sous-papillaire.

Différents types de télangiectasies et de mécanismes physiopathologiques peuvent être présents sur une même jambe.

La majorité des télangiectasies sont liés à un reflux et proviennent d'une insuffisance des veines saphènes, de perforantes, de veines réticulaires nourricières.

Ce reflux doit être supprimé avant de traiter les télangiectasies.

Dans la présentation clinique particulière du pin maritime, les télangiectasies et leur veine réticulaire nourricière se situent à l'opposé du gradient de pression due à la gravitation terrestre.

Comme le reflux ne peut pas remonter contre la gravitation, ces télangiectasies pourraient être secondaire à l'hyperpression veineuse systolique dynamique transmise à travers des perforantes distales incontinentes.

Certaines télangiectasies peuvent être secondaires à des micro-shunt artériolo-veineux (SAV).

Dans des rares cas d'ulcères post-sclérothérapie, une occlusion d'une artériole sous-jacente a été retrouvée. Mais avec une bonne technique d'injection et des sclérosants doux, les ulcérations post-sclérothérapies sont exceptionnelles et les SAV peuvent être ignorés dans la pratique quotidienne.

Bien qu'histologiquement les télangiectasies rouges et les bleues sont des veines, les télangiectasies rouges répondent moins bien à la sclérothérapie.

Summary

Telangiectasias are intradermal dilatations of the sub-papillary venous plexus.

Different types of telangiectasias and pathophysiological mechanisms may be present on the same leg.

Most telangiectasias are secondary to reflux resulting either from saphenous varicose veins, perforating veins or feeding reticular veins.

Reflux must be suppressed before treating telangiectasias.

In the clinical presentation of maritime pine, telangiectasias and their reticular vein are opposite to the gradient of pressure due to terrestrial gravity.

As reflux cannot rise against this gradient, these telangiectasias could be secondary to the dynamic venous hyperpressure transmitted through distally located incompetent perforators.

Some telangiectasias could be related to arterio-venous micro-shunt (AVS).

In the rare cases of post-sclerotherapeutic ulcers, an occlusion of an adjacent arteriole can be found.

But with good injection technique and mild sclerosis, post-sclerotherapy ulcers are exceptional.

AVS can therefore be ignored in everyday practice.

Even if histologically red and blue telangiectasias are both veins, red telangiectasias are more difficult to treat and may resist to sclerotherapy.

The main risk factors of telangiectasias are age, heredity and pregnancies.

Les facteurs de risques principaux des télangiectasies sont : l'âge, l'hérédité, les grossesses. La réelle implication des hormones œstro-progestatives n'est pas claire.

En conclusion : Une meilleure connaissance des mécanismes physiopathologiques des télangiectasies pourrait améliorer le succès thérapeutique, réduire les échecs et les récives.

Mots-clés : *télangiectasies, physiopathologie, facteurs de risques, sclérothérapie.*

The real implication of oestro-progestative hormones is unclear.

In conclusion: *Only a few pathophysiological mechanisms of telangiectasias have yet been identified. Their better understanding could improve treatment results and reduce recurrence.*

Keywords: telangiectasias, pathophysiology, risk factors, sclerotherapy.

Introduction

Cet article se base sur une revue récemment publiée dans **Phlebology** [1].

Il se limite aux télangiectasies des membres inférieurs liés à la maladie veineuse chronique.

Définition

Les télangiectasies C1 telles que définies dans la classification CEAP mesurent moins que 1 mm de diamètre [2].

Aspects histologiques

Les télangiectasies sont des veinules cutanées dilatées du plexus vasculaire sous-papillaire.

Elles présentent souvent une paroi épaissie asymétrique, qui contient du collagène, des fibres musculaires, plus rarement des fibres élastiques.

Chanvallon [3] a constaté que les télangiectasies situées dans le territoire d'une veine insuffisante étaient juste dilatées, conservant une structure normale de leur paroi, sans irrégularité de leur média, alors que des télangiectasies isolées qui n'étaient pas associées à un reflux veineux étaient tortueuses et présentaient une média musculaire d'épaisseur variable évoquant un hamartome.

La vasculopathie cutanée collagène (VCC) et les télangiectasies essentielles généralisées (TEG)

Si les télangiectasies sont atypiques, une biopsie devrait être effectuée.

– En effet, une paroi épaissie contenant du matériel hyaline positif pour du collagène IV à l'immunohistochimie est spécifique de la *vasculopathie cutanée collagène (VCC)* [4].

Il s'agit d'une rare micro-angiopathie d'étiologie inconnue qui se développe chez des patients d'âge moyen.

Comme les *télangiectasies essentielles généralisées* (TEG), elle débute généralement aux jambes avant de s'étendre progressivement de façon symétrique sur le tronc et les bras [5].

La VCC peut être traitée par de la lumière pulsée optimisée et du laser [4].

Le diagnostic de TEG est clinique. Leur étiologie est également inconnue. Plusieurs traitements ont été décrits, dont le laser, la sclérothérapie, la tétracycline, le ketoconazole et l'acyclovir [6].

Prévalence et symptômes

La prévalence des télangiectasies est très élevée dans la population générale, elle est de 60 % lorsqu'elles sont isolées et 86 % lorsqu'elles sont associées avec des varices C2 [7, 8].

Les télangiectasies sont rarement symptomatiques, les patients consultent essentiellement en raison d'une gêne esthétique.

Néanmoins une sensation d'œdèmes, des crampes musculaires, des impatiences [9] peuvent y être associé et leur traitement par sclérothérapie peut faire disparaître des douleurs et sensations de brûlures [10].

Physiopathologie

La majorité des télangiectasies sont secondaires à un reflux provenant soit des troncs saphènes, soit de perforantes, soit encore de simples varices réticulaires

Chez des patients C1, ne présentant cliniquement que des télangiectasies, un reflux saphénien a été retrouvé à l'écho-Doppler chez 28 % [11] à 46 % [12] des patients. Une relation directe entre le tronc saphène et certaines télangiectasies a aussi pu être mis en évidence lors d'une étude phlébographique [13].

Physiopathologie et facteurs de risques des télangiectasies.

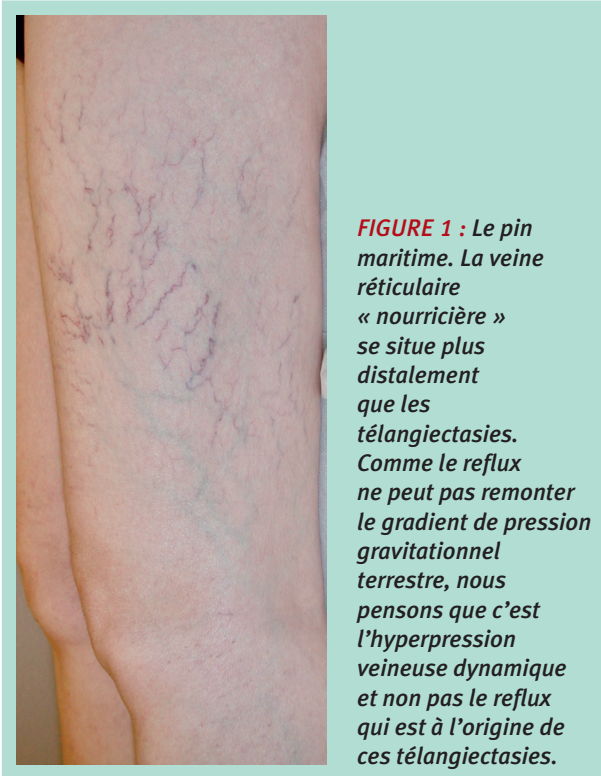


FIGURE 1 : Le pin maritime. La veine réticulaire « nourricière » se situe plus distalement que les télangiectasies. Comme le reflux ne peut pas remonter le gradient de pression gravitationnel terrestre, nous pensons que c'est l'hyperpression veineuse dynamique et non pas le reflux qui est à l'origine de ces télangiectasies.

Le système veineux latéral d'Albanese et la présentation clinique du pin maritime

En 1969, Albanese [14] a déjà décrit les multiples connexions *via* des perforantes des veines latérales de la cuisse avec le réseau veineux profond. Ce « système veineux latéral d'Albanese » peut devenir variqueux en l'absence d'une insuffisance saphéniennne. De nombreuses études [15-18] ont trouvé une relation entre veines réticulaires insuffisantes et télangiectasies.

Dans la présentation clinique typique du pin maritime (Figure 1), les télangiectasies des cuisses présentent un gradient de pression inversé avec les veines réticulaires nourricières. La majorité de ces dernières est connectée à des perforantes situées au genou ou à la jambe [19]. Comme le reflux peut difficilement remonter contre la gravitation terrestre, ces télangiectasies pourraient être secondaires à l'hyperpression veineuse systolique dynamique transmise à travers des perforantes distales incontinentes.

Durant la systole veineuse provoquée par la contraction musculaire, la pression veineuse est très élevée :

– en présence de micro-perforantes insuffisantes, cette pression systolique se transmet dans les veines superficielles à faible résistance, même si ces dernières se dirigent proximement ;

– cette pression veineuse dilate ensuite progressivement les télangiectasies et les veines réticulaires qui deviennent alors insuffisantes.

Dans le pin maritime, c'est donc l'hyperpression veineuse dynamique et non pas le reflux qui est le mécanisme physiopathologique à l'origine des télangiectasies.

La suppression des veines réticulaires et des perforantes de la face latérale de la cuisse et de la jambe supprime l'hyperpression veineuse et permet d'éradiquer efficacement les télangiectasies :

– **Schuller-Petrovic** [20] *et al.* a démontré l'importance de supprimer les sources de reflux.

Chez 26 patients réfractaires à un minimum de 3 séances de sclérothérapie et ne présentant pas d'insuffisance ni des veines profondes ni superficielles, Schuller-Petrovic *et al.* a identifié chez 14 patients par écho-Doppler, une veine nourricière reliant les télangiectasies au réseau veineux profond *via* une perforante, chez 6 dans les veines saphènes. Aucune connexion n'a été mise en évidence chez 6 patients.

Une sclérothérapie échoguidée avec injection de mousse de polidocanol 0,5 % dans les veines nourricières ou les perforantes a été effectuée. Ceci a permis d'éradiquer complètement ou à plus de 75 % les télangiectasies à 3 mois. Aucune récurrence n'a été mise en évidence dans les 6 à 14 mois de suivi.

Cette étude démontre bien la relation entre veines nourricières, perforantes, télangiectasies et l'importance de l'éradication des veines nourricières pour assurer le résultat du traitement.

Certaines télangiectasies peuvent être en relation avec des micro-shunts artériolo-veineux

– **Goldman** [21] a excisé 5 ulcères survenus après sclérothérapie de télangiectasies par du polidocanol 0,5 %. Dans les 5 cas, il a trouvé une occlusion d'une artériole sous-jacente suggérant la diffusion du sclérosant à travers un shunt artériolo-veineux. Au vu de la technique d'injection utilisée, une injection intra-artériolaire accidentelle semble *a priori* impossible. De plus le polidocanol à cette concentration, même en cas d'injection dans le derme ne provoque pas d'ulcérations [22].

– **Bihari** [23] *et al.* a effectué une biopsie lorsqu'un flux pulsatile était observé au Doppler continu en regard des télangiectasies. Elle a alors trouvé un shunt artériolo-veineux dans 16 cas/18. Dans ces cas, on a aussi mis en évidence l'artériole nourricière, la veine de drainage et des veinules artérialisées. Mais scléroser uniquement les zones Doppler négatives (dans l'étude de Bihari [23], 69 % des sites étaient Doppler positives chez des patients C1 présentant uniquement des télangiectasies sans signe de maladie veineuse chronique) empêcherait de traiter beaucoup de zones.

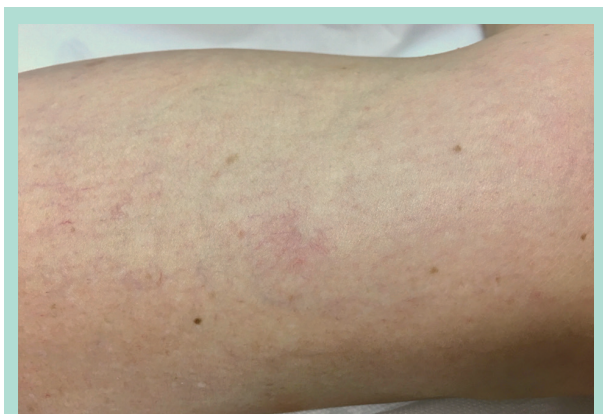

FIGURE 2 : Dans cet éclat de télangiectasies, lorsque l'on appuie avec un doigt au centre et qu'on le relâche, les télangiectasies se remplissent instantanément depuis le centre avec un flux centrifuge. Dans ces situations, je suis très prudent, la réponse thérapeutique peut être mauvaise. Ces télangiectasies pourraient être nourries par un micro-shunt ou une micro-perforante.

Bien que la présence de shunts artériolo-veineux pourrait expliquer certaines nécroses cutanées post-sclérothérapie, ce risque est infime (< 1 %).

Une technique d'injection prudente permet de limiter le risque d'un possible passage du sclérosant dans le versant artériolaire par le shunt.

Il faut :

- injecter que des faibles volumes,
- diminuer la pression d'injection en utilisant que des seringues de plus de 2,5 ml qui ont un grand diamètre.

Avec cette technique, on évite également une réponse inflammatoire qui peut être responsable d'un matting, de pigmentations.

Dans la pratique courante, les micro-shunts peuvent donc être ignorés. Mais ils pourraient expliquer certaines résistances au traitement (**Figure 2**).

On a aussi émis l'hypothèse que les lobules graisseux pourraient empêcher le retour veineux, provoquer une hyperpression veineuse locale avec comme conséquence la dilatation des télangiectasies

Y aurait-il dès lors un lien entre lipodystrophie et télangiectasies [24] ? Cette théorie est très attrayante, mais n'a depuis lors jamais été étayée.

L'hypothèse d'un défaut primaire dans la paroi veineuse a aussi été évoquée

La dilatation primaire des veinules et la stagnation du sang pourraient entraîner l'adhésion de leucocytes qui altèrent la paroi veineuse ce qui aurait pour conséquence une dilatation et une aggravation des télangiectasies [25].

La résistance des télangiectasies rouges (Figure 3) à la sclérothérapie est bien connue par les praticiens et reste un mystère. Comme les bleues (**Figure 4**) ce sont des veines

Les hypothèses qu'elles sont secondaires à des shunts artériolo-veineux [26] ou qu'elles correspondent à l'anse capillaire artérielle n'ont pas pu être démontrées.

La pression d'oxygénation au sein des télangiectasies rouges est comparable à celle des bleues [27] (5,9 kPa versus 5,11 kPa). Cette faible différence parle contre une contamination artérielle, vu que dans les artères la pO₂ est de 11 kPa, tandis que dans les veines elle n'est que de 4 kPa.

Wienert [28] *et al.* a montré au microscope électronique que :

- les cellules endothéliales des télangiectasies rouges, comme les bleues, sont orientées indépendamment de la direction du vaisseau et présentent le même arrangement polygonal typique aux veines. Dans les artères, les cellules endothéliales sont allongées, parallèles à la direction du flux sanguin et de l'artère.
- Aussi bien les rouges que les bleues possèdent de multiples connexions avec le plexus veineux sous-papillaire.
- La seule différence est le diamètre. Les rouges sont plus fines (**Figure 3**), elles mesurent en moyenne 0,227 mm, contrairement aux bleues (**Figure 4**) qui mesurent 0,435 mm de diamètre.

Une différence de profondeur des télangiectasies dans le derme pourrait aussi expliquer en partie leur couleur (rouge plus superficiel), mais ceci n'a malheureusement pas été analysé dans cette étude.

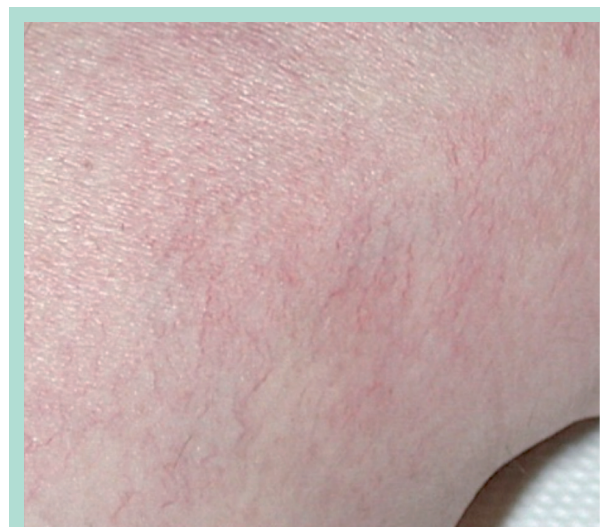

FIGURE 3 : Pour une raison encore inconnue, les fines télangiectasies rouges résistent plus au traitement.

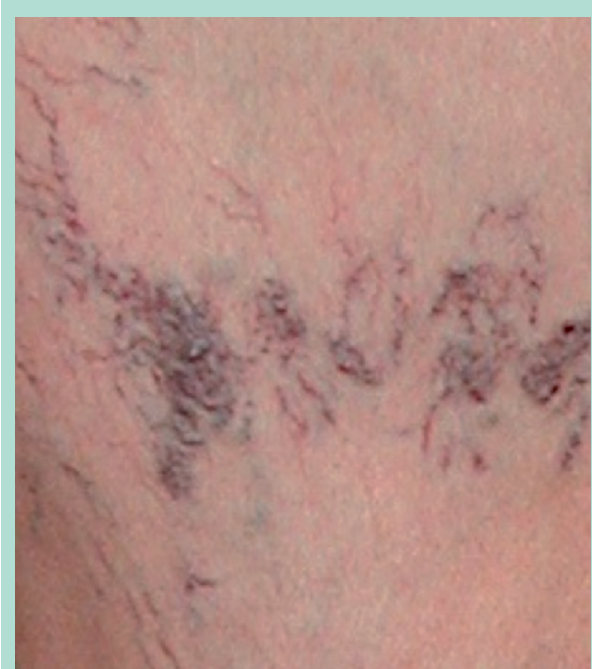

FIGURE 4 : *Télangiectasies bleues de plus grand diamètre, pouvant se dilater au point de donner des perles de télangiectasies, à fleur de peau, à risque de rupture hémorragique.*

Mon hypothèse personnelle est que les rouges pourraient être des télangiectasies plus jeunes, en pleine croissance stimulées par des facteurs angiogéniques ou inflammatoires comme dans le matting. La sclérothérapie n'élimine pas ces facteurs d'où une réduction de l'efficacité de la sclérothérapie.

Technique de traitement des télangiectasies rouges

Dans mon expérience, sur le plan pratique, les télangiectasies rouges répondent mieux à des agents sclérosant légers, voir dilués, tel que de la glycérine chromée ou du polidocanol 0,25 % en solution.

L'utilisation de sclérosants « forts » augmente la réponse inflammatoire et le risque de matting.

L'alternative est une tentative de traitement au laser cutané, à condition que les veines nourricières, les perforantes aient été préalablement fermé par la sclérothérapie.

Les facteurs de risques

L'âge, l'hérédité et les grossesses [7] sont les facteurs de risques les plus importants.

La réelle implication des hormones œstro-progestatives n'est pas claire. Des récepteurs œstrogéniques et progestatifs n'ont pas été trouvé ni dans les télangiectasies [29] ni dans des territoires de matting [30].

La prévalence des télangiectasies est doublée chez des personnes ayant été fortement exposé au **soleil** [31].

La relation entre télangiectasies et **traumatisme** est bien connue. Une rupture de vaisseaux va entraîner d'une part, un hématome, d'autre part, libère des facteurs endothéliaux de croissance. L'hypoxie tissulaire induite par la compression de l'hématome, une pression veineuse élevée dans un territoire de reflux, un mauvais drainage et la stase veineuse va stimuler d'autant plus l'angiogenèse [32, 33]. Un traumatisme localisé pourrait aussi endommager des perforantes, voir créer des micro-shunts artériolo-veineux, d'où l'augmentation du flux du système veineux profond vers le superficiel et développement des télangiectasies.

Conclusion

La majorité des télangiectasies sont secondaires à un reflux soit provenant de troncs saphènes, soit de perforantes ou de veines réticulaires nourricières.

Un diagnostic écho-Doppler préalable au traitement est recommandé, car l'élimination des reflux est impérative afin d'assurer le résultat du traitement des télangiectasies et limiter le taux de récidive.

La sclérothérapie reste la technique de premier choix, car elle a l'avantage par rapport au laser cutané de pouvoir traiter en même temps la source de reflux et les télangiectasies.

La présentation clinique du pin maritime de la face latérale de la cuisse repose sur un mécanisme physiopathologique différent. C'est l'hyperpression veineuse dynamique et non pas le reflux qui est à l'origine de ces télangiectasies. Néanmoins, aussi dans cette présentation, c'est l'élimination de la veine réticulaire nourricière et les perforantes qui est la garante du succès thérapeutique.

Certaines télangiectasies soient en relation avec des micro-shunts artériolo-veineux. Toutefois ces derniers peuvent être ignorés dans la pratique courante. En effet, avec une technique appropriée et l'utilisation de sclérosant doux, le risque d'ulcération cutané est infime.

Bien que les télangiectasies rouges soient des veines comme les bleues, leur plus grande résistance au traitement reste mystérieuse.

Les principaux facteurs de risque des télangiectasies sont l'âge, l'hérédité, les grossesses et le soleil. Certaines télangiectasies peuvent être provoquées par un traumatisme local.

Références

1. Kern P. Pathophysiology of telangiectasias of the lower legs and its therapeutic implication: A systematic review. *Phlebology* 2018 ; 33 (4) : 225-33.

2. Eklof B., Rutherford RB., Bergan JJ., Carpentier PH., et al. for the American Venous Forum International Ad Hoc Committee for Revision of the CEAP Classification. Revision of the CEAP classification for chronic venous disorders: consensus statement. *J. Vasc. Surg.* 2004 ; 40 : 1248-52.
3. Chanvallon C., Thomas de Montpreville V., Kowarsky S., Parot A. Physiopathological and anatomopathological aspects of varicosities. *Phlébologie* 2001 ; 54 : 373-6.
4. Basso D., Ribero S., Blazek C., Dietrich N., Beltraminelli H., Ramelet AA., Borradori L., Adatto M. Cutaneous Collagenous Vasculopathy: A Rare Form of Microangiopathy Successfully Treated with a Combination of Multiplex Laser and Optimized Pulsed Light with a Review of the Literature. *Dermatology* 2016 ; 232(1) : 107-11.
5. Knöpfel N., Martín-Santiago A., Saus C., Escudero-Góngora MM., del Pozo LJ., Gómez C. Extensive Acquired Telangiectasias: Comparison of Generalized Essential Telangiectasia and Cutaneous Collagenous Vasculopathy. *Actas Dermosifiliogr.* 2017 ; 108(3) : e21-e26.
6. Gordon Spratt EA., De Felice T., O'Reilly K., Robinson M., Patel RR., Sanchez M. Generalized essential telangiectasia. *Dermatology Online Journal* 2012 ; 18(12) : 13.
7. Ruckley CV., Evans CJ., Allan PL., Lee AJ., Fowkes FGR. Telangiectasia in the Edinburgh Vein Study: Epidemiology and Association with Trunk Varices and Symptoms. *EJVES* 2008 ; 36 : 719-24.
8. Rabe E., Pannier-Fischer E., Bromen K., et al. Bonner Venenstudie der Deutschen Gesellschaft für Phlebologie. *Phlebologie* 2003 ; 32 : 1-14.
9. Kröger K., Ose C., Rudofsky G., Roesener J., Hirche H. Symptoms in individuals with small cutaneous veins. *Vasc. Med.* 2002 ; 7 : 13-7.
10. Weiss RA., Weiss MA. Resolution of pain associated with varicose and telangiectatic leg veins after compression Sclerotherapy. *J. Dermatol. Surg. Oncol.* 1990 ; 16 : 333-6.
11. Thibault P., Bray A., Włodarczyk J., Lewis W. Cosmetic leg veins: evaluation using duplex venous imaging. *J. Dermatol. Surg. Oncol.* 1990 ; 16 : 7.
12. Engelhorn CA., Engelhorn ALV., Cassou MF., Salles-Cuhna S. Patterns of Saphenous Venous Reflux in Women Presenting with Lower Extremity Telangiectasias. *Dermatol. Surg.* 2007 ; 33 : 282-8.
13. Böhler-Sommeregger K., Karnel F., Schuller-Petrovic S., Santler R. Do telangiectasias communicate with the deep vein system? *J. Dermatol. Surg. Oncol.* 1992 ; 18 : 403-6.
14. Albanese AR., Albanese AM., Albanese EF. Lateral subdermic varicose vein system of the legs. Its surgical treatment by the chiseling tube method. *Vasc. Surg.* 1969 Jun ; 3(2) : 81-9.
15. Somjen GM., Ziegenbein R., Johnston AH., Royle JP. Anatomical examination of leg telangiectases with duplex scanning. *J. Dermatol. Surg. Oncol.* 1993 Oct ; 19(10) : 940-5.
16. Weiss RA., Weiss MA. Doppler ultrasound findings in reticular veins of the thigh subdermic lateral venous system and implications for sclerotherapy. *J. Dermatol. Surg. Oncol.* 1993 Oct ; 19(10) : 947-51.
17. Raymond-Martimbeau P., Fupuid JL. Telangiectasias: incidence, classification and relationship with the superficial and deep venous system: a double blind study. *Phlebology* 1995 ; 10 Suppl : 169-71.
18. Mariani F., Bianchi V., Mancini S., Mancini S. Telangiectases in venous insufficiency: point of reflux and treatment strategy. *Phlebology* 2000 ; 15 : 38-4.
19. Santiago FR., Piscoya M., Chi Y-W. A sonographic study of thigh telangiectasias. *Phlebology* 2017 Jan 1 : 268355517717404. doi : 10.1177/0268355517717404.
20. Schuller-Petrovic S., Pavlovic MD., Schuller S., Schuller-Lukic B., Adamic M. Telangiectasias resistant to sclerotherapy are commonly connected to a perforating vessel. *Phlebology* 2012 : 1-4.
21. Goldman MP., Bergan JJ., Guex J-J. Sclerotherapy: treatment of varicose and telangiectatic leg veins. 4th ed. Philadelphia: Mosby Elsevier, 2007.
22. Schuller-Petrović S., Pavlović MD., Neuhold N., Brunner F., Wölkart G. Subcutaneous injection of liquid and foamed polidocanol: extravasation is not responsible for skin necrosis during reticular and spider vein sclerotherapy. *J. Eur. Acad. Dermatol. Venereol.* 2011 Aug ; 25(8) : 983-6.
23. Bihari I., Magyar E. Microshunt histology in telangiectasias. *Int. J. Angiol.* 1999 ; 8 : 98-101.
24. Curri SB. Anatomie micro-vasculaire de la peau et de ses annexes. *Phlébologie* 1990 ; 43 : 407-30.
25. Coleridge-Smith P., Bergan JJ. Inflammation in venous disease. In: Schmidt-Schönbein GW., Granger DN. (Eds) *Molecular basis for microcirculatory disorders*. Paris : Springer. 2003 ; 489-500.
26. Biegeleisen K. Primary lower extremity telangiectasias-relationship of size to color. *Angiology* 1987 ; 760-8.
27. Sommer A., Van Mierlo PLH., Neumann HAM., Kessels AGH. Red and blue telangiectasias. Differences in oxygenation? *Dermatol. Surg.* 1997 ; 23 : 55-9.
28. Wienert V., Simon HP., Böhler U. Angioarchitecture of spider veins. Scanning electron microscope study of corrosion specimens. *Phlebologie* 2006 ; 35 : 24-9.
29. Sadick NS., Niedt GW. A study of estrogen and progesterone receptors in spider telangiectasias of the lower extremities. *J. Dermatol. Surg. Oncol.* 1990 Jul ; 16(7) : 620-3.
30. Sadick NS., Urmacher C. Estrogen and progesterone receptors: their role in postsclerotherapy angiogenesis telangiectatic matting (TM). *Dermatol. Surg.* 1999 Jul ; 25(7) : 539-43.
31. Engel A., Johnson ML., Haynes SG. Health effects of sunlight exposure in the United States. Results from the first National Health and Nutrition Examination Survey, 1971-1974. *Arch. Dermatol.* 1988 Jan ; 124(1) : 72-9.
32. Goldman MP. My Sclerotherapy Technique for Telangiectasia and Reticular Veins. *Dermatol. Surg.* 2010 ; 36 : 1040-5.
33. Garde C. Physiopathologie des télangiectasies. *Angéiologie* 2008 ; 60(5) : 3-11.