



Le syndrome de May-Thurner ou « syndrome de la compression de la veine iliaque » revisité.

The May-Thurner syndrome or “the iliac vein compression syndrome” revisited.

Janssen N.

Résumé

Le syndrome de May-Thurner est une cause fréquente d'insuffisance voire thrombose veineuse du membre inférieur gauche par compression permanente de la veine iliaque commune gauche entre l'artère iliaque droite et la cinquième vertèbre lombaire.

Il est plus fréquent chez la femme jeune.

Le diagnostic repose tout d'abord sur une haute présomption clinique et sera confirmé par imagerie.

L'écho-doppler est en général le premier examen réalisé mais le résultat est opérateur-dépendant.

Le CT scanner ainsi que l'IRM permettent de visualiser la variante anatomique ainsi que la présence ou non d'un thrombus.

La phlébographie reste le gold standard tandis que l'échographie endoveineuse visualise les modifications de la paroi veineuse (« synéchie »).

Le traitement optimal est endovasculaire par dilatation au ballon et mise en place d'un stent après ou non thrombolyse/thrombo-aspiration en cas de thrombose veineuse.

La mise en place d'un stent entraîne la prise d'une anti-coagulation de courte durée en l'absence de facteurs pro-coagulants mais une anti-aggrégation à vie.

Les complications du traitement endo-vasculaire sont faibles.

Le diagnostic rapide ainsi que le traitement permettent d'éviter un syndrome post-phlébitique pour lequel la morbidité est importante.

Mot-clés : *compression de la veine iliaque, stent, thrombolyse.*

Summary

May-Thurner syndrome is a common cause of left ventricular venous insufficiency or thrombosis by permanent compression of the left common iliac vein between the right iliac artery and the fifth lumbar vertebra.

It is more common in young women.

The diagnosis is based first on a high clinical presumption and will be confirmed by imaging.

Echo-Doppler is usually the first examination performed but the result is operator-dependent.

The CT scanner as well as the MRI make it possible to visualize the anatomical variant as well as the presence or not of a thrombus.

Phlebography remains the gold standard while endovenous ultrasound visualizes changes in the venous wall (“synechia”).

Optimal treatment is endovascular by balloon dilation and placement of a stent after or without thrombolysis / thrombo-aspiration in case of venous thrombosis.

The placement of a stent leads to short-term anti-coagulation in the absence of procoagulant factors but anti-aggregation for life.

Complications of endovascular treatment are low.

The rapid diagnosis and the treatment make it possible to avoid a post-phlebotic syndrome for which the morbidity is important.

Keywords: *compression of the iliac vein, stent, thrombolysis.*

Historique

La compression de la veine iliaque gauche par l'artère iliaque droite est décrite pour la première fois en 1908 par Mc Murrich [1].

En 1957, May et Thurner [2], aux États-Unis, l'ont décrite sur des données autopsiques, alors qu'en 1967, en France, Cockett et Thomas [3] ont identifié cette variante anatomique sur des bases phlébographiques.

Introduction

Le syndrome de May-Thurner correspond le plus souvent au tableau clinique de l'obstruction veineuse du membre inférieur gauche, due à la compression de la veine iliaque commune gauche (VICG) entre l'artère iliaque commune droite (AICD) et le mur antérieur de la cinquième vertèbre lombaire [2].

Cette compression de la VICG devient symptomatique quand la collatéralité pelvienne est insuffisante pour assurer un drainage veineux adéquat du membre inférieur gauche.

Les symptômes sont la conséquence de l'hypertension veineuse ambulatoire [4].

Certains considèrent qu'il existe une différence entre le syndrome de May-Thurner et celui de Cockett, car ce dernier résulterait de la même variante anatomique, mais sans thrombose veineuse.

Il existe cependant d'autres anomalies anatomiques appelées aussi syndrome de May-Thurner :

- compression de la VICG par l'artère hypogastrique gauche [5],
- compression de la veine iliaque commune droite par l'AICD (certaines études affirment que cette variante est plus fréquente chez les hommes, à cause de la forme cônique de leur pelvis) [6],

- compression de la veine iliaque commune droite par l'artère hypogastrique droite [7],
- compression de la veine iliaque externe gauche par l'artère iliaque externe gauche [5],
- compression de la veine iliaque externe droite par l'artère iliaque externe droite [5],
- compression de la veine iliaque commune droite par l'artère iliaque commune gauche (position à gauche de la veine cave inférieure) [8, 9] (**Figure 1**).

Épidémiologie

La plupart des thromboses veineuses profondes (TVP) sont localisées dans le membre inférieur gauche (60 %) et ne deviennent symptomatiques que lors de l'atteinte d'une veine proximale [10].

Cette localisation à gauche est indépendante de l'âge, du sexe, de l'obésité, d'une chirurgie récente, d'un traumatisme ou de la prise d'une contraception orale [11, 12].

La TVP due au syndrome de May-Thurner se voit cependant plus fréquemment chez la femme jeune entre 20 et 40 ans. Elle atteint cependant aussi les hommes et à tout âge (18-85 ans).

En 1856, Virchow suggère que la présence de minimum 2 des 3 facteurs majeurs (la Triade de Virchow : stase sanguine, lésions endothéliales et hypercoagulabilité) sont nécessaires pour induire une thrombose veineuse [13, 14].

L'examen anatomo-pathologique montre une hyperplasie intimale focale (appelée « web » ou « endovenous spurs » ou « synechia ») [4], par dépôt d'élastine et de collagène au niveau de la veine iliaque gauche, ce qui entraîne une stase veineuse responsable du développement d'un réseau de veines collatérales dans le pelvis (**Figure 2**).

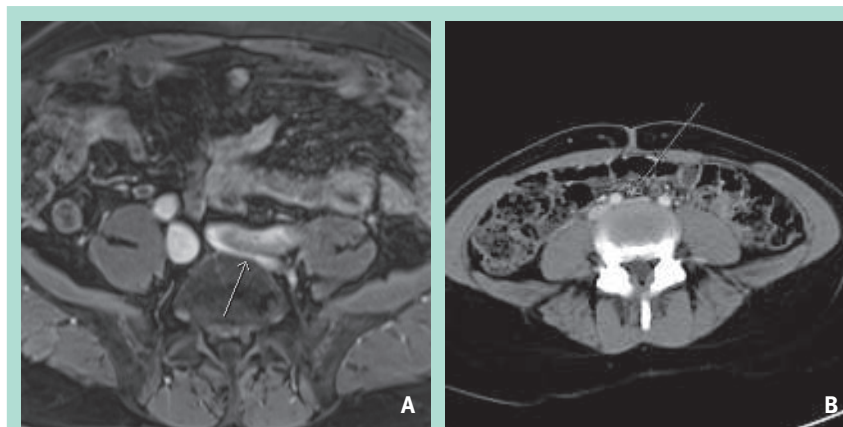


FIGURE 1 : Compression de la veine iliaque gauche par l'artère iliaque gauche/droite.
A : Gauche.
B : Droite.

Le syndrome de May-Thurner ou « syndrome de la compression de la veine iliaque » revisité.

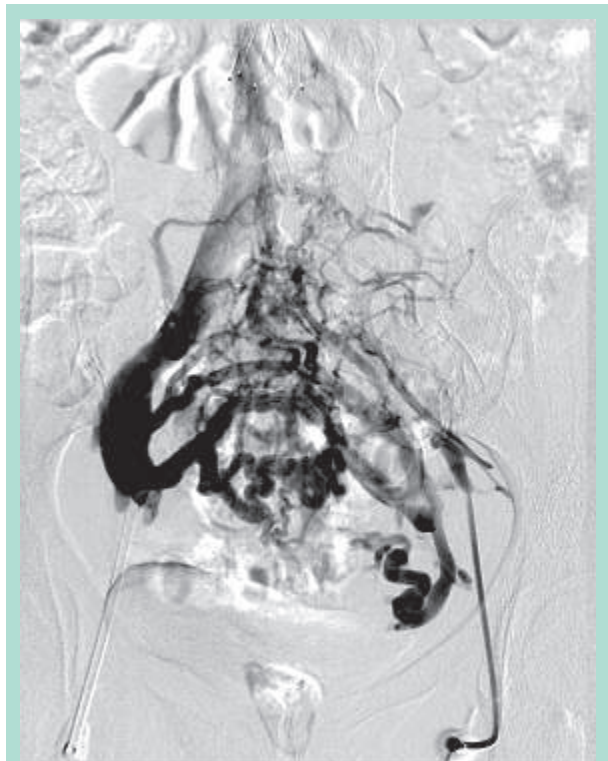


FIGURE 2 : Réseau de collatérales dans le pelvis.

L'origine de cette lésion endoluminale fait toujours l'objet de discussion entre une malformation congénitale ou une lésion endothéliale acquise par la compression mécanique répétée liée aux battements de l'artère iliaque.

Présentation clinique

Les symptômes cliniques sont rarement ceux d'une maladie veineuse chronique et ne se voient que dans 1 à 5 % des cas de la compression de la VICG [15, 16].

La plupart des patients sont peu symptomatiques bien que le syndrome de May-Thurner soit responsable d'une hypertension veineuse du membre inférieur gauche. Il faut garder ce diagnostic à l'esprit pour tout syndrome d'insuffisance veineuse.

La compression de la VICG peut provoquer un syndrome veineux obstructif avec une lourdeur de membre, un œdème de la cheville jusqu'à la lipodermatosclérose ou l'ulcère veineux, dues à l'hypertension veineuse ambulatoire.

La situation peut s'aggraver brutalement en cas de thrombose veineuse profonde (TVP) suspendue de la veine iliaque gauche, avec gonflement, douleur, lourdeur ou cyanose du membre inférieur gauche, douleur lombaire gauche et parfois douleur de la fosse iliaque gauche.

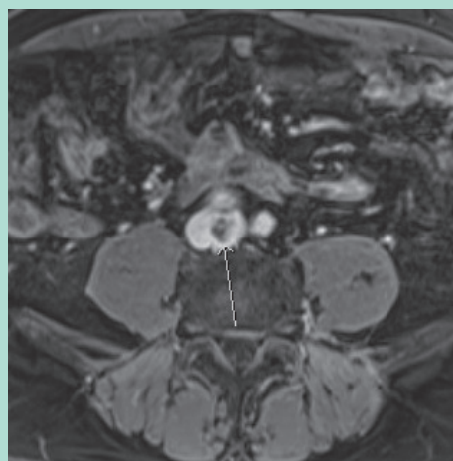


FIGURE 3 : Thrombus de la veine cave inférieure en IRM.

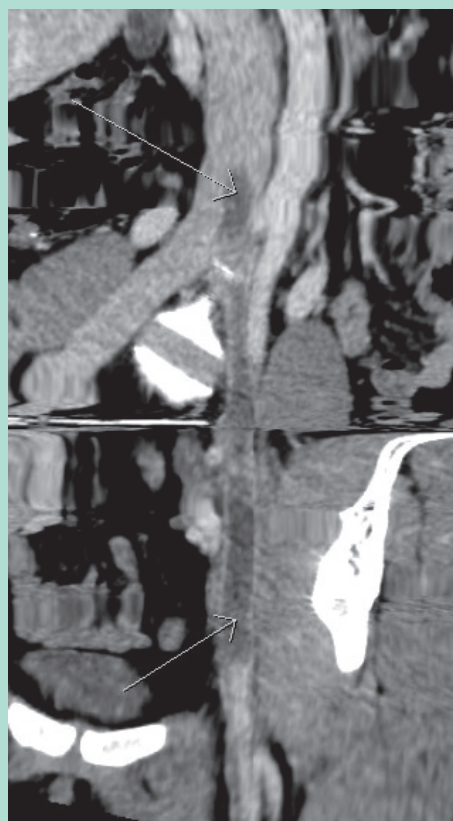


FIGURE 4 : Thrombus de la veine cave inférieure jusqu'à la veine fémorale commune.

La thrombose veineuse profonde peut être localisée au niveau de la veine iliaque commune et externe, mais aussi s'étendre vers la veine cave (**Figure 3**) ou en distalité jusqu'en fémoral (**Figure 4**), voire en poplitée et même au niveau jambier.

Diagnostic

L'examen clinique complet comprenant l'inspection et la palpation ainsi qu'une anamnèse détaillée (histoire de la maladie, antécédents personnels et familiaux et facteurs de risques) est indispensable.

Il faut y penser chez les patients présentant des varicosités récalcitrantes ou des ulcères veineux persistants malgré la bonne observance d'un traitement optimal (compression et correction de l'insuffisance veineuse distale).

Le premier examen diagnostic doit être l'écho-doppler veineux, avec une sensibilité de 89 à 96 % et une spécificité de 94 à 99 %, lorsqu'il est réalisé par un médecin habitué à cette technique.

Si celui-ci est normal, mais avec une présomption clinique et un score de Wells modéré ou élevé, un dosage des D-dimères doit aussi être réalisé.

Parmi les autres examens complémentaires, on a le CT scanner avec une sensibilité et une spécificité de 100 %.

Il permet de visualiser l'extension thrombotique au niveau du pelvis ainsi que la présence d'une circulation collatérale et l'existence d'une compression extrinsèque.

La phlébographie sélective est le gold standard, car permet d'estimer le degré de compression de la veine iliaque et la faisabilité du traitement endovasculaire.

Elle est souvent associée à l'échographie endovasculaire, afin de mesurer le degré de sténose de la veine et choisir la taille adéquate du stent.

L'échographie endoveineuse est une investigation invasive permettant de mieux évaluer la paroi veineuse modifiée, « spurs » [17].

Actuellement, nous disposons aussi de la résonance magnétique nucléaire, dont la sensibilité et la spécificité sont de 96 %, et qui est une alternative de choix non invasive, mais son accès est souvent limité.

Traitement

- **En cas de sténose de la VICG symptomatique sans TVP**, le traitement consistera à corriger la sténose, ce qui induira une diminution de l'hypertension veineuse dans le membre inférieur gauche.
- **En cas de TVP de la VICG comprimée**, le premier objectif du traitement est de limiter l'extension du thrombus, son embolisation et un syndrome post-thrombotique (60 % post-TVP).
- **Le traitement médical seul incluant l'anti-coagulation systémique et la thrombolyse in situ/thrombectomie (thrombo-aspiration par cathéter)**, est souvent insuffisant dans le syndrome de May-Thurner avec TVP de la VICG, car il existe une compression veineuse extrinsèque (73 % de re-thrombose) [10].

- **Sous traitement anti-coagulant seul**, deux tiers de TVP de la VICG évolueront vers un syndrome post-thrombotique.
- **La re-thrombose de la veine iliaque sténosée (comprimée) est fréquente**, et le syndrome veineux obstructif persistant favorise l'hypertension veineuse chronique dans le membre inférieur gauche, évoluant vers la lipodermatosclérose et l'ulcère veineux.

Depuis 1995 le traitement médical est associé à une technique chirurgicale par voie endovasculaire (angioplastie par ballonnet et mise en place d'un stent).

Le traitement ou la prophylaxie doivent être discutés chez les patients présentant une compression de la veine iliaque G avec œdème du membre inférieur, mais sans thrombose veineuse, et qui sont porteurs de facteurs génétiques pro-coagulants [18, 19].

Ces patients doivent obligatoirement supprimer toute consommation de tabac, remplacer la contraception à base d'œstrogènes par la progestérone ou un autre moyen contraceptif, et éviter une immobilisation prolongée.

En cas de symptômes mal tolérés (lourdeur de jambe, œdème de la cheville) dus au syndrome veineux obstructif, une correction de la sténose de la VICG par stent endoveineux peut être justifiée.

Pour les patients qui ont une TVP induite par des facteurs cliniques occasionnels et facilement réversibles (chirurgie récente, long voyage, immobilisation prolongée, grossesse et post-partum), le traitement anti-coagulant sera de courte durée (maximum 3 mois) car le risque de récurrence est faible et sera réalisé par une HBPM ou un NACO.

Pour ceux qui sont porteurs d'une thrombophilie et/ou qui présentent un état d'hypercoagulabilité (cancer actif), le traitement sera prolongé pendant au moins 6 mois voire à vie [10, 20].

Quant à l'approche chirurgicale, elle consiste à une angioplastie par ballonnet et mise en place d'un stent qui couvre toute la zone de compression de la veine iliaque, jusqu'à la jonction ilio-cave (**Figure 5**).

Il est conseillé de couvrir un assez long segment (6 à 10 cm) de la VICG comprimée, afin de corriger les lésions sub-sténosantes, adjacentes à la zone de compression.

La jonction ilio-cave peut être renforcée par un Z-stent (avec une force radiaire supérieure) afin d'éviter un collapse du Wallstent auto-expansible [21, 22].

Le diamètre du stent est toujours surdimensionné de 10 à 20 % (10 à 16 mm pour les stents auto-expansibles) [23, 24].

L'anti-coagulation par warfarine (INR entre 2 et 3) ou HBPM doit être poursuivie pendant 6 mois après la procédure.

Selon des études récentes, la perméabilité à 5 ans est de 90 %.

Le syndrome de May-Thurner ou « syndrome de la compression de la veine iliaque » revisité.

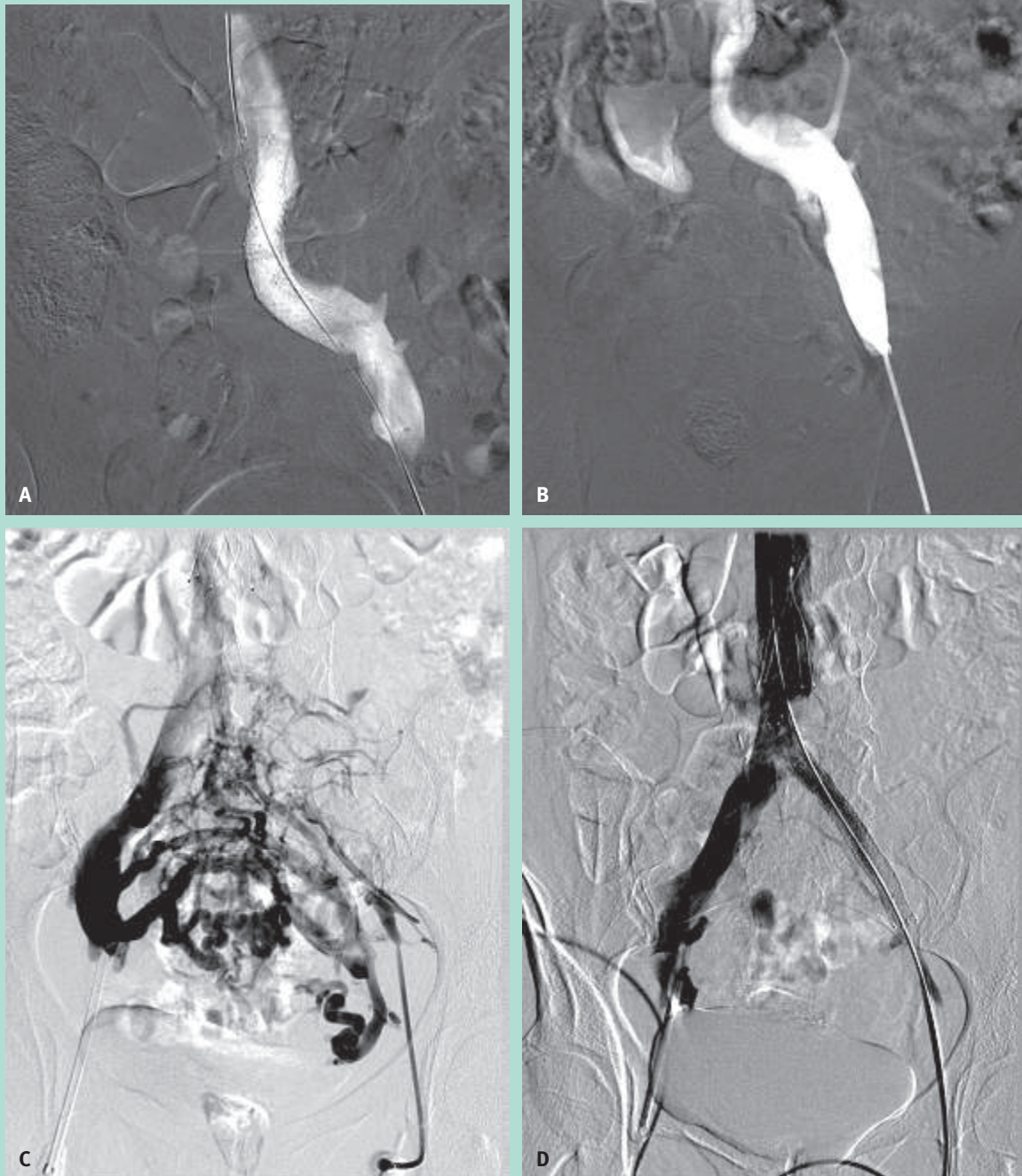


FIGURE 5 : Angiographie avant et après mise en place d'un stent.

A : Angiographie après mise en place d'un stent.

B : Angiographie après thrombolyse.

C : Collatérales veineuses pelviennes avant traitement.

D : Disparition des collatérales veineuses après mise en place du stent.

La perméabilité est moins bonne après recanalisation-stenting d'une occlusion thrombotique de la VICG comparée à une correction d'une sténose non-occlusive de la VICG (65 % *versus* 85 % à 5 ans) [25, 26].

Il est dès lors préférable d'envisager une correction endovasculaire de la compression de la VICG fortement symptomatique avant qu'une TVP survienne.

Une hyperplasie myo-intimale intra-stent est souvent observée mais reste infra-clinique grâce à la surdimension du stent intraveineux [21].

La présence d'un stent endoveineux nécessite un traitement anti-aggrégant à vie !

Il existe aussi d'autres techniques chirurgicales comme l'interposition de matériel entre l'AICD et le VICG, le by-pass veineux et la rétro-position de l'AICD par rapport à le VICG. De telles interventions sont actuellement peu utilisées depuis le développement des techniques endovasculaires.

Chez les adolescents souffrant d'un syndrome de May-Thurner, on conseille de se limiter à une angioplastie isolée (après éventuellement une thrombolyse *in situ* en cas de TVP).

Vu la croissance de l'individu et du système veineux ilio-cave, l'insertion d'un Wallstent est déconseillée en-dessous de l'âge de 17 ans [25].

Après la procédure, le port de bas de contention à compression dégressive est conseillé pour une durée de deux ans minimum.

Dans le post-opératoire immédiat, l'application de bottes gonflables aux deux membres inférieurs augmente le débit veineux au sein du stent, diminuant ainsi le risque de thrombose intra-stent précoce [22].

Certains auteurs créent d'emblée une fistule artérioveineuse temporaire (3 mois) en amont (à hauteur de mi-cuisse, entre la veine et l'artère fémorale superficielle), après recanalisation et stenting d'une VICG thrombosée.

Complications

Le traitement endo-vasculaire du syndrome de May-Thurner est mini-invasif, à faible risque et efficace à long terme.

Il a dès lors supplémen-té la chirurgie ouverte des obstructions de la VICG.

Les indications se sont élargies aux stades CEAP 3 (lourdeur et œdème), due à la compression de la VICG [21].

Les complications aigües à craindre sont :

- l'extension thrombotique à la veine cave inférieure,
- ainsi que la rupture spontanée de la veine iliaque (28 % sont un syndrome de May-Thurner) [27, 28],
- mais aussi celles de toutes TVP : l'embolisation pulmonaire, ou cérébrale (en cas d'embolie paradoxale liée à un foramen ovale perméable).

À moyen ou long terme, nous pouvons redouter une récidive de la thrombose veineuse profonde si le traitement est incomplet ou s'il persiste du matériel endoluminal lors de la procédure.

Elle survient le plus souvent dans les 7 à 10 jours qui suivent l'intervention.

À plus long terme, il y a un risque de développer un syndrome post-phlébitique (60 % post-TVP symptomatique), chez un patient non traité ou pour lequel le diagnostic et le traitement ont été retardés.

Une étude a démontré que les lésions valvulaires veineuses liées à un processus inflammatoire, induit par le thrombus, sont réversibles par la destruction rapide du thrombus.

Enfin il existe aussi un risque de saignement au niveau du site d'introduction du cathéter de thrombolyse ou thrombectomie par thrombo-aspiration [29].

Discussion

Le syndrome de May-Thurner appartient aux pièges veineux, car il est une des causes les plus fréquentes de syndrome veineux obstructif primaire du membre inférieur, avec ou sans présentation clinique d'une insuffisance veineuse.

Sa prévalence est sous-estimée.

L'anomalie anatomique de compression infra-clinique de la VICG par l'artère iliaque droite est largement répandue dans la population et son incidence est actuellement estimée entre 20 et 37 % de la population générale.

Cependant, seulement 1 à 5 % présentent une maladie veineuse obstructive chronique [13] et 2 à 3 % une thrombose veineuse profonde, laissant supposer que d'autres facteurs (obésité, sédentarité, reflux veineux distal, traumatisme) doivent intervenir.

Par ailleurs, une étude récente suggère qu'il faut un niveau de compression supérieur à 70 % pour entraîner une TVP.

Depuis 1995, plusieurs auteurs suggèrent que la TVP de la VICG serait associée à des facteurs génétiques prédisposant à la thrombophilie (facteur V de Leiden, mutation G20210A pour la prothrombine, déficit en protéine S ou C, taux élevé d'homocystéine) ou acquis (syndrome des phospholipides), responsable d'un état d'hypercoagulabilité.

Le traitement associant une anti-coagulation par voie orale à un geste par voie endovasculaire (thrombolyse ou thrombectomie *in situ* suivie d'une angioplastie plus stent) a nettement amélioré la perméabilité veineuse à long terme réduisant ainsi la morbidité (re-thrombose et syndrome post-thrombotique).

La mortalité est de 0 à 1 %.

Références

1. Mc Murry J. The occurrence of congenital adhesions in the common iliac veins and their relation to thrombosis of the femoral and iliac veins. *American Journal Medecine* 1908 ; 135 (03) : 342-6.
2. May R., Thurner J. The cause of the predominantly sinistral occurrence of thrombosis of the pelvic veins. *Angiology* 1957 ; 8 (05) : 419-27.
3. Cockett FB., Thomas ML., Negus D. Iliac vein compression. Its relation to iliofemoral thrombosis and the post-thrombotic syndrome. *British Medical Journal* 1967 ; 2 : 14-9.
4. Chamarty M., Sutphin P., Anderson M., Reddick M., Kalva S. Evolving Concepts in the Diagnosis and Management of May-Thurner Syndrome. *Journal of Clinical Interventional Radiology* 28/7/2017 (online).
5. Cil B., Akpınar E., Karcaaltincaba M., Akinci D. May-Thurner syndrome. *Radiology* 2004 ; 233 : 361-5.
6. Tatou E., Cercueil J., Terriat B., Steinmetz B., Becker F., Krause D., Brenot R., David M. Suivi à 4 ans des endoprothèses veineuses iliaques dans le syndrome de Cockett compliqué. *Arch Mal Cœur* 2002 ; 95 : 167-70.
7. O'Donnell T., Browse N., Burnand K., Thomas M. The socioeconomic effects of iliofemoral venous thrombosis. *Journal of Surgery Research* 1977 ; 22 : 483-8.
8. Abboud G., Midulla M., Lions C., El Ngheoui Z., Gengler L., Martinelli T., Beregi J-P. « Right Sided » May-Thurner syndrome. *Cardiovascular Interventional Radiology* 2010 ; 33 : 1056-9.
9. Vijayalakshmi I., Setty H., Narasimhan C. Unusual case of right-sided May-Thurner syndrome. *Cardiol young* 2015 ; 25 (04) : 797-9.
10. Peters M., Khazi Syed R., Katz M., Moscona J., Press C., Nijjar V., Bisharat M., Baldwin D. May-Thurner syndrome: a not so uncommon cause of a common condition. *Baylor University Medical Center* 2012 Jul ; 25 (3) : 231-3.
11. Thijs W., Rabe K., Rosendaal F., Middeldorp S. Predominance of left-sided deep vein thrombosis and body weight. *Journal of Thrombosis Haemostasis* 2010 ; 8 : 2083-4.
12. Laroche J.-P., Becker J.-F., Dadon M., Brisot D., Coupé M., Khau Van Kien A., Böge G., Galanaud J.-P., Perez Martin A., Dautat M., Quéré I. *Journal des Maladies Vasculaires* 2011 ; 36 : 74-5.
13. Dickson B. Venous thrombosis: on the history of Virchow's triad. *Univ Tor Med Journal* 2004 ; 81 : 166-71.
14. Marchand A., Boucher A., O'Shaughnessy J. Multiple Venous Thromboses Presenting as Mechanical Low Back Pain in a 18-year-old woman. *Journal of Chiropractic Medecine* 2015 ; 14 : 83-9.
15. Bozakaya H., Cinar C., Ertugay S., et al. Endovascular treatment of iliac vein compression (May-Thurner) syndrome: angioplasty and stenting with or without manual aspiration thrombectomy and catheter-directed thrombolysis. *Annals of Vascular diseases* 2015 ; 8 (01) : 21-8.
16. Taheri S., Williams J., Powell S., Cullen J., Peer R., Nowakowski P., et al. Iliocaval compression syndrome. *American Journal of Surgery* 1987 ; 154 : 169-72.
17. Oguzkurt L., Ozkan U., Tercan F., Koc Z. Ultrasonographic diagnosis of iliac vein compression (May-Thurner) syndrome. *Diagnostic Interventional Radiology* 2007 ; 13 : 152-5.
18. Kibbe M., Ujiki M., Goodwin A. Iliac vein compression in a asymptomatic patient population. *Journal of Vascular Surgery* 2004 ; 39 : 937-43.
19. Ahmed O., Joshua Ng., Patel M., Ward T., Wang D., Shah R., Hofmann L. Endovascular Stent Placement for May-Thurner syndrome in the Absence of Acute Deep Vein Thrombosis. *Journal of Vascular and Interventional Radiology* 2016 ; 27 : 167-73.
20. Titus J., Moise M., Bena J., Lyden S., Clair D. Ilio-femoral stenting for venous occlusive disease. *Journal of Vascular Surgery* 2011 Mar ; 53 (3) : 706-12.
21. Seshadri R. Treatment of iliac-caval outflow obstruction. *Seminars in Vascular Surgery* 2015 ; 28 : 47-53.
22. Raju S., Ward M., Kirk O. A modification of iliac vein stent technique. *Annals of Vascular Surgery* 2014 ; 28 (6) : 1485-92.
23. Hager E., Yuo T., Tahara R., Dillavou E., Al-Khoury G., Marone L., Makaroun M., Chaer R. Outcomes of endovascular intervention for May-Thurner syndrome. *Journal of Vascular Surgery Venous Lymphatic Disorders* 2013 Jul ; 1(3) : 270-5.
24. Hartung O., Benmiloud F., Barthelemy P., Dubuc M., Boufi M., Alimi Y. Late results of surgical venous thrombectomy with ilio-caval stenting. *Journal of Vascular Surgery* 2008 Feb ; 47 (2) : 381-7.
25. Mousa A., AbuRahma A. May-Thurner syndrome: Update and Review. *Annals of Vascular Surgery* 2013 ; 27 : 984-95.
26. Meissner M., Gloviczki P., Comerota A., et al. Early thrombus removal strategies for acute deep venous thrombosis: clinical practice guidelines of the Society for Vascular Surgery and the American Venous Forum. *Journal of Vascular Surgery* 2012 ; 55 (05) : 1449-62.
27. Hughes R., Collins K., Sullivan K. A case of fatal iliac vein rupture associated with May-Thurner syndrome. *American Journal Forensic Medical Pathology* 2013 ; 34 (3) : 222-4.
28. Jiang J., Ding X., Zhang G., Su Q., Wang Z., Hu S. Spontaneous retroperitoneal hematoma associated with iliac vein rupture. *Journal of Vascular Surgery* 2010 ; 52 (5) : 1278-82.
29. Dahi F., Gkremoutis A., Harth M., Schmitz-Rixen T., Keeze M. Thrombosis of the inferior vena cava after endovascular aortic repair in a patient with May-Thurner syndrome: case report. *Annals of Vascular Surgery* 2017 ; 40 : 299.e11-299.e14.