

# Évaluation des paramètres écho-Doppler dans l'insuffisance veineuse superficielle. Comparaison entre la manœuvre de chasse manuelle et la manœuvre par brassard pneumatique.

## *Evaluation of the echo-Doppler parameters for superficial venous insufficiency. Comparison between either manually or by pneumatic compression.*

Amirat R., Azzam M., Lattimer C.R., Berrah A.

### Résumé

La mise en évidence d'un reflux veineux peut se faire soit par une manœuvre de chasse manuelle qui est opératoire dépendante ou par une technique standardisée, par un brassard pneumatique.

**Objectif :** Évaluer si ces deux méthodes sont similaires dans l'étude du reflux, chez des patients présentant une insuffisance isolée de la grande veine saphène.

**Patients et méthodes :** Une étude prospective descriptive et comparative a été conduite. Le reflux veineux a été étudié sur 35 segments saphéniens chez 29 patients. Tous les patients ont bénéficié d'un écho-doppler. Le reflux a été étudié par manœuvre de chasse manuelle et par brassard pneumatique à l'aide d'une pompe. Les paramètres suivants ont été comparés : la durée du reflux (DR), la vitesse systolique maximale (VSM) et le volume refluant total (VRT).

**Résultats :** La manœuvre de chasse par brassard pneumatique a provoqué de manière significative une DR plus longue et un plus grand VRT comparé à la manœuvre de chasse manuelle ( $p < 0.0001$ ). Cependant la manœuvre de chasse manuelle provoquait des VSM plus élevées, mais de façon non significative ( $p = 0.359$ ).

### Abstract

**Background:** Venous reflux can be elucidated either manually or by pneumatic compression.

**Purpose:** To evaluate whether these two methods correlates for the evaluation of isolated great saphenous vein reflux.

**Patients and methods:** A descriptive, prospective and comparative study was conducted. Venous reflux was studied on 35 limbs in 29 patients. A colour duplex ultrasound was performed on all patients and venous reflux was evaluated using both manual and pneumatic compression.

**The following Doppler parameters were studied:** reflux time (RT), peak systolic velocity (PSV) and volume Flow (VF)

**Results:** Pneumatic compression produced significantly higher RT and VF when compared to manual compression ( $p < 0.0001$ ). Nevertheless manual compression provides non-significant higher PSV ( $P = 0.359$ ).



## Évaluation des paramètres écho-Doppler dans l'insuffisance veineuse superficielle.

... Conclusion : Les résultats de cette étude suggèrent que ces 2 méthodes ne sont pas similaires et que les manœuvres de chasse devraient être standardisées, afin de conduire des études hémodynamiques plus fiables et reproductibles.

**Mots-clés :** reflux, manœuvres de chasse, volume refluant.

... Conclusion: This study findings suggest that these two methods of assessing venous reflux are not similar in quantifying venous reflux in the great saphenous vein. Calf compression manoeuvre should be standardized, to conduct more reliable and reproducible hemodynamic studies.

**Keywords:** reflux, calf compression manoeuvre, volume flow.

### Introduction

L'évaluation de l'insuffisance veineuse chronique par écho-Doppler a fait l'objet de plusieurs études depuis plusieurs années [1-3], la durée du reflux (DR) > 0.5 seconde est considérée comme étant un paramètre quantitatif de choix pour définir un flux rétrograde pathologique [1, 4-5].

Cependant d'autres paramètres tels que la vitesse systolique maximale (VSM) et le volume refluant total (VRT) apparaissent comme étant de meilleurs paramètres dans l'évaluation de la gravité d'un reflux [6, 7].

Plusieurs études ont montré que le reflux peut être mis en évidence, que ce soit par des manœuvres de chasse par compression manuelle ou par brassard pneumatique [8, 9]. Certaines études ont comparé ces deux méthodes [10-12].

Les paramètres le plus souvent étudiés étaient la VSM et la DR. Le VRT n'a été comparé que dans l'étude de C. Lattimer [12].

Ainsi l'objectif de notre étude était d'étudier les paramètres écho-Doppler suivants : la VSM, la DR et le VRT chez des patients souffrant d'une insuffisance veineuse primaire et isolée de la grande veine saphène (GVS), en utilisant les manœuvres de chasse manuelle et par brassard pneumatique afin d'évaluer si ces deux méthodes étaient similaires.

### Patients et méthodes

#### Patients

Une étude prospective descriptive comparative et monocentrique a été conduite entre juillet et août 2017.

35 grandes veines saphènes incontinentes ont été incluses chez 29 patients. Tous les patients ont été classés selon la classification de la C.E.A.P (clinique, étiologique, anatomique, physiopathologique) [13].

Tous les patients ont bénéficié d'un écho-Doppler effectué par le même opérateur accrédité (A.M) en utilisant la manœuvre de chasse manuelle et par brassard pneumatique.

Seuls les patients avec un reflux > 0.5 seconde au niveau de la grande veine saphène ont été inclus. Tous les patients présentant un antécédent de thrombose, un reflux profond, un antécédent de chirurgie veineuse ou une incontinence d'une autre veine superficielle ou d'une perforante, ont été exclus.

#### Exploration ultrasonore

Un écho-Doppler couleur type SONOSITE MicroMaxx® (Bothell, WA 98021 USA) a été utilisé avec une sonde linéaire 6-13 Mhz.

Tous les patients ont été examinés en position assis-debout adossés contre la table d'examen, le membre à examiner en légère rotation externe et totalement relâché avec appui du corps sur le membre controlatéral.


La grande veine saphène a été examinée à 10 cm au-dessous de la jonction saphéno-fémorale.

#### Manœuvres de chasses

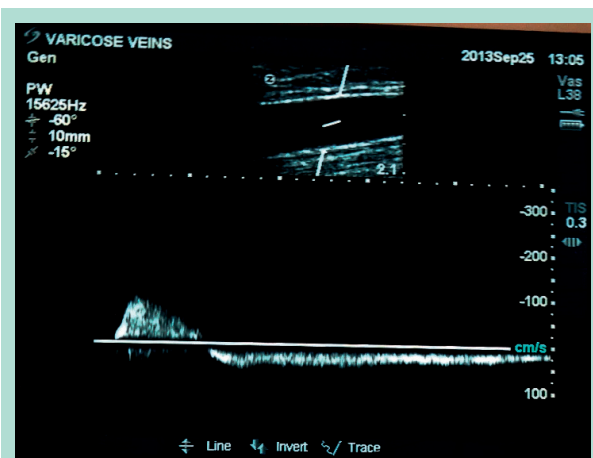
- Dans un premier temps une manœuvre de chasse par compression manuelle au niveau du mollet a été effectuée telle que décrite par plusieurs auteurs [4, 5, 8, 9].
- Dans un second temps une compression par brassard pneumatique a été effectuée à l'aide d'une Pompe type Vena Pulse® Model VP-25 (San Marcos, CA, USA) tel que décrite par van Bemmelen [1]. Le brassard a été placé au niveau du mollet puis gonflé jusqu'à 100 mm Hg durant 3 secondes à l'aide d'une pédale (**Figure 1**) puis dégonflé en 0.3 s environ.
- Les paramètres écho-Doppler ont été étudiés en coupe longitudinale en s'assurant que la fenêtre doppler recouvre la totalité du diamètre de la grande veine saphène et en s'assurant que l'angle était inférieur à 60 °C (**Figure 2**). Les paramètres étudiés étaient : la DR, la VSM et le VRT.

#### Analyse statistique

Les données ont été collectées sur Excel, l'analyse a été faite sur logiciel IBM SPSS version 22.

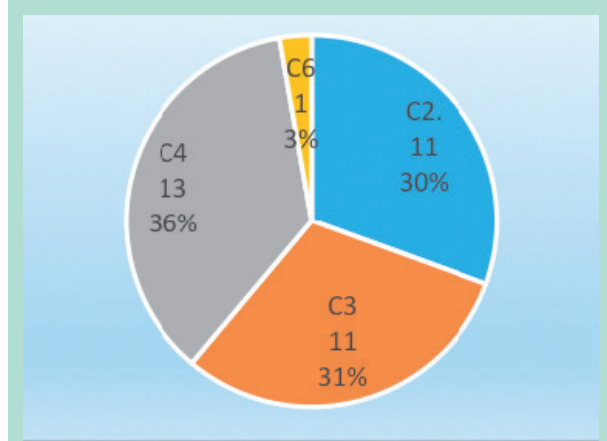


**FIGURE 1 :** Pompe VENAPulse® avec le brassard, et la pédale.



**FIGURE 2 :** Image écho-doppler lors d'une manœuvre de chasse manuelle, le curseur de la fenêtre doppler recouvre la totalité du diamètre de la GVS.

Les moyennes et écarts types ont été calculés pour les variables quantitatives ainsi que des fréquences et des pourcentages pour les variables qualitatives.



**FIGURE 3 :** Répartition des patients en fonction de la classification simplifiée de la CEAP.

Le test t de Student a été utilisé pour comparer les moyennes des séries appariées et le logiciel R a été utilisé pour illustrer les boîtes à moustaches (Box Plot).

## Résultats

### Caractéristiques de la population

35 segments saphéniens chez 29 patients ont été inclus. Les caractéristiques générales de cette population ont été :

- Un âge moyen de 47 ans (21-83).
- Une prédominance féminine (69 %).
- Concernant la CEAP simplifié (**Figure 3**) on retrouve : 11 membres classés C2, 11 classés C3, 12 classés C4, aucun membre classé C5 et un seul membre classé C6.

### Analyse des paramètres écho-doppler

Le **Tableau 1** montre la comparaison des moyennes des paramètres écho-doppler suivants : la VSM, le VRT et la DR.

|            | Compression manuelle | Compression par brassard pneumatique | P       |
|------------|----------------------|--------------------------------------|---------|
| DR (s)     | 2,94 ± 0,50          | 5,57 ± 0,93                          | <0,0001 |
| VSM (cm/s) | 41,12 ± 7,38         | 38,95 ± 4,99                         | 0,359   |
| VRT (ml)   | 13,39 ± 3,91         | 29,64 ± 6,97                         | <0,0001 |

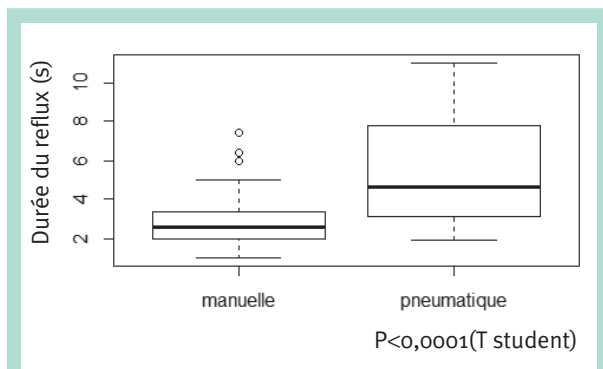
**TABLEAU 1 :** Comparaison des manœuvres de chasse manuelle et par brassard pneumatique pour les paramètres écho-doppler suivants : DR(durée du reflux) VSM(vitesse systolique maximale) et VRT(Volume refluant total) en utilisant le test t de Student des séries appariées.

## Évaluation des paramètres écho-Doppler dans l'insuffisance veineuse superficielle.

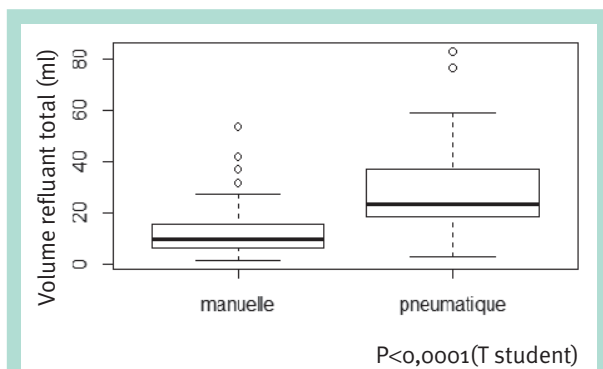
Les moyennes ont été comparées par le test t de Student des séries appariées.

Concernant la DR, la manœuvre de chasse par brassard pneumatique retrouve une DR plus longue et un VRT plus important comparé à la manœuvre de chasse manuelle avec un  $p < 0.0001$ .

Les **Figures 4 et 5** représentent les boîtes à moustaches (Box Plot) correspondantes.



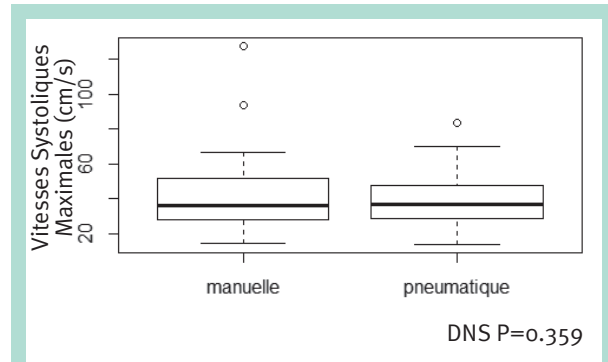
**FIGURE 4 :** Box Plot comparant de la durée du reflux entre manœuvre de chasse manuelle et par brassard pneumatique.



**FIGURE 5 :** Box Plot comparant de le volume refluxant entre manœuvre de chasse manuelle et par brassard pneumatique.

Cependant les VSM, sont plus élevés lors de la manœuvre de chasse manuelle comparé à la manœuvre de chasse par brassard pneumatique avec une différence non significative  $P = 0.359$ .

La **Figure 6** représente la boîte à moustaches correspondante.



**FIGURE 6 :** Box Plot comparant de les vitesses maximales systoliques entre la manœuvre de chasse manuelle et par brassard pneumatique.

## Discussion

**Le flux rétrograde** est le paramètre commun chez les patients souffrant d'affections veineuses chroniques. Il a un caractère dominant, menant vers la progression de la maladie et notamment aux ulcères de jambes [14, 15].

### Mais quel élément du reflux est-il le plus corrélé à la gravité de la CEAP ?

- Dans l'étude de Yamaki, [9] l'objectif était de répondre à cette question : elle avait retrouvé que la VSM était un meilleur facteur discriminant entre les stades précoces et avancés de la CEAP comparé à la DR.
- Dans notre étude nous avons concentré notre travail sur l'incontinence isolée de la grande veine saphène, étant donné que 70 à 80 % des patients avec insuffisance veineuse superficielle ont un reflux au niveau de la GVS [16].

Nous avons comparé la manœuvre de chasse manuelle et par brassard pneumatique, car le type de manœuvre de chasse est considéré comme étant un paramètre affectant la reproductibilité de l'examen écho-Doppler [11].

Ainsi nous avons retrouvé une différence significative entre les 2 manœuvres de chasses pour la DR et le VRT.

Par contre la manœuvre chasse manuelle provoquait des VSM plus élevées mais de façon non significative.

- Ces résultats sont concordants pour la DR et le VRT, avec ceux retrouvés dans l'étude de C. Lattimer [12].

Qui avait retrouvé des résultats similaires par contre dans l'étude de Yamaki [10] sur les grandes veines saphène étudiées, avec une DR plus longue lors de la compression par brassard pneumatique et des VSM plus élevées lors de la compression manuelle, avec une différence significative.

- *Plusieurs facteurs peuvent expliquer ces résultats :*
- En premier la manœuvre de chasse manuelle est dépendante de l'opérateur : de la taille de sa main et de sa force musculaire.
  - Deuxièmement la chasse peut varier et être difficile devant de grandes circonférences du mollet.
  - Troisièmement une chasse plus importante avec un relâchement rapide, peuvent expliquer les VSM plus élevées lors de la chasse manuelle.

## Conclusion

La manœuvre de chasse par brassard pneumatique retrouve une durée de reflux plus longue et un volume refluant total plus important que par la méthode de chasse manuelle.

Ceci suggère que ces 2 méthodes ne sont pas similaires dans l'évaluation du reflux de la grande veine saphène.

Les manœuvres de chasse devraient donc être standardisées afin de conduire des études hémodynamiques plus fiables.

D'autres études seraient intéressantes à mener pour comparer selon la circonférence du mollet, la reproductibilité de ces 2 méthodes.

Afin d'établir si le volume refluant est effectivement corrélé à la gravité de l'insuffisance veineuse superficielle.

## Références

1. van Bemmelen P.S., Bedford G., Beach K., Strandness. Quantitative segmental evaluation of venous valvular reflux with duplex ultrasound scanning. *J Vasc Surg* 1989 ; 10 : 425-31.
2. Nicolaides A.N. Cardiovascular Disease Educational and Research Trust, European Society of Vascular Surgery, the International Angiology Scientific Activity Congress Organization, International Union of Angiology, Union Internationale de Phlébologie at the Abbaye des Vaux de Cernay. Investigation of chronic venous insufficiency: a consensus statement (France, March 5-9, 1997). *Circulation* 2000 ; 129 : E126-63.
3. Labropoulos N., Mansour M.A., Kang S.S., Gloviczki P., Baker W.H. New insights into perforator vein incompetence. *Eur J Vasc Endovasc Surg* 1999 ; 18 : 228-34.
4. Sarin S., Sommerville K., Farrah J., Scurr J.H., Coleridge Smith P.D. Duplex ultrasonography for assessment of venous valvular function of the lower limb. *Br J Surg* 1994 ; 81 : 1591-95.
5. Szendro G., Nicolaides A.N., Zukowski A.J., et al. Duplex scanning in the assessment of deep venous incompetence. *J Vasc Surg* 1986 ; 4 : 237-42.
6. Valentin L.I., Valentin W.H. Comparative study of different venous reflux duplex quantitation parameters. *Angiology* 1999 ; 50 : 721-8.
7. Yamaki T., Nozaki M., Sasaki K. Quantitative assessment of superficial venous insufficiency using duplex ultrasound and air plethysmography. *Dermatol Surg* 2000 ; 26 : 644-8.
8. Labropoulos N., Leon M., Nicolaides A.N., et al. Superficial venous reflux: correlation of anatomic extent of reflux with clinical symptoms and signs. *J Vasc Surg* 1994 ; 20 : 953e958.
9. Yamaki T., Nozaki M., Fujiwara O., et al. Comparative evaluation of duplex-derived parameters in patients with chronic venous insufficiency: Correlation with clinical manifestations. *J Am Coll Surg* 2002 ; 195 : 822e830.
10. Yamaki T., Nozaki M., Sakurai H., Takeuchi M., Soejima K., Kono T. Comparison of manual compression release with distal pneumatic cuff maneuver in the ultrasonic evaluation of superficial venous insufficiency. *Eur J Vasc Endovasc Surg* 2006 ; 32 : 462-7.
11. Lurie F., Comerota A., Eklof B., Kistner R.L., Labropoulos N., Lohr J., et al. Multicenter assessment of venous reflux by duplex ultrasound. *J Vasc Surg* 2012 ; 55 : 437-45.
12. Lattimer C.R., Azzam M., Kalodiki E., Geroulakos G. Quantifying saphenous recirculation in patients with primary lower extremity venous reflux. *J Vasc Surg Venous Lymphat Disord*. 2016 Apr ; 4(2) : 179-86.
13. Eklof B., Rutherford R.B., Bergan J.J., Carpentier P.H., Gloviczki P., Kistner L., et al. American Venous Forum International Ad Hoc Committee for Revision of the CEAP Classification. Revision of the CEAP classification for chronic venous disorders: consensus statement. *J Vasc Surg*. 2004 Dec ; 40(6) : 1248-52.
14. Labropoulos N. Hemodynamic changes according to the CEAP classification. *Phlebology* 2003 ; 40 : 103-6.
15. Perrin M. Rationale for surgery in the treatment of venous ulcer of the leg. *Phlebology* 2004 ; 45 : 276-80.
16. Kistner R.L., Eklof B., Masuda E.M. Diagnosis of chronic venous disease of the lower extremities: the "CEAP" classification. *Mayo Clin Proc* 1996 ; 71 : 338-45.