

Découvrez les deux dernières séquences flash sur le site de la SFP

<https://mail.google.com/mail/u/o/#inbox/15c1f6a1c716bdf9>

LES SEQUENCES FLASH DU MOIS

La SFP vous propose de visionner deux séquences Flash parmi celles qui ont été projetées lors du congrès SFP de décembre 2016. Ces dernières sont disponibles sur le site de la SFP.

Aujourd'hui :

COMMENT EXAMINER LES GROS MOLLETS*

Docteur Jean-Luc GÉRARD
Une astuce technique pour examiner les veines profondes du mollet.



LA SCLEROTHERAPIE DES TÉLANGIECTASIES*



Laboratoires STD Pharmaceutical
La sclérothérapie des télangiectasies telle qu'elle est pratiquée chez nos amis d'outre-Manche.

* Par son label, la SFP garantit que le cahier des charges a été respecté par l'auteur, qu'elle a vérifié que la présentation ne comportait aucun élément choquant ou non conforme à son éthique, mais ne cautionne pas le contenu qui reste de la responsabilité de l'auteur.

Comment examiner les gros mollets

Dr GERARD Jean Luc

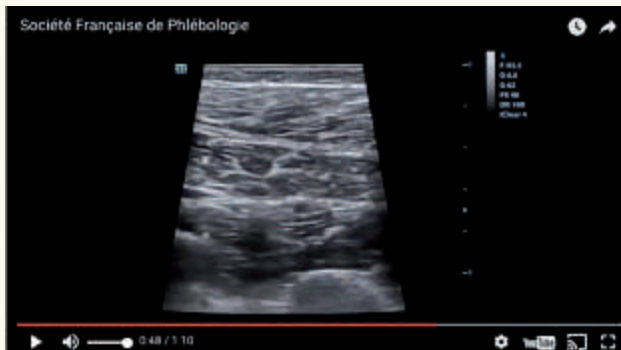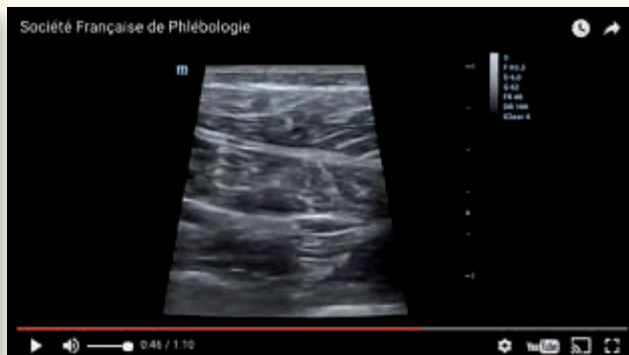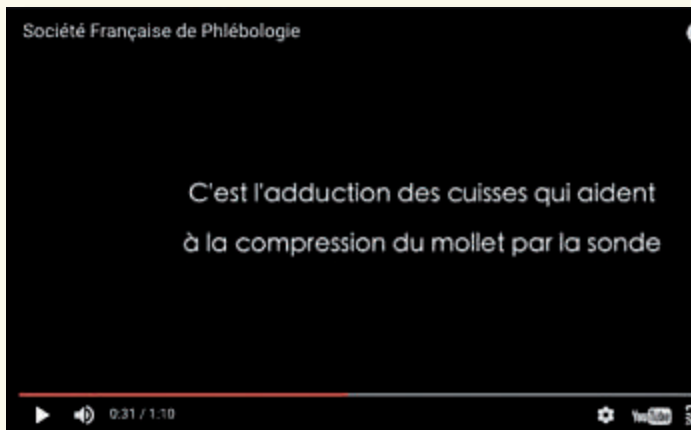
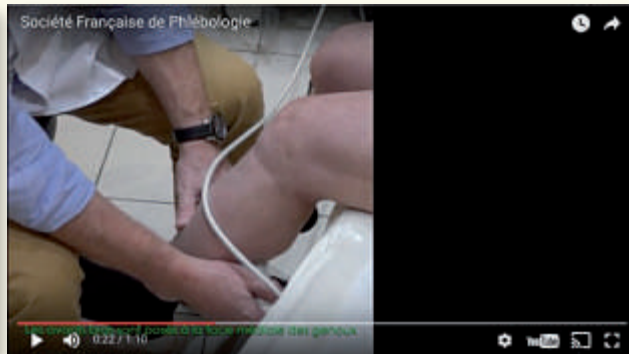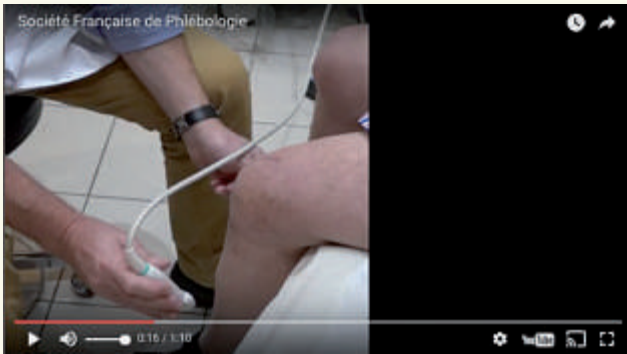Comment Examiner Les Gros Mollets



Société Française de Phlébologie

Comment examiner les gros mollets

0:12 / 1:10



La Sclérothérapie des télangiectasies

STD Pharmaceutical

La Sclérothérapie des Télangiectasies



Société Française de Phlébologie

STD Pharmaceutical

La Sclérothérapie des Télangiectasies

0:19 / 2:14

La Sclérothérapie des télangiectasies

STD Pharmaceutical

La Sclérothérapie des Télangiectasies



Société Française de Phlébologie

Bonne lumière
lentille ou loupes

Société Française de Phlébologie



Directives européennes
(Rabe et al 2014)

- STS : concentrations et volumes recommandés par site d'injection
- Télangiectasies / varicosités 0,1-0,2% jusqu'à 0,2 ml
- Veines réticulaires jusqu'à 0,5% jusqu'à 0,5 ml


FIBROVEIN 0,2%

0:30 / 2:54

Société Française de Phlébologie

Directives européennes
(Rabe et al 2014)

- recommandation de grade IA pour la sclérothérapie des C1 (veines réticulaires et télangiectasies)



Flacon de 1ml
Solution injectable

STS 0,2%

Tétradécyl Sulfate de Sodium

0:20 / 2:10

Société Française de Phlébologie



L'examen échodoppler permet d'exclure un reflux sous-jacent

131

0.6

0:50 / 2:10

