



## Écho-doppler veineux endo-vaginal et grossesse : à propos du suivi de huit femmes enceintes.

### *Endo-vaginal venous echo-doppler and pregnancy: about following eight pregnant women.*

Boudousse A.<sup>1</sup>, Le Bras Y.<sup>2</sup>

#### Résumé

La multiparité est un facteur de risque de syndrome de congestion pelvienne. Les varices pelviennes sont fréquentes durant la grossesse et peuvent persister à partir de la 2<sup>e</sup> grossesse. On assiste parfois pendant la grossesse à l'extériorisation de varices vulvaires ou périnéales.

*Le lien entre un reflux fonctionnel sur les veines gonadiques et l'apparition de fuites périnéales est suspecté, passant par une congestion des veines pelviennes.*

*Nous nous sommes proposés de dépister la survenue d'une congestion des varices pelviennes pendant la grossesse. Nous avons pour cela mis en place un suivi trimestriel de plusieurs femmes enceintes.*

Un examen clinique, comprenant un recueil de la symptomatologie éventuellement ressentie, a été systématiquement associé à un examen écho-Doppler veineux pelvien, par voie endovaginale, centré sur les plexus utéro-ovariens.

L'apparition de varices pelviennes a été observée dès le second trimestre de grossesse chez toutes nos patientes. Dans une population constituée essentiellement de femmes primipares ou seconde-gestes nous avons pu constater, dans 25 % des cas, l'apparition d'une congestion unilatérale des plexus utéro-ovarien. Cela a concerné la moitié de nos patientes avec antécédents familiaux de maladie veineuse chronique, et une patiente qui avait présenté des varices vulvaires, lors de sa précédente grossesse.

#### Abstract

*Multiparity is a risk factor for pelvic congestion syndrome. Pelvic varices are frequent during pregnancy and may persist after the 2<sup>nd</sup> pregnancy. We see sometimes during pregnancy the externalization of vulvar or perineal varices.*

The link between a functional reflux of the gonadal veins and the appearance of perineal leaks is suspected, through the congestion of the pelvic veins. We proposed to detect the occurrence of congestion of the pelvic varices during the pregnancy. We set up a trimesterly follow-up of several pregnant women.

*A clinical exam, including a collect of the symptomatology was systematically associated with an endo-vaginal pelvic venous echo-Doppler examination, centered on the utero-ovarians plexus.*

*The appearance of pelvic varices has been observed since the second trimester of pregnancy in all our patients. In a population consisting essentially of primipare women or second-hand gestures, we observed, in 25% of the cases, the appearance of a unilateral congestion of the utero-ovarian plexus. This involved half of our patients with a family history of venous disease and one patient who had presented vulvar varicose veins during her previous pregnancy.*

1. Phlébologue. Cenon.

2. Praticien Hospitalier en Radiologie. Centre Hospitalier Pellegrin. CHU de Bordeaux.

Auteur principal : Arnaud Boudousse. Cabinet Médical. 1 rue Louis Lagorgette. 33150 Cenon.

[arnoboudous@yahoo.fr](mailto:arnoboudous@yahoo.fr). Tél : 06 75 79 16 80

...❖ **L'écho-Doppler veineux endovaginal est réalisable à tout moment de la grossesse.**

Il permet d'affirmer l'apparition d'une congestion veineuse pelvienne. La congestion des varices pelviennes peut survenir dès le 2<sup>e</sup> trimestre de la 2<sup>e</sup> grossesse. Elle semble précéder l'apparition de varices vulvaires ou périnéales.

*La congestion des varices pelviennes devrait pouvoir être dépistée à partir du 2<sup>e</sup> trimestre de la grossesse devant tout symptomatologie proche du syndrome de congestion pelvienne. Les implications diagnostiques et thérapeutiques nous paraissent importantes.*

**Mots-clés :** varices pelviennes, congestion, grossesse.

...❖ **The endovaginal venous echo-Doppler is feasible at any time during pregnancy.**

*It allows to confirm the appearance of pelvic venous congestion. Congestion of pelvic varices may occur as early as the 2<sup>nd</sup> trimester of the 2<sup>nd</sup> pregnancy. It seems to precede the appearance of vulvar or perineal varices varicose veins.*

The congestion of pelvic varices should be detectable from the second trimester of the pregnancy in case of symptoms close to pelvic congestion syndrome. The diagnosis and therapeutics implications seems to be important to us.

**Keywords :** pelvic varices, congestion, pregnancy.

## Introduction

Dès le premier trimestre de la grossesse le système veineux est soumis aux influences hormonales. Les œstrogènes et la progestérone, produits en excès dès la dixième semaine d'aménorrhée, vont agir sur la paroi veineuse.

Les veines se dilatent, devenant du coup moins continentes.

Elles doivent, de plus, faire face à une augmentation progressive de la masse sanguine et du débit sanguin dans les veines gonadiques.

Enfin, la compression du réseau veineux ilio-cave par l'utérus gravide vient aggraver le tableau, notamment au 3<sup>e</sup> trimestre de la grossesse [1, 2, 3, 4].

La présence de valvules est inconstante au niveau des veines gonadiques ou des afférents des veines iliaques internes est la susceptibilité des parois veineuses aux hormones de la grossesse est très variable [3, 5, 6, 7].

*L'insuffisance veineuse des membres inférieurs et le syndrome de congestion pelvienne, semblent être les deux facettes de la maladie veineuse chronique [8].*

Cela pourrait expliquer pourquoi certaines patientes multipares vont développer un syndrome de congestion pelvienne alors que d'autres, présentant des varices pelviennes voire des dilatations de veines gonadiques au décours de leur grossesse, vont rester a-symptomatiques [9].

Pendant la grossesse, une congestion des varices pelviennes est susceptible de s'extérioriser en forçant les communications potentielles avec le réseau veineux superficiel [10, 11].

Vont ainsi pouvoir apparaître des varices vulvaires ou des varices périnéales.

Les varices pelviennes congestives, plus encore que les varices vulvaires, peuvent se rompre spontanément pendant la grossesse ou lors de l'accouchement, et entraîner un véritable choc hémorragique [12, 13].

Dans le cadre de la grossesse, les douleurs ou lourdeurs pelviennes, majorées en position debout ou assise prolongées et soulagées par la position allongée, sont généralement rapportées aux modifications symphysaires, articulaires ou ligamentaires physiologiques de la grossesse, ou bien encore aux effets du poids de l'utérus gravide.

Les signes urinaires, à type de mictions impérieuses, sont fréquents en fin de grossesse et possiblement dus à une moindre capacité de remplissage vésical.

Quant aux dyspareunies et aux douleurs post-coïtales, autres signes évocateurs d'une congestion veineuse pelvienne, elles ne sont pas spontanément abordées par les patientes gravides.

*Ainsi la survenue pendant la grossesse d'une congestion des varices pelviennes ne sera évoquée qu'au stade tardif de décompensation ou de complication, empêchant la mise en œuvre de toute mesure thérapeutique précoce.*

Il nous a donc semblé intéressant, au travers d'un suivi phlébologique trimestriel systématique de plusieurs patientes gravides, de pouvoir suivre l'évolution des modifications hémodynamiques des veines pelviennes et s'il y a lieu de pouvoir dépister la survenue de signes de congestion des varices pelviennes.

## Matériel et méthode

La période d'inclusion a été de deux mois, du 15 décembre 2015 au 15 février 2016. Sur cette période nous avons inclus toutes les femmes enceintes de moins de 15 SA avec grossesse intra-utérine évolutive qui, après avoir pris connaissance de l'objet et des modalités de l'étude, s'engageaient à réaliser l'ensembles des examens nécessaires.

## Echo-doppler veineux endo-vaginal et grossesse

Nous avons exclu les patientes présentant des antécédents ou des pathologies chroniques pouvant interférer dans les symptômes ou le mécanisme d'une congestion veineuse pelvienne. Selon les principes de la déclaration d'Helsinki de la World Medical Association un consentement éclairé a été obtenu auprès de chacune des patientes participant à l'étude.

En l'absence d'instauration de traitement, ou de réalisation de geste invasif ou à risque pour la patiente ou sa grossesse, aucun Comité d'Ethique n'a été sollicité pour cette étude. Les patientes sont numérotées par ordre alphabétique afin d'assurer leur anonymat.

Le profil général et « veineux » de chaque patiente est recueilli en début d'étude.

Il relève l'ensemble des allergies, antécédents médicaux et chirurgicaux, des traitements en cours ou reçus. Il s'attache aussi à recueillir les éventuels facteurs de risque de la maladie veineuse chronique. Un questionnaire, sur les symptômes ressentis et les signes physiques constatés par les patientes, a débuté chaque évaluation.

*Il s'est inspiré de la symptomatologie constatée dans le syndrome de gestion pelvienne [2, 3, 8, 14, 15, 16].*

L'échographie pelvienne est réalisée par voie endovaginale en utilisant une sonde endo-cavitaire de fréquence 8-5 Mhz, recouverte de protection de sonde à usage unique et décontaminée selon les règles habituelles.

Les patientes vident si besoin leur vessie avant l'examen, qui est pratiqué en position semi-assise avec genoux fléchis à 45°.

Il est recherché à cette occasion la présence de varices vulvaires.

*L'échographie étudiée, à chaque trimestre de la grossesse, le réseau veineux myométrial et péri-utérin. L'étude bilatérale des plexus veineux utero-ovariens, carrefours entre les deux voies principales de drainage veineux pelvien, est plus approfondie.*

Des structures circulaires ou linéaires, anéchogènes et non pulsatiles en Doppler couleur, de diamètre supérieur à 5 mm, en situation péri-ovarienne ou péri-utérine, sont considérées comme des varices pelviennes [17, 18, 19, 20].

On mesure le plus grand diamètre de veine et l'on recherche une douleur à la compression veineuse par la sonde, véritable « palpation échographique ».

Le Doppler veineux des plexus utero-ovariens permet de mesurer la vitesse maximale et de rechercher une modulation à la respiration [18].

Une manœuvre de Valsalva est réalisée pour chaque plexus variqueux, en observant son retentissement sur le flux veineux.

*Nous avons considéré ici que la réponse à la manœuvre de Valsalva au Doppler veineux, était positive en cas d'augmentation significative du flux ou d'inversion de celui-ci, compte tenu des nombreux shunts existants au niveau des plexus veineux [3, 15, 18, 21].*

Par principe de précaution, les manœuvres de Valsalva ont été limitées à une par côté et par trimestre et l'échographie endovaginale a été contre indiquée en cas de suspicion de rupture prématurée des membranes, ainsi qu'en période de saignement ou de contractions utérines.

## Résultats

Sur la période considérée, nous avons pu inclure onze patientes au 1<sup>er</sup> trimestre de leur grossesse.

Une patiente a dû être exclue, car porteuse d'une maladie de Cröhn.

L'âge moyen des dix patientes restantes est de 32 ans avec des extrêmes allant de 26 à 41 ans.

Une seule patiente est multipare, avec deux grossesses menées à terme, et les autres sont, presque à part égale, soit nullipare soit primipare.

*Au 1<sup>er</sup> trimestre de la grossesse, sept patientes sur les dix présentaient des varices pelviennes.*

Celles-ci étaient bilatérales dans la majorité des cas et sont unilatérales, à gauche et à droite, dans deux cas.

Elles étaient associées dans trois cas à une symptomatologie compatible avec une congestion veineuse. Cette dernière a été infirmée à chaque fois par l'échographie, soit par l'absence de varice dans deux cas, soit par l'absence de douleur sous la sonde associée à un profil Doppler veineux normal dans le dernier cas.

Deux autres patientes alléguaient des symptômes compatibles avec une congestion des varices pelviennes mais ne présentaient pas de varice à l'échographie.

Une patiente a fait une fausse couche spontanée après son examen du 1<sup>er</sup> trimestre, et une autre patiente a décidé de quitter l'étude avant son examen du 2<sup>e</sup> trimestre.

Aucune patiente parmi les huit restantes n'a quitté l'étude après son examen du 2<sup>e</sup> trimestre.

Nous disposons donc de l'ensemble des consultations et examens écho-Doppler, pour seulement huit patientes sur les dix incluses initialement.

Au cours d'une précédente grossesse, une patiente (patiente n° 3) a présenté des varices vulvaires totalement résolutive en post-partum.

Quatre de nos huit patientes ont une prédisposition familiale à la maladie veineuse chronique.

Plus de la moitié des patientes travaille debout toute la journée et deux patientes n'ont aucune activité physique ou sportive.

Patiente	Âge à l'inclusion	Grossesses menées à terme	Facteur(s) de risque de Maladie Veineuse Chronique	Antécédent(s) familiaux de Maladie Veineuse Chronique	Antécédent(s) de varice vulvaire ou périnéale et grossesse
1	30	0	OUI	NON	
2	31	0	OUI	OUI	
3	40	1	NON	OUI	OUI
4	29	1	NON	NON	NON
5	31	0	OUI	OUI	
6	27	1	NON	OUI	NON
7	37	2	NON	NON	NON
8	31	0	NON	NON	
9	26	0	NON	OUI	
10	41	1	OUI	NON	NON

**TABLEAU 1 : Caractéristiques de la population étudiée.**

Patientes	1	2	3	4	5	6	7	8	9	10	TRIM.
Symptômes congestifs	X	X			X						P R E M I E R
Varices vulvaires ou périnéales		X	X	X		X			X	X	
Varices pelviennes											
VP douloureuses à la pression											
Stase veineuse au doppler				X							
Réponse au Valsalva											
Symptômes congestifs		X				X					D E U X I È M E
Varices vulvaires ou périnéales											
Varices pelviennes	X	X	X	X		X		X	X	X	
VP douloureuses à la pression			X			X					
Stase veineuse au doppler			X			X		X			
Réponse au Valsalva				X							
Symptômes de congestifs			X			X					T R O I S I È M E
Varices vulvaires ou périnéales											
Varices pelviennes	X	X	X	X		X		X	X		
VP douloureuses à la pression			X			X					
Stase veineuse au Doppler			X			X					
Réponse au Valsalva	X	X		X		X			X	X	

**TABLEAU 2 : Tableau 2 : Données du recueil clinique et écho-doppler trimestriel.**

Varices des plexus utero-ovariens	1 <sup>er</sup> trimestre	2 <sup>e</sup> trimestre	3 <sup>e</sup> trimestre
Fréquence	70 %	100 %	88 %
Asymptomatiques	100 %	88 %	75 %
Congestives	0 %	12 %	25 %

**TABLEAU 3 : Varices pelviennes, congestions veineuses pelviennes et terme de la grossesse.**

## Echo-doppler veineux endo-vaginal et grossesse

*Au 2<sup>e</sup> trimestre, toutes les patientes présentaient des varices pelviennes qui sont bilatérales dans la grande majorité des cas et latéralisées à droite dans deux cas.*

Deux patientes alléguaient des symptômes pelviens compatibles avec une congestion veineuse. L'écho-Doppler veineux pelvien endovaginal a confirmé, dans un seul cas, une congestion des varices pelviennes (patiente n° 6).

Cette patiente présentait en effet des varices du plexus utéro-ovarien gauche douloureuses à la pression sous la sonde, situées du même côté que la douleur alléguée, spontanément associées à des signes de stase au Doppler veineux.

Il est à noter qu'une autre patiente (patiente n° 3) présentait le même tableau écho-Doppler, avec des varices douloureuses à la pression et une stase au Doppler, mais ne se plaignait pas à ce stade de symptôme évocateur d'une congestion veineuse pelvienne.

*Au 3<sup>e</sup> trimestre, sept patientes sur les huit présentaient des varices pelviennes qui sont bilatérales dans six cas sur sept, latéralisée à gauche dans le seul cas.*

Deux patientes (patientes n° 3 et n° 6) alléguaient des symptômes pelviens compatibles avec une congestion veineuse.

L'écho-Doppler veineux pelvien endo-vaginal a permis d'affirmer l'existence d'une congestion des varices pelviennes dans ces deux cas.

L'une de ces deux patientes (patiente n° 6) a vu se confirmer le tableau congestif déjà rencontré au 2<sup>e</sup> trimestre.

L'autre patiente (patiente n° 3) était celle qui présentait, au 2<sup>e</sup> trimestre, un tableau écho-Doppler veineux de congestion des varices pelviennes sans symptôme associé.

Aucune patiente n'a présenté de varice périnéale, vulvaire ou des membres inférieurs, durant sa grossesse.

Une patiente a présenté une turgescence de ses veines hémorroïdaires externes en fin de grossesse, et une autre après son accouchement par césarienne.

Par ailleurs une patiente a présenté une toxémie gravidique qui a fini en césarienne et une autre un placenta accreta avec hémorragie du post partum, ayant nécessité une embolisation.

Enfin une autre patiente a présenté un diabète gestationnel qui a justifié la mise sous insuline.

## Discussion

Chez l'ensemble de nos patientes, les varices pelviennes, quand elles existent sont situées essentiellement au niveau des plexus utéro-ovariens.

Il n'a pas été constaté par exemple, de dilatation des veines arquées pourtant recherchées systématiquement.

Les varices des plexus utéro-ovariens, faciles à localiser quelque soit le stade de la grossesse, ont pu être comprimées sous la sonde et explorées en Doppler, de façon bilatérale, lors de chaque examen.

**L'écho-Doppler veineux endovaginal est donc un examen performant et réalisable à tout moment de la grossesse, y compris après 30 semaines d'aménorrhée.**

Notre étude a concerné des patientes jeunes sans antécédent particulier, étant à leur première ou deuxième grossesse.

Elle a permis d'observer les conséquences de la grossesse sur un réseau veineux pelvien normal, en l'absence de pathologie séquellaire ou chronique, pouvant interférer et gêner notre appréciation d'une éventuelle symptomatologie.

**Chez la grande majorité de nos patientes, nous avons pu constater la bonne tolérance du réseau veineux pelvien aux contraintes générées par la grossesse.**

Cela peut nous renseigner sur les résultats attendus d'un examen écho-Doppler veineux pelvien normal, pendant les trois trimestres de la grossesse.

La présence de varices pelviennes est une constante dès le premier trimestre de la grossesse pour toutes nos primipares et concerne déjà à ce stade la moitié de nos primigestes.

**Au second et troisième trimestre, à une exception près, toutes nos patientes présentent des varices pelviennes qui sont asymptomatiques, dans la majorité des cas.**

**Leur présence ne peut donc être considérée comme pathologique, quel que soit le stade de la grossesse.**

**Cela confirme la fréquence des varices pelviennes chez les femmes enceintes et montre leur présence dès les premières grossesses [3, 13, 15].**

Seule l'absence de varices pelviennes a donc une signification clinique dans ce contexte. Elle permet d'écarter une possible congestion veineuse pelvienne en présence de symptômes allégués par la patiente, à la fois trompeurs et fréquents en début de grossesse. Elle dispense alors de la réalisation d'un Doppler veineux.

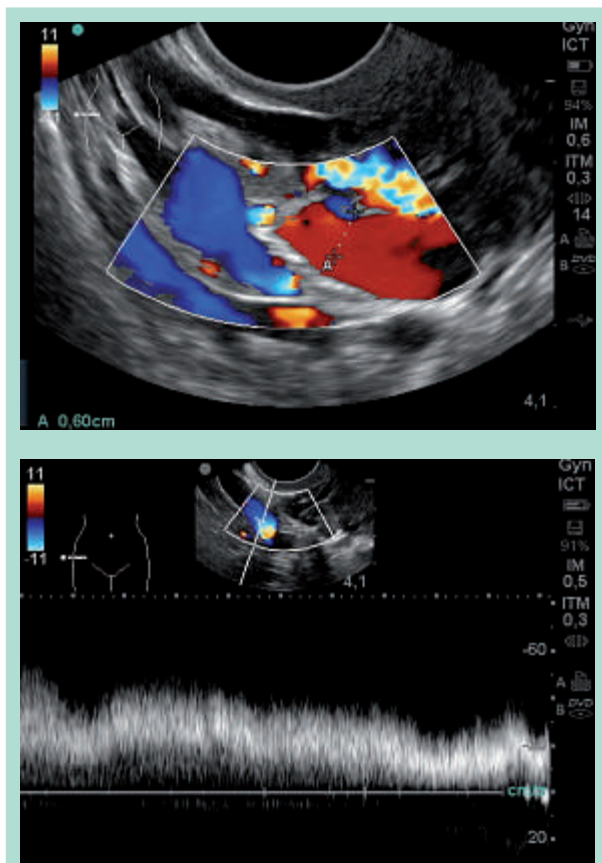
**L'absence de douleur à la pression sous la sonde des varices des plexus utéro-ovariens, est une constante pour les six patientes, qui sont restées asymptomatiques tout au long de leur grossesse. Ce signe écho-clinique, facile à recueillir, permet d'écarter lui aussi l'existence d'une congestion en présence de varices pelviennes.**

**Le Doppler couleur normal** montre un flux spontané légèrement pulsatile mais sans aliasing et remplissant le réseau variqueux.

Les vitesses maximales mesurées au Doppler approchent les 20 cm/sec et sont en tout cas supérieures à 10 cm/sec.

Une modulation du flux veineux à la respiration, est retrouvée chez nos six patientes restées a-symptomatiques.





**FIGURES 1 ET 2 : Plexus utéro-ovarien normal (Doppler couleur et Doppler pulsé spontané).**

Cela correspond au stade 1 de la classification proposé par Haag dans le cadre du syndrome de congestion pelvienne, et que nous avons transposée au contexte de la grossesse [18].

La grande variabilité des réponses à la manœuvre de Valsalva, dans ce même groupe de patientes asymptomatiques nous fait nous questionner sur l'intérêt de sa réalisation dans ce contexte de grossesse.

**La grande majorité des syndromes de congestion pelvienne obéit à un mécanisme de reflux sur les veines ovariennes.** Il est pour certains auteurs la conséquence de grossesses successives ce qui expliquerait sa plus grande fréquence chez la femme multipare [4, 22].

Pourtant dès la 2<sup>e</sup> grossesse, on peut parfois constater une persistance des varices pelviennes après l'accouchement, même si elles sont le plus souvent asymptomatiques [2].

On peut donc penser que certaines patientes vont dès ce stade présenter des signes de souffrance sur le plan veineux.

C'est ce que nous avons pu constater chez deux de nos patientes, toutes deux seconde gestes.

Ces patientes ont présenté en effet à partir du 2<sup>e</sup> trimestre et avec une aggravation au 3<sup>e</sup> trimestre, une congestion unilatérale des plexus veineux utéro-ovariens, l'une à droite (patiente n° 3) et l'autre à gauche (patiente n° 6).

Elles n'ont pas présenté de varices vulvaires ou périnéales, qui auraient pu faire suspecter le problème. Seule la réalisation systématique d'échographies pelviennes endovaginales nous a permis de rapporter une symptomatologie, proche du syndrome de congestion pelvienne, mais peu spécifique dans le cadre de la grossesse, à des varices douloureuses des plexus utéro-ovariens.

Notre questionnaire sur la symptomatologie ressentie, a permis de dépister une patiente (patiente n° 3) dès le 2<sup>e</sup> trimestre et l'autre patiente (patiente n° 6) au 3<sup>e</sup> trimestre. **L'examen écho-Doppler veineux pelvien endovaginal a permis d'identifier le problème chez nos deux patientes, dès le 2<sup>e</sup> trimestre de la grossesse et de le confirmer au 3<sup>e</sup> trimestre.** Il associait des varices pelviennes douloureuses à la pression sous la sonde, à des signes de stase au Doppler correspondant au stade 3 de la classification proposé par Haag.

On remarque que le diamètre des varices pelviennes n'apporte rien au diagnostic de congestion veineuse puisqu'il est tout aussi (voire plus) élevé chez nos patientes asymptomatiques.

L'absence ici aussi de dilatation des veines arquées et le côté unilatéral de la congestion des varices pelviennes pourraient être l'expression d'un stade précoce de varices pelviennes liées à la grossesse.

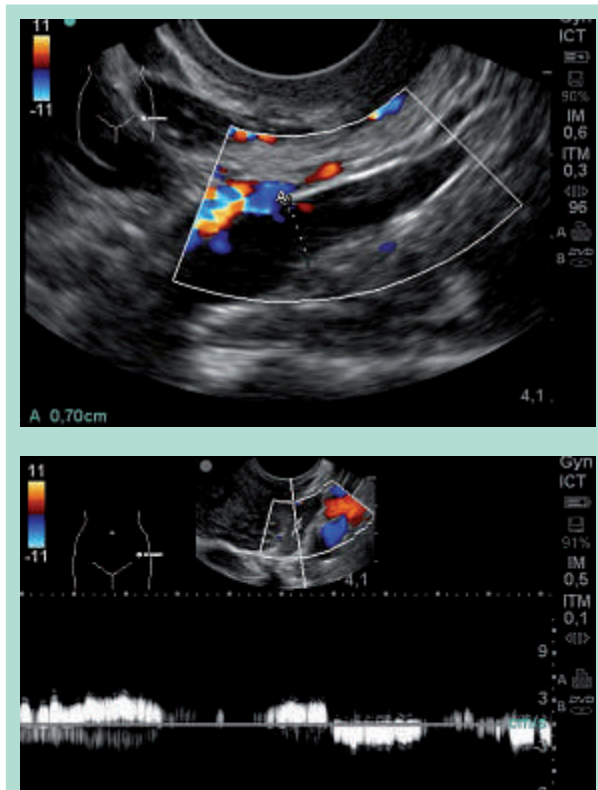
Il sera intéressant de pouvoir suivre ces deux patientes, à l'occasion de leurs futures grossesses, pour avoir une vision évolutive de ce phénomène de congestion des varices pelviennes.

Nous avons tenté d'identifier ce qui caractérise nos deux patientes, qui ont développé une congestion des varices pelviennes pendant leur grossesse, en les comparant au groupe plus important des patientes restées asymptomatiques. L'âge des patientes et la présence de facteurs de risque de la maladie veineuse chronique ne semblent pas intervenir ici. L'âge moyen de nos deux patientes, avec congestion des varices pelviennes est de 33 ans, alors que celui des autres patientes sans congestion des varices pelviennes est de 31 ans.

Aucun des facteurs de risque personnels habituellement retenus pour la maladie veineuse chronique, ne semble prédictif de la survenue d'une congestion des varices pelviennes [1].

Le tabagisme qui est le seul facteur de risque prépondérant, dans un groupe avec 66 % des patientes, est plus souvent rencontré en l'absence de congestion des varices pelviennes.

Echo-doppler veineux endo-vaginal et grossesse



**FIGURES 3 ET 4 : Plexus utéro-ovarien congestif (Doppler couleur et Doppler pulsé spontanés).**

Par contre la seule patiente qui avait présenté des varices vulvaires lors d’une précédente grossesse, est l’une de nos deux patientes symptomatiques (numéro 3).

Une patiente qui aurait ainsi extériorisé une congestion veineuse pelvienne lors d’une précédente grossesse serait malgré une résolution complète des symptômes en post-partum plus susceptible qu’une autre de souffrir à nouveau de cette pathologie.

Bien que notre série ne présente qu’un nombre limité de patientes, on peut penser aussi, pour des raisons communes de physiopathologie, que la survenue de varices périnéales ait la même signification pronostique que celle des varices vulvaires [3, 4, 10, 23, 24].

Des antécédents familiaux de maladie veineuse chronique ont été retrouvés chez nos deux patientes symptomatiques, alors que les patientes indemnes sont toutes restées asymptomatiques.

Ce critère semble prédictif de la survenue d’une congestion des varices pelviennes pendant la grossesse et il va dans le sens de l’existence d’un lien étiopathogénique entre maladie veineuse chronique et syndrome de congestion pelvienne [8].

Cela nous conforte dans l’hypothèse que certaines patientes sont plus fragiles sur le plan veineux, avec une composante héréditaire bien démontrée au niveau des veines des membres inférieurs [1].

Certaines patientes présentant une moins bonne tolérance pariétale ou valvulaire aux modifications physiologiques du flux veineux pelvien lié à la grossesse, peuvent développer une congestion veineuse pelvienne par reflux censée se majorer à chaque nouvelle grossesse [11].

**La plus forte susceptibilité des parois veineuses aux hormones de la grossesse va exposer les patientes à un phénomène d’auto-aggravation.**

En effet, l’on constate une accumulation locale des hormones ovariennes du fait même de la stase veineuse [5, 7].

La présence inconstante de valvules sur les veines, drainant des plexus veineux pelviens a-valvulaires, va induire des réponses différentes à l’augmentation du débit sanguin [3, 6].

La constitution rapide de l’hyper-pression veineuse liée à la grossesse, pourrait elle aussi expliquer l’absence de dilatation des veines arquées qui traduisent le plus souvent une adaptation vicariante du drainage veineux en réponse à une congestion unilatérale plus progressive.

Pour cette même raison, les patientes sont plus à risque de présenter des fuites périnéales. Ces dernières représentent en effet un autre mode de dérivation venant suppléer une compensation insuffisante par l’ensemble du réseau veineux pelvien.

Ces fuites périnéales peuvent persister en post-partum et alimenter des varices des membres inférieurs, dès lors que les lésions valvulaires sont constituées au niveau des points de fuite [10, 15].

Les varices pelviennes congestives sont en elles-mêmes source de complications en péri-partum à type de thrombose du fait de la stase veineuse, ou encore de rupture hémorragique [12, 13].

**Conclusion**

*À partir du deuxième trimestre de leur deuxième grossesse, certaines patientes sont à risque de survenue d’une congestion des varices pelviennes.*

Il faudrait savoir rechercher dès la deuxième grossesse lors des consultations de suivi gynéco-obstétrical, la présence des varices des membres inférieurs, la survenue lors d’une précédente grossesse de varices vulvaires ou périnéales, ou encore d’une thrombose ou d’une rupture de varices pelviennes, et des antécédents familiaux de maladie veineuse chronique.

Le dépistage peut être facilité par la remise aux patientes à partir du deuxième trimestre, d'un questionnaire recherchant des symptômes pelviens, évocateurs d'une congestion veineuse.

**Les patientes symptomatiques même en l'absence de signes veineux visibles, devraient pouvoir bénéficier d'un examen écho-Doppler veineux pelvien endovaginal.** Cet examen réalisable à tout stade de la grossesse est techniquement similaire à celui qui est réalisé dans la recherche des syndromes de congestion veineuse pelvienne. On doit néanmoins se dispenser de la réalisation de la manœuvre de Valsalva, qui est inutile au diagnostic.  
**L'intérêt est de repérer au plus tôt une souffrance des veines pelviennes. Cela nécessite une étroite collaboration entre les phlébologues et les gynécologues-obstétriciens sans oublier les sages-femmes.**

L'objectif est de limiter l'évolution de cette souffrance et de diminuer le risque de complications péri-partum, la persistance de séquelles variqueuses et de reflux valvulaires après l'accouchement. On pourrait ainsi s'attaquer au mécanisme étiologique le plus fréquent du syndrome de congestion veineuse pelvienne. Cette hypothèse demanderait néanmoins à être confirmée par une étude de plus grande ampleur.

## Références

1. Cornu-Thenard A., Boivin P. Chronic venous disease during pregnancy. *Phlebolympology* 2014 ; 21(3) : 138-45.
2. Greiner M., Varices pelviennes symptomatiques : diagnostic et traitement. *Pelv Perineol* 2007 ; 2 : 27-32.
3. Lemasle P. Atlas d'écho-anatomie veineuse superficielle. Tome 5 : varicose pelvienne de la femme. 2008 Laboratoire TONIPHARM. Boulogne.
4. Vin F. Aspect clinique de la varicose pelvienne de la femme. *Phlébologie* 2009 ; 62(3) : 15-20.
5. Bertrand-Thiebault et coll. Cytochromes P450 are differently expressed in normal and varicose human saphenous veins : linkage with varicosis. *Clin Exp Pharmacol Physiol* 2004 ; 31(5-6) : 295-301.
6. K. David., V. Pechacek., V. Musil., et coll. The Venous System of the Pelvis : New Nomenclature. *Phlebology* 2010 ; 25 (4) : 162-73.
7. Mashiah A., et coll. Estrogen and progesterone receptors in normal and varicose saphenous veins. *Cardiovasc Surg* 1999 ; 7(3) : 327-31.
8. Kurt A., et al. The relation between pelvic varicose veins, chronic pelvic pain, and lower extremity venous insufficiency in women. *Phlebolympology* 2008 ; 15(2) : 61-7.
9. Rozenblit AM., et coll. Incompetent and dilated ovarian veins : a common CT finding in asymptomatic parous women. *Am J Roentgenol* 2001 ; 176 : 119-22.
10. Franceschi C., Bahnini A. Points de fuite pelviens viscéraux et varices de membres inférieurs. *Phlébologie* 2004 ; 57 : 37-42.
11. Huang Y., et coll Round ligament varicosities associated with uterine varicosities in pregnancy : a case report. *J Clin Ultrasound* 2013 ; 41 Suppl 1 : 10-4.
12. Foley MR., et coll. Spontaneous rupture of utero-ovarian veins in pregnancy : two case reports. *American Journal of Obstetrics and Gynecology* 1987 ; 156, 4 : 962-4.
13. Giulini S., et coll. Hemoperitoneum in pregnancy from a ruptured varix of broad ligament. *Archives of Gynecology and Obstetrics* 2010 ; 282, 4 : 459-61.
14. Beard RW., Reginald PW., Wadsworth J. Clinical features of women with chronic lower abdominal pain and pelvic congestion. *Br J Obstet Gynaecol* 1988 ; 95(2) : 153-61.
15. Coppé G., Lasry JL. Insuffisance veineuse pelvipérinéale : syndrome de congestion pelvien et expression variqueuse périnéale et des membres inférieurs. *Maladie Veineuse Chronique* (Chap. 14) Elsevier Masson 2015 : 197-204.
16. Hobbs JT. The pelvic congestion syndrome. *Br J Hosp Med* 1990 ; 43 (3) : 200-06.
17. Giacchetto C., Cotroneo GB., Marincolo F. Ovarian varicocele : ultrasonic and phlebographic evaluation. *J Clin Ultrasound* 1990 ; 18 : 551-55.
18. Haag T., Manhès H. Veines et algies pelviennes chroniques *J Mal Vasc* 1999 ; 24(4) : 267-74.
19. Lemasle P. Stratégie diagnostique dans la prise en charge de la varicose pelvienne de la femme. *Phlébologie* 2009 ; 62 (3) : 21-39.
20. Park SJ., Lim JW., Ko YT., Lee DH., Yoon Y., Oh JH., Lee HK., Huh CY. Diagnosis of pelvic congestion syndrome using transabdominal and transvaginal sonography. *Am J Roentgenol* 2004 ; 182(3) : 683-8.
21. Sharma K., et al. Pelvic Congestion Syndrome : A Case of Chronic Pelvic Pain in Women, Diagnosis with TransVaginal Ultrasound and Doppler. *Journal of Clinical and Diagnostic Research* 2014 ; 8, (7) : OD05-OD07.
22. Borghi C., Dell'Atti L. Pelvic congestion syndrome : the current state of the literature. *Arch Gynecol Obstet* 2016 ; 293(2) : 291-301.
23. Burcheri B. Place de la sclérothérapie dans les varices vulvo-périnéales. *Phlébologie* 2009 ; 62(3) : 41- 8.
24. Polat AV., et coll. Round ligament varicosities : a rare cause of groin swelling in pregnancy. *Abdom Imaging* 2013 ; 38(5) : 1178-81.