



Les modifications échographiques de la lumière veineuse après sclérothérapie.

The echographic alterations of venous lumen after sclerotherapy.

F. Ferrara¹, G. Quarto², E. Furino², L. Ferrara³

Résumé

Le but du travail a été d'étudier l'importance des différentes modifications échographiques endoluminales, liées à l'évolution de la sclérothérapie des troncs saphéniens.

2 000 Terminaisons de Veine Grande Saphène, sclérosées dans le contexte d'une varicose primitive, ont été réparties en deux Groupes, selon les caractères de la densification échogène endoluminale : Groupe C distribution des échos à trame régulière, continue et de même densité de celle du tissu souscutané environnant le vaisseau ; Groupe F distribution discontinue à trame fragmentée, en images morcelées.

Une association, statistiquement significative a été relevée entre les succès cliniques et l'incidence des échogénicités du groupe C, quelles qu'elles soient diffusées à toute la lumière ou localisées à sa seule périphérie.

Dans ces derniers cas le reflux relevé dans la lumière résiduelle n'a pas été jugé hémodynamiquement significatif, lorsqu'il s'associait à une réduction du calibre veineuse supérieur à 30 % de la valeur du diamètre initial.

On peut conclure l'hyperéchogénicité de la lumière montrant une échodensité du sclérus semblable à celle du tissu connectif souscutané, peut être interprétée comme expression de réaction cicatricielle pronostique de succès de la sclérothérapie, même en présence d'une lumière résiduelle, si associée à une réduction importante du calibre.

Mots-clés : echoDoppler, sclérothérapie, échogénicité.

Summary

The aim of this work is to analyse the role of the echographic alterations of venous lumen in the evaluation of sclerotherapy effectiveness.

2000 sapheno-femoral junctions, treated with compression sclerotherapy, have been divided into two groups, depending on the intensity of intraluminal echogenicity (C strong and F soft). Each of these groups has been divided into two subgroups, depending on the distribution of this alteration (g diffuse and p localized) in vein's lumen.

We have found significant differences between the two groups in the failure-rates, with the lowest incidence of recurrences in both the subgroups (g and p) of the group G, regardless of echoes distribution: global or a peripheral, with presence of a central anechogenic residual lumen.

On the other hand, we have shown, in our previous works, that a reduction of the diameter at the sapheno-femoral junction of more than 30%, could be a predictive sign of clinical success.

The Authors conclude that the main criterion of sclerotherapy effectiveness is a diffuse or localized echogenicity of vein's lumen, with same density of subcutaneous tissue. The reliability of this echographic sign, if associate to significant reduction of vein's calibre, is independed from the ersistence of reflux in a central residual lumen.

Keywords: echoDoppler, sclerotherapy, echogenicity.

Dr. Francesco Ferrara. V. Kuliscioff, n 33. 80011 Acerra (NA) Italie.

Tel. 081/5207231 Fax. 081/0603357. E-mail : fferr@tiscali.it

Studio Flebologico Ferrara. 80011 Acerra (Na) I. V. Kuliscioff 33 Tel. +39 081/5207231

1. Studio Flebologico Ferrara 80011. Acerra (Na)/I.

2. Département de Médecine Clinique et Chirurgie Université Federico II. Naples. I.

3. Pharmacie Ferrara Durazzano-Bn.

Les modifications échographiques de la lumière veineuse après sclérothérapie.

Objectif

Les modifications d'une veine sclérosée ont été bien étudiées au niveau échoDoppler. Cependant, bien que l'évaluation hémodynamique par Doppler des flux est désormais bien standardisée, la séméiotique échographique ne prévoit que quelque signe pathognomonique de bonne sclérose, lié aux seules modifications de la paroi veineuse, telle la réduction du calibre de la veine jusqu'à sa transformation en « ficelle », synonyme de résultat idéal, associée ou non à l'incompressibilité du vaisseau [1].

Le but de cet article a été d'étudier l'importance des différentes modifications échographiques endoluminales liées à l'évolution de la sclérothérapie des troncs saphéniens.

Introduction

Dans nos précédents travaux, nous avons proposé la réduction du calibre de la veine comme marque échographique d'efficacité de la sclérose [2], dans le contexte de la standardisation de la méthode clinique et échoDoppler des contrôles après sclérothérapie de la Grande Veine Saphène (GVS).

La réduction du diamètre, de la terminaison saphénienne, a été le critère proposé pour une notre classification des récidives.

À l'examen clinique les échecs thérapeutiques étaient caractérisés par la seule objectivation de la présence de varices (*Récidives Cliniques*) supérieure à 50 % de la varicose précédente, et/ou par la présence d'IVC.

À l'examen échoDoppler les *Récidives Instrumentales* étaient caractérisées par la présence d'un reflux au niveau Doppler, associé ou non à l'absence des suivants signes échographiques [2, 3] : incompressibilité de la veine ; modifications morphologiques à la charge de la paroi vasculaire, comme épaississement du versant endothélial, mais aussi comme mauvaise netteté ou caractère fragmentaire de la paroi et réduction du calibre jusqu'à la transformation en ficelle [4] ; modifications luminales comme densification échogène de la lumière. Les données statistiques de nos travaux ont montré que la réduction du calibre de la veine peut être considérée, du point de vue de l'efficacité thérapeutique, le signe échoDoppler le plus significatif.

La réduction du calibre de la terminaison de GVS après la sclérothérapie (mesure prise à 3 cm de l'abouchement S/F en position debout) :

- 30 % est prédictive de récidive clinique,
- entre 30-70 % est prédictive de succès au niveau clinique, même en présence de persistance du reflux relevé à l'échoDoppler,

- 70 % est synonyme de succès au niveau clinique et instrumental

Cette marque échographique peut différencier les récidives instrumentales en véritables *récidives infra-cliniques* d'un côté, caractérisées par absence de varices, avec réduction significative du diamètre de crosse (30-70 %), et de l'autre en *récidives pré-cliniques*, caractérisées par la réduction insuffisante (≤ 30 %) du calibre de crosse et par l'évolution en véritables Récidives Cliniques.

Matériel et méthode

2 000 Terminaisons de Veine Grande Saphène (cas), sclérosées dans le contexte d'une varicose primitive, ont été soumises à contrôles clinique et échoDoppler, pratiqués dans tous les cas :

- au bout de 2 ans (contrôle de 1^{er} stade),
- ensuite de 4 ans (contrôle de 2^e stade) dans 1380 cas,
- au bout de 6 ans (contrôle de 3^e stade) dans 1160 cas,
- encore au bout de 9 ans (contrôle de 4^e stade) dans 800 cas,
- au bout de 12 ans (contrôle de 5^e stade) dans 520 cas
- et enfin de 15 ans (contrôle de 6^e stade) dans 260 cas.

Tous les cas ont été évalués, selon les critères déjà exposés dans l'introduction, indépendamment de la forme physique du sclérosant employé [5, 6] (European Consensus Meeting on Foam Sclerotherapy, April, 4-6, 2003, Tegernsee, Germany).

Les cas présentant des modifications échographiques endoluminales, ont été repartis en deux groupes, selon les caractères des altérations, consistant dans la quasi-totalité des cas, en une densification échogène de la lumière veineuse :

- groupe C distribution des échos à trame régulière, dense et continue ;
- par ailleurs le groupe F a montré une distribution discontinue à trame fragmentée, en images morcelées ;
- successivement chaque groupe a été subdivisé, à son tour, en deux sous-groupes, selon la répartition des zones d'échogénicité :
 - sous-groupe « g » diffusion globale de l'hyperéchogénicité dans la lumière,
 - et sous-groupe « p », localisation périphérique des hyperdensités (**Figure 1**) ;
- Chez les patients du sous-groupe Cg (globale distribution des échos à trame régulière en toute la lumière) : 334 succès et 8 échecs du traitement sclérosant ont été relevés au niveau clinique ;
- Chez les patients appartenant au sous-groupe Cp (localisation des échos à trame régulière dans la périphérie de la lumière, réalisant une image en boucle fermé) 1021 succès et 121 Récidives Cliniques ont été relevés ;




FIGURE 2 : Ce schéma montre la répartition des résultats cliniques selon les quatre patterns échographiques.

- Dans le sous-groupe Fg (distribution globale et discontinue à trame fragmentée des zones échogènes) ont été relevés 300 succès et 50 Récidives Cliniques ;
- Cependant dans le sous-groupe Fp, caractérisé par l'évidence de distribution périphérique d'un halo échogène très morcelé, seulement 90 cas ont été classés comme succès et 20 cas comme Récidives Cliniques ;
- La densification discontinue, caractérisant le groupe F, est causée par une raréfaction de l'échogénicité, de niveau variable, jusqu'à sa complète absence (Figure 1) ;
- Cette condition, de lumière veineuse écho-vide, a été relevée seulement dans 56 cas, tous considérés comme échecs au niveau clinique.

Résultats

Les cas présentant ces signes morphologiques endoluminaux, ont été répartis, pour chaque stade des contrôles, en trois collectifs, selon notre classification des récidives :

- dans le collectif α ont été rassemblés les Succès,
- dans le collectif β les Récidives infra-cliniques,
- et dans le collectif γ les Récidives Cliniques et Précliniques).

Sur l'axe X du graphique de la figure 2 est montrée la distribution des cas selon ces trois collectifs, tandis que les pourcentages d'incidence de l'ensemble de toutes les modifications échographiques endoluminales sont montrés par l'axe Y.

On peut relever que l'incidence globale de tous les différents aspects de densification échogène de la lumière augmente en proportion directe avec l'incidence des

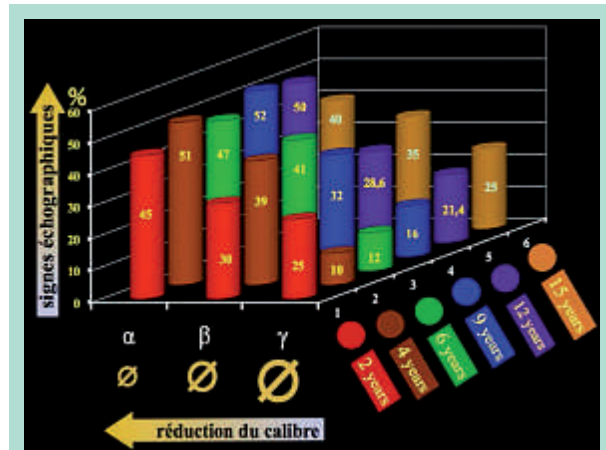


FIGURE 1 : Dans le graphique, on voit l'incidence des modifications échographiques endoluminales (axe Y), pour chaque stade des contrôles (axe Z), par rapport à l'importance de la réduction du calibre (axe X), expression du taux d'incidence des succès cliniques.

succès, caractérisés par une réduction importante du calibre veineux α et β .

Donc il y a une étroite corrélation entre l'importance de la réduction du calibre de la veine (pathognomonique de succès) et l'incidence de l'hyperéchogénicité endoluminale. Pour analyser les raisons de cette corrélation, nous avons statistiquement évalué, par le test du χ^2 , l'incidence des différents aspects de l'hyperéchogénicité, chez les succès, mais chez les récidives cliniques aussi.

La distribution des échos à trame régulière (groupe C) présente une association avec le succès cliniques, statistiquement significative, quelle qu'elle soit diffuse à toute la lumière (χ^2 39,07 -corr. Yates- $p < 0,0001$ odds ratio : 7,31) ou localisée à sa seule périphérie (χ^2 10,66 -corr. Yates- $p < 0,0011$ odds ratio : 1,56).

Au contraire, chez les patients du groupe F, aucune corrélation statistique n'a été trouvée entre l'efficacité de la sclérothérapie et la présence de densification discontinue à trame fragmentée de l'hyperéchogénicité, en distribution des échos :

- soit diffuse (χ^2 0,74 -corr. Yates- $p < 0,3897$ odds ratio : 0,85)
- soit localisée (χ^2 2,59 -corr. Yates- $p < 0,1074$ odds ratio : 0,64).

Discussion

Les différents aspects de l'hyperéchogénicité endoluminale peuvent être schématisés en quatre patterns fondamentaux.

Les modifications échographiques de la lumière veineuse après sclérothérapie.

1. Hyperéchogénicité à trame homogène et dense, étendue à toute la lumière veineuse (Figure 3).

Ce signe, typique des cas du « sous-groupe cg », montrant une échodensité du sclérus, semblable à celle du tissu connectif souscutané, peut être interprété comme expression de réaction cicatricielle. Cette échodensité est très différente de celle qui caractérise le thrombus, la fibrose se différenciant de la thrombose par sa trame plus dense et uniforme.

Dans ce sous-groupe l'incidence de récurrences était de 2,3 % et des succès de 97,6 %.

L'association entre l'efficacité de la sclérose et l'hyperéchogénicité, à toute la lumière en trame régulière, est validée par une valeur prédictive (théorème de Bayes) positive de 0,97 et négative de 0,14, avec une sensibilité de 0,19 et une spécificité de 0,96.

La valeur de prévalence réelle est 0,87 et de prévalence apparente de 0,17.

2. Hyperéchogénicité à trame de même homogénéité mais localisée, en image à boucle fermée (Figure 4).

Ce signe, typique des cas du « sous-groupe cp », en analogie avec le signe précédent, peut être interprété comme évolution cicatricielle de l'inflammation de la paroi, et donc d'expression d'efficacité de la sclérose.

Dans le « sous-groupe cp » l'incidence de récurrences était de 11,8 % et des succès de 89,4 %.

L'association entre efficacité de la sclérose et l'hyperéchogénicité à boucle fermée est validée par une valeur prédictive (théorème de Bayes) positive de 0,89 et négative de 0,15, avec une sensibilité de 0,58 et une spécificité de 0,52. La valeur de prévalence réelle est 0,87 et de prévalence apparente de 0,57.

Dans les cas du « sous-groupe cp », le reflux apprécié n'était pas considéré significatif, parce qu'il a été entraîné par une réduction importante du calibre des axes saphéniens, qui a déterminé, à son tour, avec la suppression des flux de rentrée, l'interruption du shunt veino-veineux entre le réseau superficiel et les veines profondes, responsable de la surcharge hémodynamique et donc de la présence des varices (récidive infra-clinique).

On peut conclure que toutes les modifications morphologiques du groupe C peuvent être considérées comme signes prédictifs d'efficacité de la sclérose.

Au contraire, en absence de corrélation statistique entre les cas du groupe F et la réduction du calibre, aucune valeur prédictive ne peut être attribuée aux deux signes du groupe F :

3. Hyperéchogénicité discontinue à trame fragmentée, en distribution globale (Figure 5).

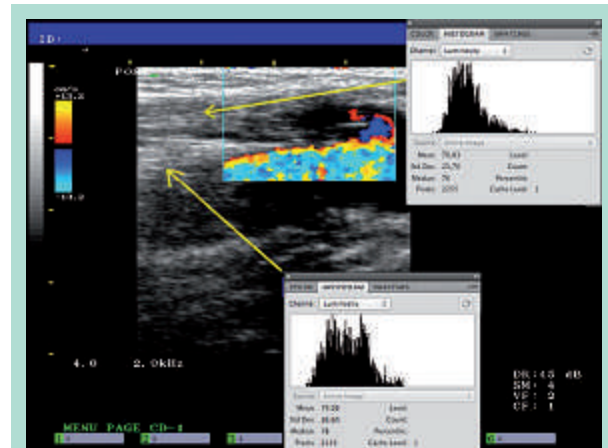


FIGURE 3 : Hyperéchogénicité à trame homogène et dense, étendue à toute la lumière veineuse d'une terminaison de GVS du sous-groupe Cg ; la densitométrie du sclérus mesurée numériquement par l'analyse de son histogramme (Média 78,8) est comparé à celle du tissu souscutané (Média 79).

4. Hyperéchogénicité discontinue à trame fragmentée, localisée à la périphérie de la lumière (Figure 6).

Une échogénicité luminale montrant une trame fragmentée et de densité plus basse que celle du groupe C ne peut pas être considérée un signe de fibrose stabilisée.

La densitométrie de cette sclérofibrose peut être mesurée par ordinateur.

La propriété acoustique de la fibrose est responsable de l'haute intensité d'échos réfléchis par une sclérose homogène bien stabilisée.

Sur l'écran de l'ordinateur, à l'amplitude minimale du signal échographique est associé le noir, à son amplitude maximum le blanc. La densitométrie du sclérus peut être mesurée, en comparant sa brillance à celle du tissu conjonctif, environnant de l'adventice veineuse. Nous proposons pour la mesure densitométrique la méthode suivante **Figure 7** [7] :

1. Acquisition de l'image écho par le logiciel Adobe Photoshop® et sélection du canal « luminosité », dans la fonction histogramme (**Figure 7 A**)
2. Calibration de la valeur 0 de l'histogramme en correspondance de la couleur noire, en sélectionnant un échantillon de lumière veineuse vide (**Figure 7 B**)
3. Sélection d'un échantillon de la densification échogène, ayant une dimension d'au moins 1000 pixels. De cette façon il est possible d'avoir accès aux différentes données statistiques, représentant numériquement la « clarté » échographique. (**Figure 7 C**)
4. Sélection d'un échantillon ayant la même dimension du précédent, dans le tissu conjonctif du péri-adventice. (**Figure 7 C**)

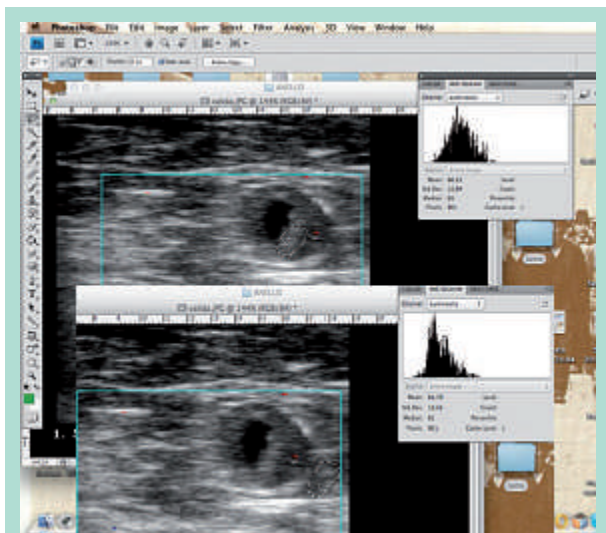


FIGURE 4 : Hyperéchogénéité à trame dense localisée, en image à boucle fermée, d'une terminaison de GVS du sous-groupe Cp. La mesure en coupe transversale de la densitométrie du sclérosé et de celle du tissu sous-cutané extra luminal montre des valeurs quasiment identiques.

5. Pour l'évaluation des données, nous considérons importants les paramètres suivants : la « moyenne » des valeurs de luminosité des pixels sélectionnés, la déviation standard ou « écart-type » qui désigne la plage de variation de ces valeurs, la « médiane » de la plage des valeurs et la rubrique « pixels » qui indique le nombre de pixels utilisés pour calculer l'histogramme (Figure 7 D).

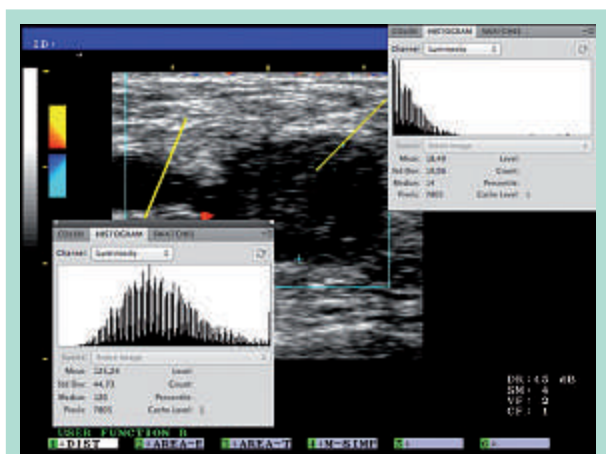


FIGURE 5 : Échogénéité diffuse à trame fragmentée et de densité inférieure (Média 18,5) à celle du tissu conjonctif périveineux (Média 125), relevé en un cas de récurrence, appartenant au sous-groupe Fg.

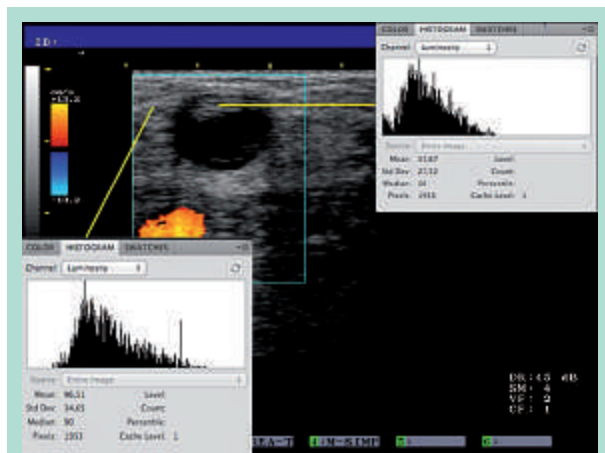


FIGURE 6 : Échogénéité avec la même densité de celle de la Fig. 5, mais localisée à la périphérie de la lumière d'une terminaison de GVS du sous-groupe Fp.

On peut considérer comme signe de succès sclérothérapeutique une densification hyperéchogène endoluminale, lors que l'évaluation numérique de son histogramme montre des valeurs très proches de celles d'un échantillon périveineux. Les histogrammes, des densifications échogènes, appartenant au groupe F et montrés par les Figures 5 et 6, montrent des valeurs plus basses que celles relevées au dehors de la veine.

Au contraire les histogrammes, des densifications échogènes, appartenant au groupe C, montrent des valeurs égales à celles relevées au dehors de la veine (Figures 3 et 4).

67,7 % des images échographiques, relevées dans le Groupe C, étaient associées à succès indépendamment de la distribution de l'hyperéchogénéité diffuse ou localisée en forme d'anneau.

Les densifications localisées au centre de la lumière en forme de cocarde, observées fréquemment aux contrôles échographiques des saphènes traitées par Laser ou RF [8], n'ont été relevées que dans quelques cas, toujours associés à récurrence, et caractérisés par une densification morcelée.

L'échogénéité induite par la fibrose chimique se localise en général à la périphérie de la lumière, tandis que l'hyperéchogénéité causée par la fibrose physique n'a aucune localisation spécifique, se situant indifféremment au centre et/ou à la périphérie du vaisseau.

Cette différence peut être expliquée par les différentes altérations anatomopathologiques induites par les deux méthodes.

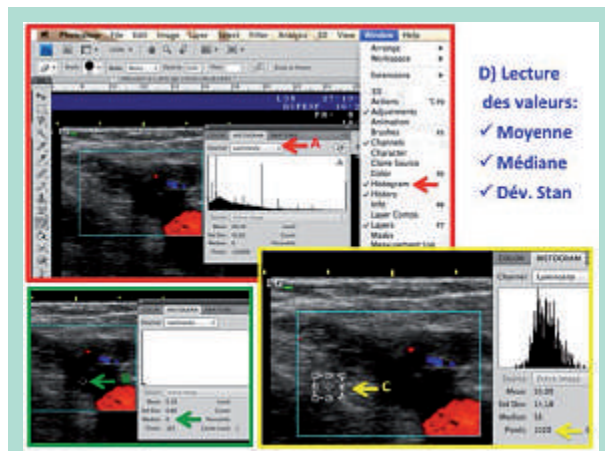


FIGURE 7 : Analyse numérique de l'échodensité : en jaune la sélection de l'échantillon, en rouge le point 1 et en vert le point 2 de la description.

La disparition par colliquation de la paroi veineuse caractérise le résultat du laser [10], tandis que la bonne sclérose entraîne une nécrose de la couche intima avec réaction phlogistique de la seule media, mais toujours en présence d'une couche adventice indemne [11].

Cette condition est représentée, au niveau échographique, par une fibrose de toute l'épaisseur de la paroi, beaucoup plus évidente à la périphérie qu'au centre de la lumière veineuse.

En ce qui concerne l'incompressibilité de la veine, je voudrais préciser que ce signe échographique revêt une grande importance, seulement dans les contrôles précoces, comme signe de valeur prédictive négative. Son absence est prédictive d'échec, mais sa présence ne peut pas détecter avec sécurité un succès.

L'incompressibilité, ayant une faible valeur pronostique, n'a été pas étudiée, en son évolution, par une rigoureuse étude statistique.

Cependant en notre expérience les contrôles, pratiqués à 6-8 mois après la sclérose, montrent que la disparition de l'incompressibilité est évidente au centre de la lumière, en cas de sclérose stabilisée ; tandis que, la réabsorption d'un thrombus, débute à sa périphérie, avec évidence d'une initiale disparition de l'incompressibilité, au niveau de la périphérie de la veine [12].

Au contraire la fibrose de la paroi, des troncs saphéniens sclérosés, a été bien étudiée en nos travaux.

La tunique moyenne de la paroi des axes saphéniens est visible à l'échographie comme un mince rail sur leur versant interne ; il est très large > 0,4 mm dans la pathologie variqueuse.

Ce rail dans la veine bien sclérosée est remplacé par un épaissement échogène, qui élimine le mince espace écho dépourvu interposé entre l'intima et l'adventice, avec disparition du signe échographique du « rail média-intima » (MSR-).

La réaction pariétale à la sclérose est optimale, lorsqu'elle entraîne par fibrose la tunique moyenne [12, 13].

Celle-ci prépare à la récurrence, lorsque cette tunique reste indemne (MSR+), avec conservation de tous les éléments élastiques et musculaires.

Donc on peut considérer l'incompressibilité de la veine et les hyperéchogénités, soit de la lumière soit de la paroi (MSR), comme les seuls signes de caractère morphologique, parce que la réduction du calibre de la veine peut être considérée, en pratique, comme expression de la condition hémodynamique du réseau veineux.

La réduction du calibre, en effet, donne une quantification fidèle de la puissance du reflux, plus que le signal Doppler.

La persistance du reflux, donc, peut être considérée une condition nécessaire mais non suffisante à un diagnostic d'échec de la sclérothérapie.

Conclusions

On peut conclure que les signes échographiques, pronostiques d'échec de la sclérothérapie des axes saphéniens sont :

1. *Au niveau hémodynamique* : la réduction du calibre de la crosse inférieure à 30 % du diamètre initial.
2. *Au niveau morphologique* : l'absence d'un épaissement échogène de la paroi et/ou d'une hyperéchogénité de la lumière, à trame homogène et de la même densité des tissus environnants le vaisseau.
3. *La compressibilité de la veine dans les contrôles précoces.*

Bibliographie

1. Schadeck M., Allaert F.A. Résultats à long terme de la sclérothérapie des saphènes internes. *Phlébologie* 1997, 50 n° 2 : 257-62.
2. Ferrara F. Failures of sclerotherapy of the great saphenous vein: clinical and subclinical recurrences *Acta Phlebol.* 2012 ; 13 : 1-2.
3. F. Ferrara. *Terapia sclerosante ed elastocompressiva delle flebotomie.* Piccin Padova 2009.
4. F. Ferrara., G. Ferrara. *Hemodynamic Compression Sclerotherapy (HCS) of Varicose Veins and Telangiectasias in Sclerotherapy Procedures, Potential Complications and Clinical Outcomes.* Nova Science Publishers. 2014 New York.
5. *European guidelines for sclerotherapy in chronic venous disorders.* *Phlebology / Venous Forum of the Royal Society of Medicine.* 2013.

6. Linee guida flebo-linfologica. SIF-SICVE 2016. Minerva Cardioangiol. 2016 Aug ; 64 (4 Suppl 2) : 1-80.
 7. Biasi GM., et al. Carotid plaque characterization using digital image processing and its potential in future studies of carotid endarterectomy and angioplasty. J Endovasc Surg 1998 ; 5 : 240-6.
 8. Spreafico G., et al. Laser saphenous ablations in more than 1,000 limbs with long-term duplex examination follow-up. Ann Vasc Surg 2011 ; 25 : 71-8.
 9. Chauzat B., Gillet G.L. Différents aspects échographiques de la GVS après traitement endoveineux thermique. Phlébologie 2015 ; 68,1.
 10. Quarto G., Amato B., Giani U., Benassai G., Gallinoro E., Apperti M., Furino E. Comparison of traditional surgery and laser treatment of incontinent great saphenous vein. Results of a meta-Analysis. Ann Ital Chir 2016 ; 87 : 61-7.
 11. Ferrara F. and Ferrara G. Sclero-Resistance, Sclero-Sensibility and Sclero-Sensitization : The Role of the Tunica Adventitia in Sclerotherapy, J Clinic Res Bioeth 2014 5 : 3.
 12. Quarto G., Genovese G., Apperti M., Amato B., Benassai G., Furino E. Is the fibrotic parietal thickening a reliable parameter for diagnosing asymptomatic deep vein thrombosis ? Ann It Chir, 2015, 86(5) : 427-31.
 13. Ferrara F., Bernbach HR. La sclérothérapie des varices récidives. Phlébologie 2005 ; 58 n° 2 : 147-15.
-