

Intérêt du marquage vasculaire par l'écho-Doppler et par laser infrarouge préalable aux injections d'acide hyaluronique en médecine esthétique.

Interest of a vascular echo-doppler mapping and of infrared laser vascular detection before hyaluronic acid injections in aesthetic medicine.

Emsallem J.

Résumé

Le spécialiste en médecine esthétique lors de l'injection d'acide hyaluronique doit avoir une formation d'échographie vasculaire et/ou doit faire appel à un confrère angiologue, lui-même formé à la médecine esthétique pour le marquage pré-injection.

L'injection d'acide hyaluronique à but esthétique notamment dans le visage devrait bénéficier au préalable:

- d'un marquage pré-injection,
- d'un repérage des veinules de surface avec un simple appareillage à infra-rouge, d'utilisation facile, pour éviter les hématomes disgracieux et douloureux,
- d'une cartographie écho-doppler vasculaire pour localiser les artères et les veines plus profondément situées, pouvant être transfixées ou comprimées par l'injection d'acide hyaluronique, ce qui doit permettre d'éviter la survenue de complications ischémiques voire nécrotiques.

L'apprentissage des moyens actuels de repérage vasculaire et la connaissance des modalités d'injections des acides hyaluroniques ouvrent des perspectives thérapeutiques importantes.

Mots-clés : injection d'acide hyaluronique, complications, vision infra-rouge, marquage pré-opératoire.

Summary

Specialist in aesthetic medicine when injecting hyaluronic acid, must have a vascular ultrasound training and/or must call upon a fellow angiologist, trained himself in aesthetic medicine for pre-injection marking.

The injection of hyaluronic acid with aesthetic purpose in particular in the face, should benefit in advance:

- *a pre-injection marking,*
- *a detection of the surface veinlets with a simple infrared apparatus, easy to use, to avoid unsightly and painful hematomas,*
- *a vascular echo-doppler mapping to locate the arteries and veins deeper located, which can be transfixed or compressed by the injection of hyaluronic acid, which should avoid the occurrence of ischemic or necrotic complications.*

The learning of the current means of vascular detection and the knowledge of the modalities of injections of the hyaluronic acids, open important therapeutic perspectives.

Keywords: Hyaluronic acid fillers Injection, complications, infrared vision, preoperative mapping,

Introduction

L'art du comblement en esthétique [1], nécessite des connaissances approfondies dans la maîtrise des produits et la connaissance de leurs effets « volumateurs » et « hydratateurs ».

De même, doivent être connus les structures anatomiques, les plans sous-cutanés superficiels, moyens et profonds, les masses graisseuses, les muscles et leurs insertions...

L'échographie-doppler vasculaire doit donc faire partie de cette connaissance.

Depuis plusieurs décennies sont reconnus les effets bénéfiques de l'acide hyaluronique, en raison de sa parfaite tolérance, de son pouvoir « hydratateur » spectaculaire, de sa biodisponibilité et de sa biodégradabilité.

Toutefois on ne peut que déplorer l'apparition de complications nécrotiques dues à une embolisation par effraction vasculaire ou par compression extrinsèque d'une injection trop rapide ou trop forte. Elles restent les principaux écueils de ce traitement.

Historique et intérêt des injections d'acide hyaluronique

Une des avancées les plus significatives dans les traitements de comblement au niveau des tissus mous est liée à la mise sur le marché en 1996 de l'acide hyaluronique ou hyluronan injectable. [2]

L'acide hyaluronique a été découvert en 1936, par K. Meyer & J.W. Palmer dans l'humeur vitrée de l'œil de bœuf (du grec *hyalos* = vitreux + *uronique* parce qu'il a d'abord été isolé de l'humeur vitrée et qu'il possède un haut taux d'acide uronique).

Il s'agit d'un acide mucopolysaccharidique capable de se combiner à l'eau, dans les tissus conjonctifs, pour donner une sorte de gelée. C'est un glycosaminoglycane.

Puis il fut isolé dans l'humeur vitrée de porc, de chat, dans le cordon ombilical humain, dans les liquides synoviaux de l'homme et du bœuf, dans la peau du porc, dans des cellules cancéreuses (mésenchéliome, synoviome, etc.), dans des microbes (streptocoques hémolytiques du groupe A et du groupe C), etc.

En revanche, cet acide fait défaut dans le sang, le liquide cérébro-spinal, les mucines nasales et gastriques [3].

Dans la substance fondamentale des tissus conjonctifs, l'acide hyaluronique est mélangé avec d'autres corps polysaccharidiques, en particulier avec l'acide chondroïtine-sulfurique.

Il peut être dépolymérisé sous l'action d'un enzyme : l'hyaluronidase.

Sous forme purifiée, il n'est pas antigénique [4].

Ses caractéristiques visco-élastiques, hygroscopiques et hydrophiliques, lui permettent une grande capacité de rétention d'eau : un gramme d'acide hyaluronique peut se lier à une grande quantité d'eau (1 000 g d'eau pour 1 g de polysaccharide)

L'acide hyaluronique est impliqué dans un grand nombre d'applications médicales actuelles. Celles qui nous intéressent dans cet article sont le « comblement » et la « volumétrie » en médecine esthétique.

En effet, il résulte de ces propriétés « volumatrices » d'être injecté localement dans le visage notamment, pour le traitement des affaissements et pertes graisseuses pathologiques ou dues à l'âge. Cette action de comblement le fait dénommer « filler ».

Par ailleurs, en vieillissant, les fibrilles du collagène dermique subissent une dégénérescence enzymatique, altérant la morphologie des fibroblastes et réduit leurs forces mécaniques, ce qui contraste avec la forme d'une peau jeune.

Or l'injection de ce « filler » induit la synthèse des fibroblastes, qui à son tour stimule la production de collagène de type I.

Ce qui ajoute à l'effet mécanique « volumateur » de l'acide hyaluronique des propriétés métaboliques « anti-âge » indéniables. [5, 6, 7]

Citons quelques autres applications dont les résultats positifs sont encourageants.

En effet par ses propriétés visco-élastiques exceptionnelles l'acide hyaluronique est utilisé depuis longtemps dans le traitement de l'arthrose et dans certaines pathologies du cartilage pour un effet de visco-suppléance.

- La synthèse de l'élastine et du collagène autour de la valve aortique a été augmentée à la suite de son ensemencement avec des cellules musculaires lisses.
- Sa photopolymérisation a également été utilisée pour mimer la réparation du tissu valvulaire cardiaque.
- L'effet cicatrisant de l'acide hyaluronique a été étudié dans un micro-environnement activant les fibroblastes, les cellules endothéliales et les kératinocytes dans la peau de l'homme âgé in vivo.
- Il favorise l'épithélialisation après brûlure. [8, 9]
- **Qualifiées d'« ingénierie cellulaire », leurs prolongements en phlébologie méritent d'être étudiés.**
- La découverte de cette molécule constitue donc une avancée majeure pour ses applications directes et indirectes à venir.

Intérêt du marquage vasculaire par l'écho-Doppler et par laser infrarouge préalable aux injections d'acide hyaluronique en médecine esthétique.

Les complications des injections d'acide hyaluronique

Il est à noter que les chiffres exacts des complications ischémiques (en particulier la nécrose des tissus mous) sont difficiles à connaître dans la littérature, de même que les risques visuels.

Or ils doivent être annoncés aux patients avant de recevoir une injection de « remplissage ».

L'incidence des occlusions vasculaires est rapportée pour être un peu moins de 3 à 9 /10.000 injections [10].

Les zones les plus touchées sont la glabella et la région nasale, mais également les lèvres, les sillons naso-géniens et les tempes.

Dans tous les cas, on observe une demande croissante mondiale du traitement par injection d'acide hyaluronique : le rapport annuel de l'ISAPS fait état d'une augmentation de 6,5 % du nombre de sujets traités entre 2014 (2 690 633) et 2015 (2 865 086) [11].

Le nombre d'accidents risque également de s'accroître... Nombreuses sont les publications qui traitent de ce sujet.

La prévention des complications

Ces publications conseillent d'éviter les complications ischémiques et pour y remédier de bien connaître :

- L'anatomie,
- Et les techniques de prévention des injections intra-artérielles accidentelles. Cependant aucune de ces techniques n'est à 100 % efficace :
- *L'utilisation des anesthésiques locaux avec épinéphrine entraînant une vasoconstriction avant l'injection, évitent le risque d'effraction artérielle, mais elle est contre-productive en cas de survenue ischémique.*
- *L'injection de petits volumes,*
- *L'utilisation de canules à bout mousse,*
- *L'aspiration avant l'injection,*
- *L'éviction des zones cicatricielles, qui sont des précautions indispensables à prendre.*
- *Certaines canules peuvent créer une effraction vasculaire, de manière similaire aux aiguilles, en particulier avec celles de petit calibre, ou lorsqu'elles sont utilisées dans les zones cicatricielles adhérentes aux vaisseaux.* [10]
- **Mais rares sont les publications qui prônent la pratique de l'écho-doppler en pré, per et post-injection.**

Intérêt de l'usage des cartographies écho-Doppler comparé aux données de l'anatomie classique

Lorsqu'on pratique une cartographie écho-Doppler artérioveineuse des membres inférieurs ou du visage, avec un marquage cutané, on constate l'inconstance voire l'invalidité de repères anatomiques des livres :

- l'asymétrie de ces trajets,
- les différences de profondeur,
- de diamètre.
- Il en est de même pour les trajets nerveux et leurs émergences dans les repères osseux : ils sont variables et fluctuants d'une personne à l'autre, d'une jambe à l'autre, d'une hémiface à l'autre. (**Figure 1**)

Si l'on rapporte à l'échelle d'un visage le trajet de l'artère faciale, celle d'un plan nous indiquant le chemin de Marseille à Paris, les différences approximatives par rapport aux repères classiques ou controlatéraux seraient de l'ordre de 100 km. On pourrait facilement passer par Lyon, mais aussi par Grenoble et se retrouver à Genève ! Il vaut mieux apprendre à se servir du GPS. Et le GPS c'est l'écho-doppler.

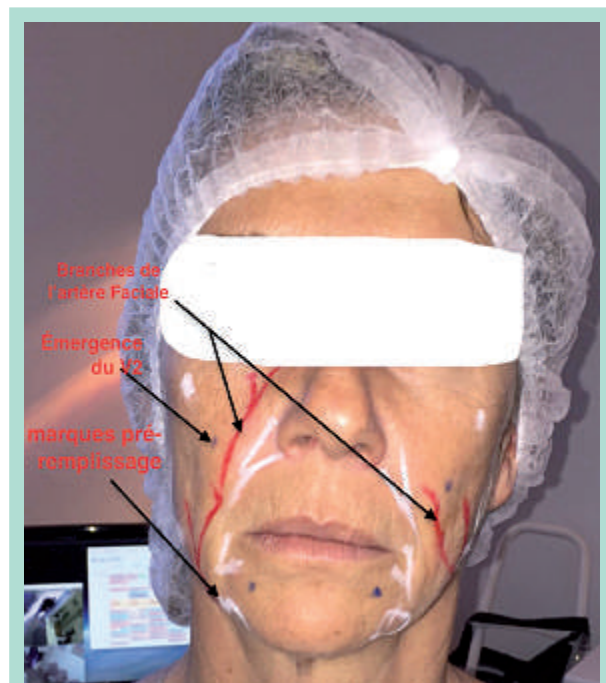

FIGURE 1 : La division de l'artère faciale au niveau de l'arcade mandibulaire se situe à des niveaux différents à droite et à gauche.

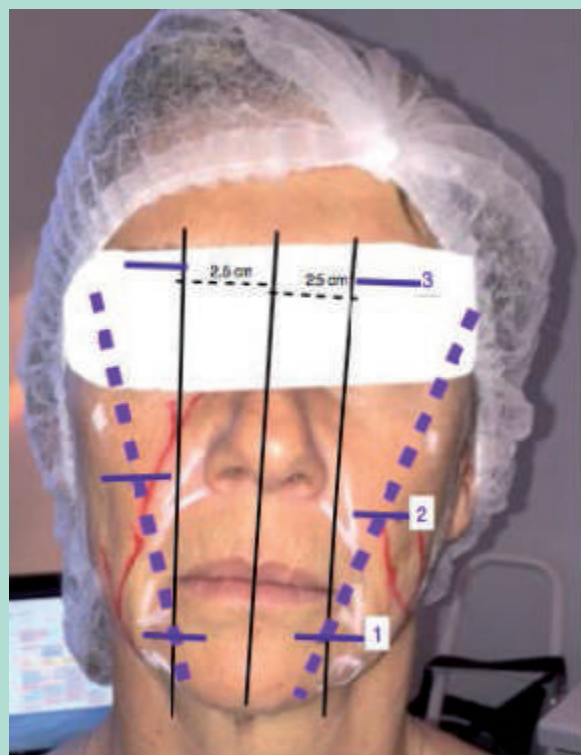


FIGURE 2 : La ligne sagittale censée relier le foramen des 3 nerfs trigémiques superficiels (nerf frontal, infra-orbitaire, mentonnier), située approximativement à 2,5 cm de la ligne médio-faciale (en noir plein), est loin d'être respectée : l'axe en pointillé violet reliant les foramens mentonniers (1) et sous-orbitaires (2 et 3), passe très en dehors de ce repère décrit dans beaucoup de livres [12].

À l'échographie, la rupture de la table osseuse, témoin du foramen infraorbitaire (émergence de la 2^e branche du trijumeau), et du foramen mentonnier (émergence de la 3^e branche du trijumeau), se situe elle aussi à des niveaux différents. (Figure 2)

Intérêt d'un système de visualisation infra-rouge externe simple

En outre, repérer des petites veines très superficielles avant injection, permet de limiter considérablement le nombre d'hématomes, avec un **système de visualisation infra-rouge externe simple** comme le « Projection Vein Finder VIVOLIGHT® 500S ».

Cette lampe est basée sur le principe suivant : l'hémoglobine a une plus grande absorption de la lumière infrarouge que les autres tissus environnants.

Avec une double longueur d'onde (940 nm & 850 nm), l'image de petites veines superficielles (jusqu'à prof. 1,5 mm) est projetée avec une bonne résolution (856 × 480 pixel) de manière synchrone directement sur la peau. (Figures 3, 4, 5, 6)



FIGURE 3 : Système de visualisation infra-rouge VIVOLIGHT® 500S.

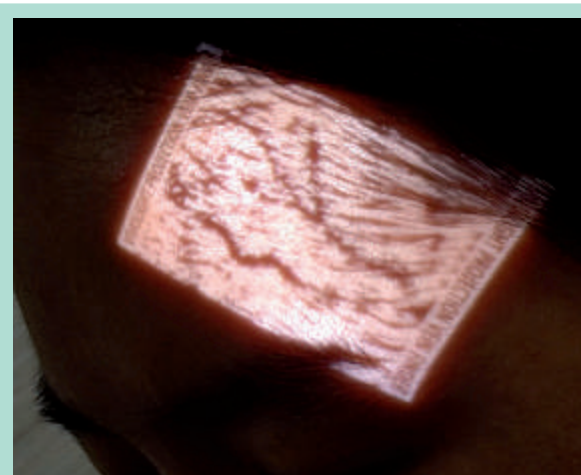


FIGURE 4 : Repérage des veines temporales.

Intérêt du marquage vasculaire par l'écho-Doppler et par laser infrarouge préalable aux injections d'acide hyaluronique en médecine esthétique.

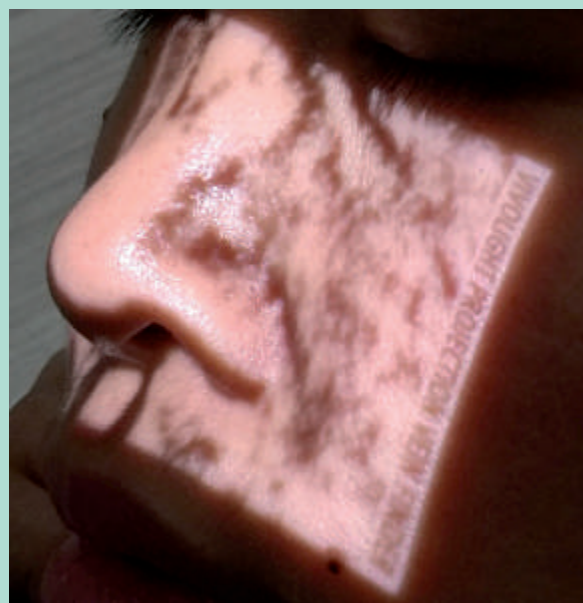


FIGURE 5 : Repérage des veines du sillon naso-génien, sous-orbitaires.



FIGURE 6 : Repérage des veines de l'angle mandibulaire.




FIGURE 7 : Résultats d'injection d'acide hyaluronique à la canule, sous écho-Doppler, ovale et pommettes. Photo de droite 15 minutes après les dernières injections.


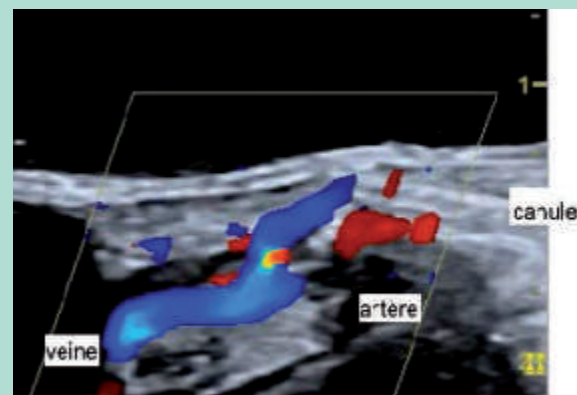
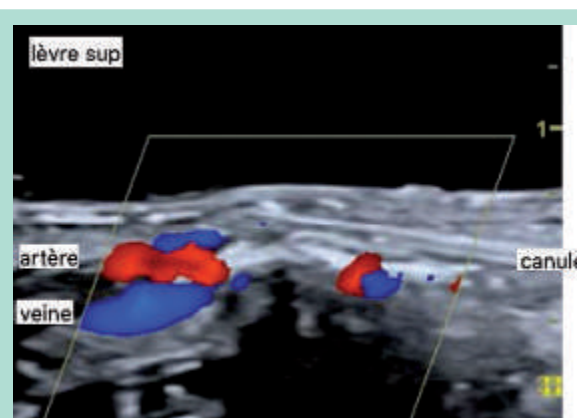


FIGURE 8 : Résultats d'injection d'acide hyaluronique à la canule, sous écho-Doppler, lèvres et sillons naso-géniens. Photo de droite 15 minutes après les dernières injections.

- D'où un aspect esthétique immédiat : **Figure 7**.
- Chez cette patiente (**Figure 8**) injection d'un acide hyaluronique peu volumateur dans les lèvres.
- La proximité des artères et veines, de calibres significatifs, et leur rapport étroit à la canule d'injection, est une évidence à l'écho-doppler (**Figures 9 et 10**).

Philippe Kestemont lors du congrès de l'IMCASS 2016, a montré que la canule ne transfixiait ni une artère, ni une veine [13].

Cette démonstration faite sur cadavre, nécessiterait d'être validée in vivo, sur tout type d'artère, de veine, en variant le diamètre de la canule, sa fabrication au bout plus ou moins mousse, la force de poussée d'introduction de la canule, etc.



FIGURES 9 ET 10 : Le repérage écho-doppler précis et l'utilisation de canule à bout mousse, permettent d'éviter les accidents vasculaires.

De plus, il reste la notion de compression vasculaire pouvant être théoriquement responsable d'hypo-débit ischémiant, probablement du à une vitesse d'injection trop élevée [13].

Enfin les caractéristiques de l'acide hyaluronique lui-même, et son caractère éventuellement agressif à la proximité d'un vaisseau, doivent être pris en compte.

La localisation des plans d'injection est indispensable afin de positionner correctement le bolus hyaluronique à son emplacement optimal :

- au contact des muscles sans effraction des aponévroses, pour un produit très « volumateur »,
- ou en surface sous le tégument, pour un produit plus fluide. (Figure 11)

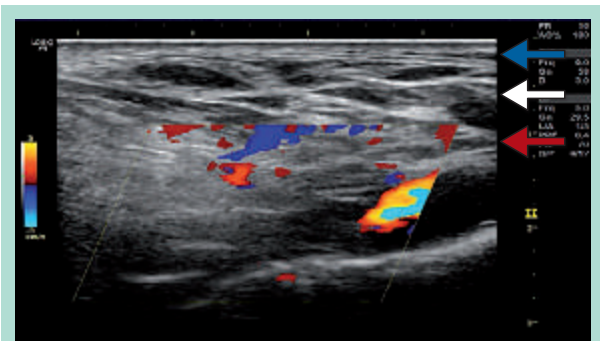


FIGURE 11 : Détermination des plans d'injection. Les plans superficiels (←), moyens (⇌) et profonds (↔) sont faciles à repérer en échographie.

Les techniques de repérage échodoppler restent peu aisées à mettre en œuvre au niveau du visage, par un opérateur seul, qui a besoin de ses 2 mains pour injecter et qui doit en plus de tenir la sonde d'échographie.

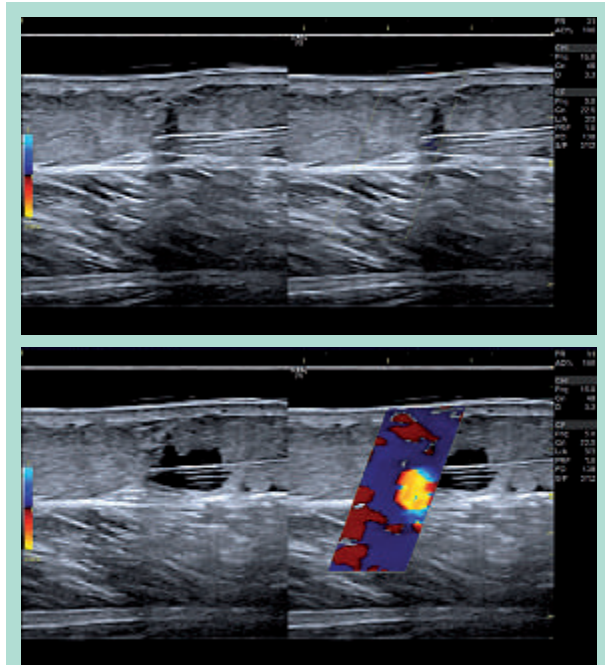
Cela nécessite un apprentissage et de mettre au point des procédures simplifiées avec un appareillage adapté (petites sondes, haute fréquence,...) permettant la répétition de ces gestes dans les conditions optimales.

Des améliorations sur l'ergonomie, les procédures et la vision 3D sont à l'étude.

Conclusion

Les moyens actuels de la phlébologie interventionnelle, déjà utilisés ou innovants, peuvent apporter aux techniques d'injection de produits « volumateurs » à base d'acide hyaluronique, de nombreux avantages : confort, sécurité, précision.

Des protocoles, en cours d'amélioration et des formations spécifiques doivent pouvoir être mises en œuvre par le plus grand nombre d'opérateurs. Ces techniques sont complémentaires, et constituent de nouveaux champs d'activités.



FIGURES 12 ET 13 : Le positionnement avant, pendant et après injection est un gage de sécurisation pour ne pas injecter un vaisseau et de bon résultat pour déterminer précisément le plan d'injection optimal.

Repérer les vaisseaux dangereux, les émergences de nerfs, mesurer des affaissements graisseux, l'épaisseur des parois cutanées, visualiser les différents plans d'injection... sont les gages de sécurité et d'optimisation de l'injection d'acide hyaluronique.

Inversement, la connaissance de la morpho-structure et des volumes, des stades de vieillissement tissulaires et cellulaires, des diverses qualités des acides hyaluroniques, sont des éléments à connaître pour répondre aux nécessités de l'injection.

Enfin des thérapeutiques faisant intervenir l'acide hyaluronique peuvent être envisagées pour des techniques à visée strictement phlébologique.

Références

1. Pons-Guiraud A., Bui P. L'art du comblement et de la volumétrie en esthétique. Dermatologie esthétique. Editions Arnette 2009.
2. Meyer K., Palmer JW. The polysaccharide of the vitreous humor. J Biol chem 1934 ; 107 : 629.
3. Delaunay A., Fasquelle R., Delaunay M. Les facteurs de diffusion. Revue scientifique 1947/07/01 (A85, FASC11, N3276) ; 1007-16.

Intérêt du marquage vasculaire par l'écho-Doppler et par laser infrarouge préalable aux injections d'acide hyaluronique en médecine esthétique.

4. Fakhari A., Berkland C. Applications and Emerging Trends of Hyaluronic Acid in Tissue Engineering, as a Dermal Filler, and in Osteoarthritis Treatment. *Acta Biomater.* 2013 ; 9 (7) : 7081-92.
5. Quan T., Wang F., Shao Y., Rittié L., Xia W., Orringer JS., Voorhees JJ., Fisher GJ. Enhancing structural support of the dermal microenvironment activates fibroblasts, endothelial cells, and keratinocytes in aged human skin in vivo. *J Invest Dermatol* 2013 ; 133 : 658-67.
6. Schäffler A., Büchler C. Concise Review: Adipose Tissue-Derived Stromal Cells—Basic and Clinical Implications for Novel Cell-Based Therapies. *Stem Cells* 2006, 25 : 818-27.
7. Sutherland IW. Biofilm exopolysaccharides: a strong and sticky framework. *Microbiology* 2001 ; 147 : 3-9.
8. Fratamico PM., Annous BA., Guenther NW. Biofilms in the Food and Beverage Industries- Woodhead Publishing Limited 2009 : 24-5.
9. Piccerelle P. Le vieillissement cutané: Protection et réparation. *Chimie Dermo-cosmétique et beauté* 2016.
10. Hwang CJ. Periorbital injectables : Understanding and avoiding complications. *J Cutan Aesthet Surg* 2016 ; 9 : 73-9.
11. Rapport annuel de la Société Internationale de Chirurgie Esthétique et Plastique 26 juillet 2016. *Globe Newswire. International Society of Aesthetic Plastic Surgery.* <http://www.prnewswire.fr/news-releases/la-societe-internationale-de-chirurgie-esthetique-et-plastique-publie-des-statistiques-sur-les-interventions-esthetiques-a-travers-le-monde-268875151.html>
12. Rouvière H., Delmas A. Anatomie humaine, descriptive topographique et fonctionnelle. Tome 1. Tête et cou. Masson 2002 : 161-168, 220-29.
13. Kestemont P., Ascher B. Minimally invasive cadaver workshop. Part 1: face anatomy to avoid vascular complications. Live streamed from Paris to both Tokyo and Taipei. *Aesthetic Surgery. IMCAS World Congress* 2016.