

# Traitement endovasculaire des lésions obstructives ilio-caves post-thrombotiques

Hartung O., Barthelemy P., Boufi M., Alimi Y.

## Résumé

La chirurgie a représenté pendant longtemps la seule possibilité thérapeutique interventionnelle des séquelles obstructives ilio-caves post-thrombotiques.

Les techniques endovasculaires développées plus récemment ont pris un essor considérable et permettent actuellement de traiter ces lésions de façon peu invasive par voie percutanée.

Le stenting est systématique et doit couvrir la totalité des lésions, y compris la veine fémorale commune si nécessaire.

Ce type de procédure a démontré sa sûreté et son efficacité et donne de bons résultats à long terme.

Actuellement le traitement endovasculaire est devenu la technique de référence du traitement des lésions obstructives ilio-caves.

**Mots clés :** Chirurgie veineuse profonde – Séquelles post-thrombotique – Stenting iliaque

## Summary

Surgery was for a long time the only interventional therapy used to treat post-thrombotic ilio-caval obstructive lesions. Since the emergence of endovascular techniques their use spread and to date they have demonstrated their ability to treat such lesions percutaneously.

Systematic use of stents is recommended and they must cover the whole length of disease vein including the common femoral vein if needed.

This treatment is a safe and efficient poorly invasive technique which provides good long term results. Nowadays it is considered as the method of choice for the treatment of ilio-caval obstructive lesions.

**Keywords:** deep veins, post-thrombotic disease, obstructive lesions, venous stenting

## Introduction

Les lésions obstructives veineuses représentent un déficit thérapeutique. Jusqu'aux années 90, leur prise en charge était assurée par le traitement médical, principalement la contention veineuse élastique.

Dans certains cas sélectionnés, un traitement chirurgical pouvait être proposé consistant en un pontage veineux ou prothétique, type intervention de Palma ou pontage axial en fonction de l'extension des lésions. Les résultats publiés rapportaient de courtes séries, portant rarement sur plus de 10 patients avec des taux de perméabilité variant entre 44% et 85% (1).

Le traitement endovasculaire par angioplastie et stenting des lésions obstructives ilio-caves a été rapporté pour la première fois en 1988 par Zollikofer (2). Il s'est depuis largement développé et est devenu à ce jour la technique de choix (3-5).

Les séquelles post-thrombotiques constituent assurément les lésions les plus complexes du fait de l'extension des lésions aussi bien en amont (veine fémorale commune) et en aval (veine cave inférieure). De plus elles présentent fréquemment la forme d'une occlusion complète.

## Rationnel : indications thérapeutiques

Le traitement endovasculaire ne peut être proposé qu'à des patients symptomatiques invalidés malgré un traitement médical bien conduit (contention veineuse élastique) et présentant des lésions obstructives ilio-caves avec ou sans atteinte de la veine fémorale commune, avec ou sans reflux associé.

Ces patients doivent avoir une espérance de vie supérieure à 5 ans et ne pas présenter de néoplasie ; la présence d'une thrombophilie ne représente pas une contre indication.

Service de Chirurgie Vasculaire, Centre Hospitalier Universitaire Nord, Marseille, France

Titre court : Stenting des lésions post-thrombotiques

Correspondance: Olivier Hartung, Service de Chirurgie Vasculaire, CHU Nord, Chemin des Bourrelly, 13915 Marseille Cedex 20, France.

Tel.: +33 4 91 96 87 04 Fax.: +33 4 91 96 83 70 E-mail: [olivier.hartung@ap-hm.fr](mailto:olivier.hartung@ap-hm.fr)

Accepté le 05/01/09

## Traitement endovasculaire des lésions obstructives ilio-caves post-thrombotiques

Ils peuvent présenter des lésions des membres inférieurs classifiées C2 à C6 selon la classification CEAP (6) et doivent être symptomatiques. L'interrogatoire doit rechercher une claudication veineuse et, chez la femme, un syndrome de congestion pelvienne (lié à la circulation collatérale pelvienne). Une circulation collatérale peut être mise en évidence, le plus souvent au niveau sus-pubien mais parfois aussi à la racine des cuisses et sur la paroi abdominale. Des varices vulvaires sont aussi parfois présentes.

Il n'y a pas de limite d'âge supérieure. Bien que des enfants aient été traités (7), il ne semble pas raisonnable de proposer un tel traitement avant la fin du développement du bassin, évalué par une radiographie de face (8). Ce type de traitement peut parfaitement être proposé à des femmes en âge de procréer à condition de leur expliquer qu'une grossesse ne doit pas être envisagée pendant la première année après l'intervention et que celle-ci nécessitera un suivi régulier et un traitement adapté (9).

La durée d'évolution depuis la thrombose veineuse profonde (TVP) n'est pas un facteur limitant (jusqu'à 39 ans dans notre expérience).

Par contre, le traitement n'est en général proposé qu'une fois que les lésions sont fixées sous traitement médical bien conduit, en général au moins 6 mois après la TVP initiale. Les antécédents de filtre cave et de clip cave ne constituent pas une contre-indication au traitement.

## Méthode

### Bilan pré-thérapeutique (10)

Un bilan de thrombophilie est systématiquement réalisé avant traitement chez ces patients présentant des antécédents de thrombose veineuse profonde. En effet, ses résultats peuvent orienter la durée du traitement anticoagulant postopératoire.

Un écho-Doppler couleur est pratiqué à l'aide d'un appareil Toshiba Applio XG sur des patients à jeun, après un régime sans résidus de 3 jours afin de faciliter l'exploration abdomino-pelvienne. Il comprend un examen des 2 membres inférieurs avec une sonde de 8 à 12 MHz examinant les axes superficiels et profonds à la recherche de reflux superficiel et/ou profond et de son extension ainsi que de séquelles obstructives. La veine fémorale commune sera particulièrement étudiée.

On y recherchera un retentissement du syndrome obstructif par comparaison des flux entre les 2 cotés et par l'évaluation de la fluctuation respiratoire. Par ailleurs, la

présence de lésions sévères à ce niveau nécessite non seulement leur traitement mais aussi une voie d'abord plus caudale (ponction écho-guidée de la veine fémorale voire poplitée).

De plus, l'écho-Doppler explorera la région abdomino-pelvienne avec une sonde de 3 à 5 MHz afin d'évaluer les veines iliaques et caves (perméabilité, extension des lésions, reflux dans la veine iliaque interne) ainsi que la circulation collatérale (veines lombaires ascendantes, varices pelviennes). Un « nutcracker syndrome » est systématiquement recherché.

L'angioscanner (ou l'angiographie par résonance magnétique) abdomino-pelvien est réalisé à un temps portal et un temps tardif. Il permet de confirmer les données de l'écho-Doppler ainsi que d'évaluer précisément la circulation collatérale et le lit d'aval (Figure 1A).

L'ilio-cavographie n'est plus réalisée en préopératoire mais est réalisée sous anesthésie locale en début de procédure.

Une consultation d'anesthésie est bien entendu indispensable.

### Technique interventionnelle (10)

L'intervention est réalisée en salle d'opération, en condition d'asepsie chirurgicale avec réalisation d'une antibio-prophylaxie. Cette salle doit être équipée d'un système d'angiographie numérisée, d'une table radio-transparente ainsi que d'un appareil d'écho-Doppler.

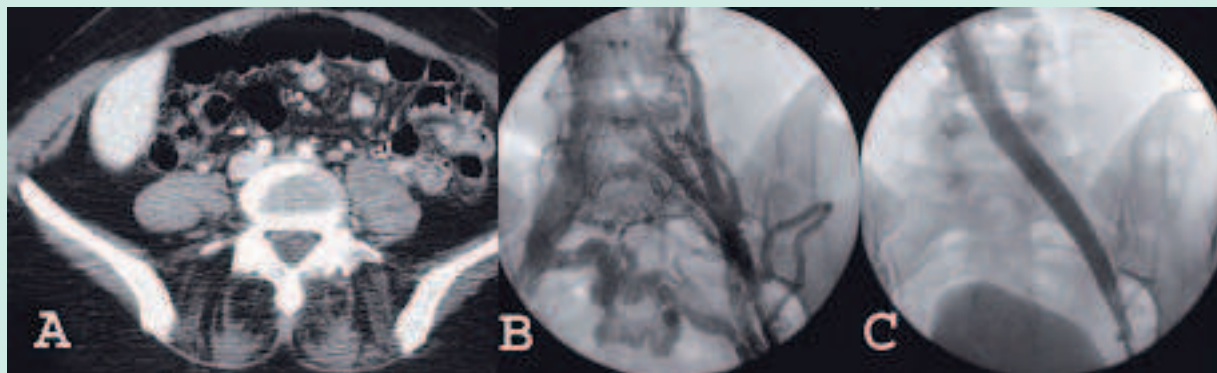
L'anesthésie locale n'est pas suffisante pour ce type de procédure du fait d'importantes douleurs lombaires au moment du déploiement du stent (10).

Une anesthésie locale plus sédation ou une anesthésie générale sera donc réalisée, le choix de l'une ou l'autre technique dépendant de la complexité des lésions, du patient et de l'équipe anesthésiste-chirurgien.

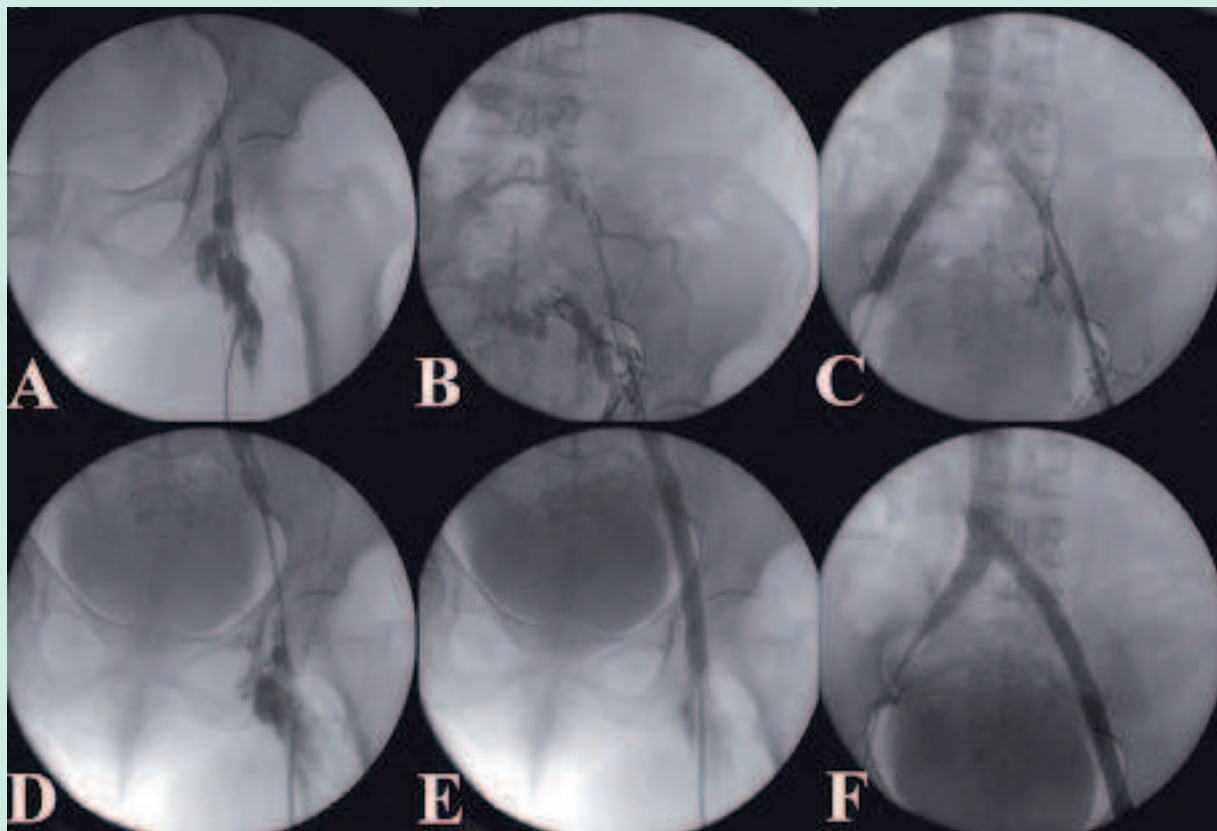
L'abord est généralement réalisé par voie percutanée par ponction écho-guidée (11) de la veine fémorale commune voire de la veine fémorale ou poplitée si les lésions s'étendent sous l'arcade crurale.

Une voie d'abord controlatérale doit toujours pouvoir être réalisée.

Après mise en place d'un introducteur 5F, une ilio-cavographie est pratiquée de face avec ou sans incidence de profil (10) afin de mettre en évidence les lésions obstructives et l'éventuelle présence d'une collatéralité, qu'elle soit transversale ou ascendante (Figure 1B et 2A).



**FIGURE 1 :** patiente présentant une occlusion iliaque primitive gauche après thrombose veineuse profonde survenue 2 ans auparavant  
A : angioscanner montrant une veine iliaque primitive gauche occluse  
B : ilio-cavographie peropératoire : thrombose veine iliaque primitive gauche avec circulation collatérale majeure transversale et ascendante  
C : contrôle après recanalisation et stenting



**FIGURE 2 :** Occlusion iliaque complète après thrombose veineuse profonde  
A : lésions de la veine fémorale commune et thrombose iliaque  
B : recanalisation iliaque externe  
C : résultat après recanalisation et dilatation par ballon de la totalité de l'axe iliaque  
D : résultat après stenting de la veine iliaque primitive nécessitant un stenting de la veine iliaque externe et de la veine fémorale commune  
E et F : résultat après stenting

Traitement endovasculaire des lésions obstructives ilio-caves post-thrombotiques

En cas d'occlusion, la recanalisation est réalisée (Figure 2B). Après héparinisation par voie générale et mise en place d'un introducteur 9F, la dilatation est effectuée par un ballon de 10 à 12 millimètres de diamètre (Figure 2C et 2D). Le stenting est réalisé à l'aide de stent(s) auto expansible(s) de type Wallstent de 14 à 16 mm de diamètre et de 60 mm long au moins comme préconisé dans la littérature (10-12) déployé(s) puis dilaté(s) à l'aide d'un ballon de 15 mm. Au niveau de la confluence ilio-cave le stent doit délibérément être mis en place jusque dans la veine cave inférieure (Figure 1C et 2F) (10, 13). Le traitement peut être étendu à la veine cave inférieure et aux veines iliaques externes et fémorales communes selon le siège et l'extension des lésions nécessitant parfois plusieurs stents (Figure 2E et 2F).

A la fin de la procédure, une contention veineuse élastique est mise en place et un traitement anticoagulant par HBPM est institué. Le patient doit se lever et marcher dès le soir de l'intervention et un traitement anticoagulant par anti-vitamine K est instauré.

Suivi

Un suivi clinique et écho-Doppler est réalisé à 1 mois, 3 mois, 6 mois et 12mois puis annuellement. En cas d'anomalie à l'écho-Doppler ou de récurrence symptomatique une ilio-cavographie est pratiquée afin de rechercher une éventuelle resténose. Le traitement anticoagulant au long cours est interrompu au bout d'un an en l'absence de complication et de thrombophilie majeure.

Matériel d'étude

Nous avons admis, de Janvier 1996 à Octobre 2008, dans le service de chirurgie vasculaire de l'Hôpital Nord de Marseille, 95 patients pour traitement de lésions obstructives ilio-caves non malignes invalidantes. Parmi eux, 36 ont été pris en charge pour des lésions post thrombotiques ; leurs caractéristiques cliniques sont rapportées et les lésions sont détaillées dans le tableau 1.

Les interventions ont été pratiquées sous anesthésie générale 20 fois et locale plus sédation dans 16 cas. L'abord était percutané dans 34 cas (94%) ; dans 2 cas un abord chirurgical a été nécessaire pour procédure associée. Le taux de succès technique était de 83% du fait de 3 échecs de recanalisation, tous survenus chez des patients présentant une thrombose étendue à la veine fémorale commune. Une plaie de l'artère fémorale superficielle a été traitée avec succès par mise en place percutanée d'une endoprothèse couverte Viabahn® (8).

La durée médiane d'hospitalisation a été de 2 jours (1-12 jours). Dans les 30 jours suivant l'intervention, 2 thromboses des veines stentées sont survenues dont une qui a pu être récupérée après thrombectomie veineuse. Les taux de perméabilité primaire et secondaire à 1 mois étaient respectivement de 93.9% et 96.9%.

Au terme d'un suivi médian de 26 mois (1-121 mois), 2 autres thromboses sont survenues à respectivement 1,5 mois (traitée par thrombectomie veineuse) et 3,5 mois (traitée médicalement). Par ailleurs, 2 resténoses ont nécessité un stenting itératif ; chez un patient, cette resténose a récidivé à plusieurs reprises en 2 mois nécessitant la réalisation d'un pontage veineux interfémoral (intervention de Palma). Le score d'invalidité clinique (VCSS) (14) médian à la fin du suivi était de 1 (extrêmes 0-3). Il est à noter que tous les ulcères veineux ont cicatrisé. Les taux de perméabilité primaire et secondaire à 60 mois étaient respectivement de 80% et 89%.

Discussion

Les techniques endovasculaires sont devenues le traitement de première intention des lésions obstructives ilio-caves que ce soit pour les lésions chroniques (8, 12, 15) ou dans le cadre du traitement interventionnel des thromboses veines profondes (16, 17). La chirurgie ne conserve actuellement une place que dans les cas d'échec technique ou d'échec secondaire après stenting (12).

Patients	36	VDS médian (Réf. 13)	3 (2-3)
Femmes	28 (77%)	VCSS médian (Réf. 13)	10 (8-25)
Age médian	50 ans (16-79)	Claudication veineuse	25 (69%)
Délai médian depuis TVP	48 mois (3-468)	Syndrome de congestion pelvienne	5 (13%)
Classification CEAP		Thrombophilie	11 (30%)
C3	27	Lésions	
C4	4	Thrombose	27 (75%)
C5	1	Bi-ilio-cave	2 (5%)
C6	4	Veine fémorale commune	21 (58%)

TABLEAU 1 : caractéristiques des patients traités

Différents éléments sont par contre à discuter :

- *Il n'existe pas actuellement d'examen paraclinique permettant d'affirmer le caractère significatif sur le plan hémodynamique d'une sténose veineuse (12).* En effet, que ce soit la pléthysmographie ou les prises de pression, ces examens ne peuvent que montrer la présence d'une obstruction sans préjuger de son caractère significatif. De plus un test négatif n'élimine pas la présence d'une obstruction.

*Nous nous basons donc essentiellement sur les données de l'écho-doppler, d'un scanner et de l'ilio-cavographie.*

Neglen préconise la réalisation d'une *échographie endovasculaire (IVUS)* qui permet de parfaitement visualiser les lésions, leur degré de sténose et leur extension (18). Il s'agit par contre d'un examen onéreux utilisant une sonde à usage unique.

- *Le stenting doit être réalisé de principe (10, 12) à l'aide de stents auto-expansibles, le Wallstent étant reconnu comme étant le stent de référence (10, 19).* En effet les stents expansibles sur ballon peuvent être soumis à des contraintes mécaniques et être écrasés surtout lors d'une grossesse (20). Ces stents doivent impérativement couvrir l'origine de la veine iliaque primitive droite en cas d'atteinte iliaque primitive gauche (10, 13).

- *Le traitement postopératoire reste très discuté.*

Neglen et Raju préconisent l'utilisation d'antiagrégants plaquettaires (11). Cette attitude est discutable car il n'a jamais été démontré que ce type de traitement ait une efficacité dans le système veineux. Nous préférons de ce fait placer les patients traités pour lésions post-thrombotiques sous traitement anticoagulant oral au long cours pour au moins 12 mois. Les patients traités pour lésions obstructives primitives, c'est à dire principalement les patients présentant un syndrome de Cockett, sont traités par héparine de bas poids moléculaire pendant 15 jours et par antiagrégants pour au moins un an (8).

Le **tableau 2** compare nos résultats à ceux des 2 autres séries importantes publiées dans la littérature (15, 21). Il est à noter que la série de Knipp (15) comprend 50% de patients traités pour des lésions aiguës.

Ces différents travaux montrent que les résultats à long terme sont très satisfaisant et certainement meilleurs que ceux qui auraient pu être obtenus par une technique chirurgicale conventionnelle.

## Conclusion

Le traitement endovasculaire par stenting représente une technique peu invasive, sûre et efficace pour traiter les lésions obstructives ilio-caves avec des résultats stables dans le temps.

Selon la réunion de consensus du 5th Pacific Vascular Symposium (12), il est devenu la technique de référence, ne laissant à la chirurgie que les échecs primaires ou secondaires.

## Références

- Nicolaides A.N., Allegra C., Bergan J., Bradbury A., Cairols M., Carpentier P., Comerota A., Delis C., Eklöf B., Fassiadis N., Georgiou N., Geroulakos G., Hffman U., Jantet G., Jawien A., Kakkos S., Kalodiki E., Labropoulos N., Neglen P., Pappas P., Partsch H., Perrin M., Rabe E., Ramelet A.A., Vayssairat M. Management of chronic venous disorders of the lower limbs guidelines according to scientific evidence. *Int Angiol* 2008 ; 27 : 1-59.
- Zollikofer C.L., Largiader I., Bruhlmann W.F., Uhlschmid G.K., Marty AH. Endovascular stenting of veins and grafts: preliminary clinical experience. *Radiology* 1988 ; 167 : 707-12.
- Hartung O., Otero A., Boufi M., Decaridi G., Barthelemy P., Juhan C., Alimi Y. Midterm results of endovascular treatment for symptomatic chronic nonmalignant ilio caval venous occlusive disease. *J Vasc Surg* 2005 ; 42 : 1138-44.
- Neglen P., Raju S. In-stent recurrent stenosis in stents placed in the lower extremity venous outflow tract. *J Vasc Surg* 2004 ; 39 : 181-8.
- Meissner M.H., Eklöf B., Coleridge Smith P., Dalsing M.C., DePalma R.G., Gloviczki P., Moneta G., Neglen P., O'Donnell T., Partsch H., Raju S. Secondary chronic venous disorders. *J Vasc Surg* 2007 ; 46 : 68S-83S.

	N	% thrombose	Succès technique	PI 12M	PI tardive	PII tardive
Knipp	58			74%	38% à 60M	73% à 60M
Neglen	464	13%			57% à 72M	86% à 72M
Hartung	36	75%	83%	89%	80% à 60M	89% à 60M

**TABLEAU 2 :** données de la littérature

6. Eklöf B., Rutherford R.B., Bergan J.J., Carpentier P.H., Gloviczki P., Kistner R.L., Meissner M.H., Moneta G.L., Myers K., Padberg F.T., Perrin M., Ruckley C.V., Coleridge Smith P., Wakefield T.W. for the American Venous Forum International Ad Hoc Committee for Revision of the CEAP classification. Revision of the CEAP classification for chronic venous disorders : consensus statement. *J Vasc Surg* 2004 ; 40 : 1248-52.
7. Oguzkurt L., Tercan F., Sener M. Successful endovascular treatment of iliac vein compression (May-Thurner) syndrome in a pediatric patient. *Cardiovasc Intervent Radiol* 2006 ; 29 : 446-9.
8. Hartung O., Robitail S., Barthelemy P., Arnoux D., Boufi M., Alimi Y. Endovascular Management of Chronic Disabling Ilio-caval Obstructive Lesions: Long Term Results. *Eur J Vasc Endovasc Surg* ; under review.
9. Hartung O., Barthelemy P., Arnoux D., Boufi M., Alimi Y. Management of pregnancy in women with previous left ilio-caval stenting. *J Vasc Surg* ; under press.
10. Hartung O., Otero A., Boufi M., Decaridi G., Barthelemy P., Juhan C., Alimi Y. Mid-term results of endovascular treatment for symptomatic chronic nonmalignant ilio-caval venous occlusive disease. *J Vasc Surg* 2005 ; 42 : 1138-44.
11. Raju S., Owen S., Neglen P. The clinical impact of iliac venous stents in the management of chronic venous insufficiency. *J Vasc Surg* 2002 ; 35 : 8-15.
12. Neglen P., Raju S. Balloon dilation and placement of venous stent of chronic iliac vein obstruction: technical aspects and early clinical outcome. *J Endovasc Ther* 2000;7:79-91.
13. Rutherford R.B., Padberg F.T., Comerota A.J., Kistner R.L., Meissner M.H., Moneta G.L. Venous severity scoring. *J Vasc Surg* 2000;31:1307-12.
14. Neglen P., Hollis K.C., Olivier J., Raju S. Stenting of the venous outflow in chronic venous disease: Long-term stent-related outcome, clinical, and hemodynamic result. *J Vasc Surg* 2007 ; 46 : 979-90.
15. Hartung O., Benmiloud F., Barthelemy P., Dubuc M., Boufi M., Alimi Y. Late results of surgical venous thrombectomy with ilio-caval stenting. *J Vasc Surg* 2008 ; 47 : 381-7.
16. Mewissen M.W., Seabrook G.R., Meissner M.H., Cynamon J., Labropoulos N., Houghton S.H. Catheter-directed thrombolysis for lower extremity deep venous thrombosis: report of a national multicenter registry. *Radiology* 1999;211:39-49.
17. Neglen P., Raju S. Intravascular ultrasound scan evaluation of the obstructed vein. *J Vasc Surg* 2002 ; 35 : 694-700.
18. Neglen P., Tackett T.P. Jr, Raju S. Venous stenting across the inguinal ligament. *J Vasc Surg* 2008 ; 48 : 1255-61.
19. Juhan C., Hartung O., Alimi Y., Barthelemy P., Valerio N., Portier F. Treatment of nonmalignant obstructive ilio-caval lesions by stent placement: mid-term results. *Ann Vasc Surg* 2001 ; 15 : 227-32.
20. Knipp B.S., Ferguson E., Williams D.M., Dasika N., Cwikiel W., Henke P.K., Wakefield T.W. Factors associated with outcome after interventional treatment of symptomatic iliac vein compression syndrome. *J Vasc Surg* 2007 ; 46 : 743-9.

**HANDBOOK OF VENOUS DISORDERS**  
**THIRD EDITION**  
**Guidelines of the American Venous Forum**

*Edited by Peter Gloviczki*

Aimed at both trainee and practising vascular surgeons, the Third Edition of **Handbook of Venous Disorders** continues to provide an all-encompassing and now, up-to-date guide on acute and chronic venous and lymphatic diseases and malformations.

Order your copy online today, visit  
[www.hoddereducation.com/HealthSciences](http://www.hoddereducation.com/HealthSciences)

