



La maladie de Behçet.

Behçet's disease.

Ben Ghorbel I., Belfeki N.

Résumé

La maladie de Behçet est une vascularite systémique inflammatoire chronique d'étiopathogénie partiellement élucidée.

Elle est caractérisée par une aphtose buccale récurrente qui s'associe de façon variable à une aphtose génitale, à des manifestations cutanées, des manifestations ophtalmologiques, neurologiques, vasculaires ou autres.

Cette maladie touche principalement les adultes jeunes et prédomine dans les populations du pourtour méditerranéen et d'Asie.

Le diagnostic positif est clinique, basé sur un ensemble de critères.

L'évolution se fait par des poussées imprévisibles et le pronostic est influencé par les atteintes oculaires, neurologiques et vasculaires.

Mots-clés: maladie de Behçet, vascularite chronique systémique inflammatoire.

Summary

Behçet's disease is a systemic chronic inflammatory vasculitis with unknown etiology.

It is typically characterized by oral and genital ulcers and variable manifestations affecting other organs, mainly skin, eye, nervous system, and vessels.

It affects mainly young males and has a geographical predilection. It is seen more frequently in the Mediterranean basin and the Far East.

The diagnosis of Behçet's disease is clinical and retained according to criteria for diagnosis.

Behçet's disease has unpredictable relapses and its prognosis is worsening by ocular, neurological, and vascular involvement.

Keywords: Behçet's disease, systemic chronic inflammatory vasculitis.

Introduction

La maladie de Behçet est une vascularite inflammatoire, systémique, chronique évoluant par poussées.



Elle a été décrite en 1937 par le dermatologue turque Hulusi Behçet et est caractérisée cliniquement par des aphtes buccaux et génitaux récidivants, de lésions cutanées évocatrices, d'arthrite, d'uvéites et de vascularites rétinienne, d'atteintes neurologiques centrales, de thromboses veineuses et de lésions intestinales.

Il n'existe aucun examen pathognomonique de la MB et le diagnostic se base sur des critères cliniques.

Étiopathogénie

L'étiopathogénie de la MB est partiellement élucidée.

Les manifestations cliniques peuvent être expliquées par la survenue d'anomalies de la réponse immunitaire innée et adaptative chez des individus génétiquement prédisposés.

À côté de l'haplotype HLA-B51, principal facteur de susceptibilité génétique, de nouveaux gènes de susceptibilité (IL-10, IL-23R, IL-12RB2) ont été identifiés.

Les principales cellules impliquées dans l'inflammation au cours de la MB sont les polynucléaires neutrophiles, les lymphocytes T CD4+ et les cellules cytotoxiques.

Il a été démontré un déséquilibre des lymphocytes T consistant en l'expansion des Th1 et Th17 et une diminution des lymphocytes T régulateurs.

Un agent infectieux bactérien pourrait déclencher la maladie par une réponse anormale des cellules T vis-à-vis des HSP (heat shock proteins) bactériennes provoquant secondairement, par réactivité croisée, la prolifération de cellules T auto-réactives vis-à-vis des HSP humaines.

La maladie de Behçet.

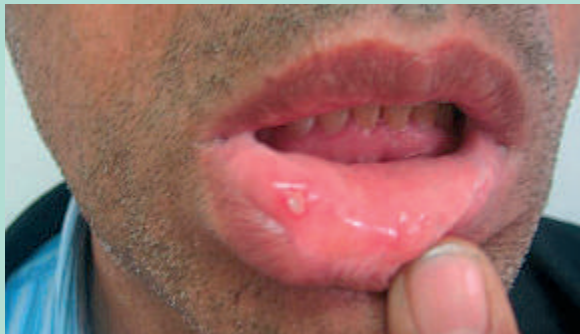

FIGURE 1 : *Aphthose buccale.*

Différents agents infectieux ont été étudiés et il en ressort que le *Streptococcus sanguis* serait l'agent pathogène le plus incriminé.

Les cytokines de type IL-17, IL-23 et IL-21 joueraient également un rôle déterminant.

Épidémiologie

Il existe une importante disparité de fréquence avec une prévalence de 20 à 420 sujets/100 000 habitants en Turquie, 2,1 à 19,5 dans les autres pays d'Asie, 1,5 à 15,9 en Europe du Sud et 0,3 à 4,9 en Europe du Nord.

Des données sur la MB en Amérique du Nord et Sud, aux Antilles et chez des sujets originaires d'Afrique subsaharienne suggèrent que la distribution géographique de la MB est plus large que celle circonscrite à la route de la soie.

La MB survient généralement entre 18 et 40 ans.

Les cas à début infantile sont de plus en plus fréquemment rapportés.

Après l'âge de 50 ans, la survenue d'une première poussée est exceptionnelle.

Le sex-ratio est à prédominance masculine pour les formes symptomatiques (7/10) mais s'annule, voire s'inverse dans des études épidémiologiques regroupant les formes peu symptomatiques.

Manifestations cutanéomuqueuses

Aphtes buccaux (Figure 1)

Ils sont mis en évidence pratiquement chez tous les patients à un moment donné de l'évolution et constituent en général un symptôme initial.

Il s'agit d'ulcérations à l'emporte-pièce, douloureuses, volontiers récidivantes, isolées ou multiples, pouvant siéger au niveau des muqueuses labiales et buccales, le palais, le dos de la langue.

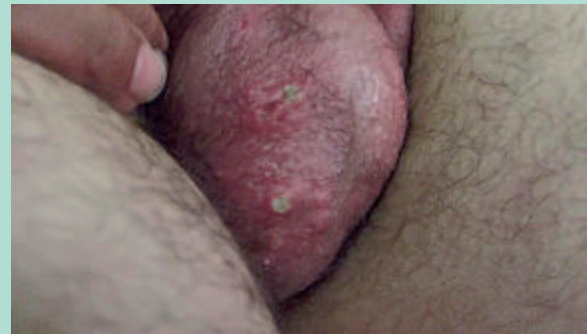

FIGURE 2 : *Aphthose génitale.*

La lésion typique est ronde, comportant un bord érythémateux bien délimité tapissé d'un enduit jaunâtre « beurre frais ».

La guérison se fait au bout de 5 à 10 jours en moyenne sans cicatrice.

Aphtes génitaux (Figure 2)

Ils peuvent constituer la manifestation inaugurale dans 8 % des cas de MB mais peuvent également manquer chez un tiers des malades.

Sémiologiquement, ils ressemblent aux diverses variétés d'aphtes buccaux.

Ils sont évocateurs du diagnostic et leur association aux aphtes buccaux constitue l'aphthose bipolaire.

Ils siègent sur le scrotum et la verge chez les hommes et sur la vulve ou le vagin chez les femmes.

Ils peuvent être disséminés et très douloureux, responsables d'une gêne fonctionnelle et en général plus étendus et plus profonds que les ulcères buccaux.

En laissant une cicatrice indélébile dans 50 % des cas après guérison, ils constituent un élément précieux pour le diagnostic rétrospectif.

Pseudo-folliculites (Figure 3)

Il s'agit de lésions pustuleuses amicrobiennes, non centrées par un poil, notées dans 60 % des cas.

L'évolution se fait vers l'apparition d'une croûte puis d'une ulcération qui va guérir sans laisser de cicatrice.

Elles siègent principalement sur le tronc, au niveau du visage, dos et membres inférieurs.

Hyper-réactivité cutanée

Elle est évocatrice de la maladie et se traduit par une lésion papuleuse ou papulo-pustuleuse survenant dans un délai de 24 à 48 h.

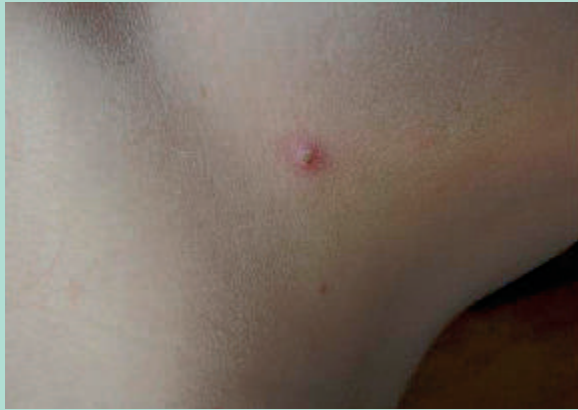

FIGURE 3 : Pseudo-folliculite du cou.

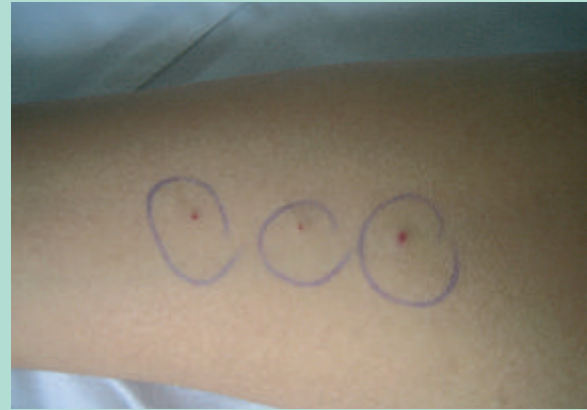

FIGURE 4 : Test pathergique positif.

Il s'agit d'une hyperréactivité cutanée aspécifique aux agressions de l'épithélium, survenant au niveau des points d'injection, des sites de perfusion, suite à des éraflures superficielles ou à des intradermoréactions.

Elle doit être recherchée aux points de prélèvement.

Elles sont plus fréquentes et intenses chez le sujet masculin.

Elle est présente au cours des poussées et des rechutes et est inhibée par le traitement corticoïde avec une tendance à la disparition spontanée.

Cette hypersensibilité est à l'origine du « pathergy test » ou « test pathergique » (**Figure 4**), qui est considéré comme positif lorsqu'une papule ou une pustule est obtenue 24 à 48 heures après la piqûre de la face antérieure de l'avant-bras par une aiguille de 21G.

Nodules dermo-hypodermiques

Des nodules ou des nouures sont observés dans 30 à 40 % des cas. Ils se traduisent généralement par 2 types de lésions :

- lésions ressemblant à un érythème noueux (**Figure 5**) de couleur rouge vif, pouvant être associées à des arthrites et disparaissant en quelques jours ;
- lésions de consistance dure, de coloration sombre rouge violacée, d'évolution torpide en quelques semaines, s'associant fréquemment à une phlébite superficielle

Aphtes cutanés

Beaucoup plus rares et siègent au niveau des plis axillaires et orteils.

Atteinte vasculaire

Elle est particulière car elle survient chez un sujet jeune, sans facteur de risque vasculaire associé.

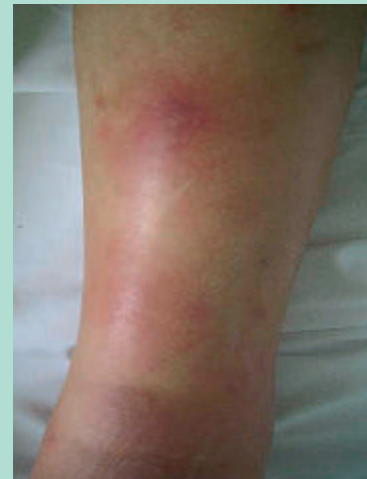

FIGURE 5 : Érythème noueux.

Elle survient une fois sur quatre la première année de l'évolution et tous les vaisseaux, quels qu'en soient leurs tailles et types, peuvent être touchés.

- **Les thromboses veineuses** regroupent 80 à 90 % des atteintes vasculaires et sont observées dans près de 30 % des cas.

Les thromboses veineuses superficielles sont fugaces et migratoires, retrouvées le plus souvent à l'interrogatoire.

Les thromboses veineuses profondes peuvent toucher tous les troncs veineux.

L'originalité tient au calibre des troncs touchés : ilio-fémoraux, territoire cave supérieur et/ou cave inférieur et à certaines localisations insolites : thrombose des veines sus-hépatiques, thromboses veineuses cérébrales.

Les thromboses veineuses, souvent récidivantes, sont parfois révélatrices ou tout au moins sont l'occasion de porter le diagnostic de MB.

La maladie de Behçet.

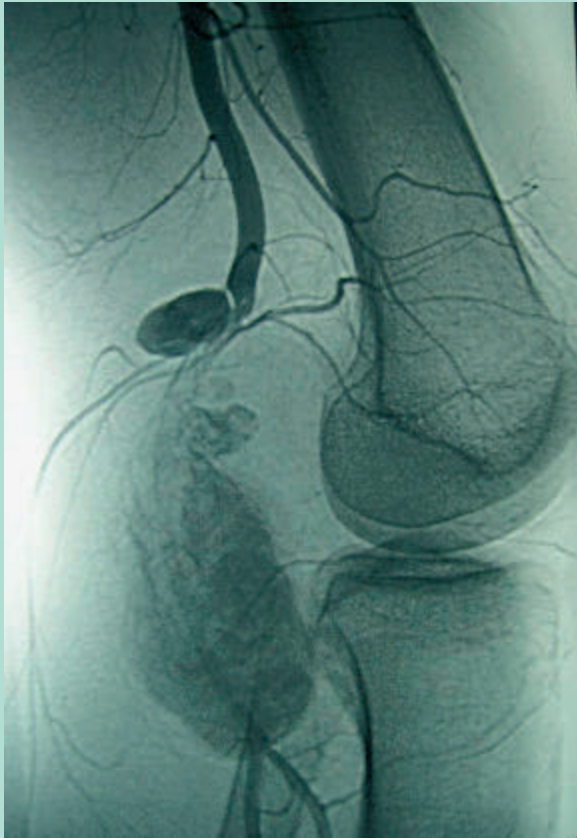

FIGURE 6 : Angio TDM des membres inférieurs montrant deux anévrismes poplités.

Elles sont d'évolution torpide, non inflammatoires et emboligènes dans 10 % des cas.

- **Les atteintes artérielles** sont observées dans 3 % à 5 % des cas selon les séries et peuvent engager le pronostic vital.

Ces lésions artérielles peuvent être à type de thromboses, de sténoses et/ou d'anévrismes. Elles sont diversement associées, pluri-focales et peuvent toucher tous les territoires avec une nette prédominance pour l'aorte abdominale et les artères pulmonaires.

La prédominance masculine est nette.

- **Les anévrismes (Figure 6)**, véritables « aphtes artériels », sont plus fréquents et de plus mauvais pronostic car ils exposent au risque de rupture du fait de leur survenue brutale et inopinée.

Le rôle direct du traumatisme est souligné, notamment en cas d'anévrisme au point de ponction artérielle pour artériographie, gaz du sang...

Les anévrismes des artères pulmonaires (AAP) sont le plus souvent diagnostiqués à l'occasion d'hémoptysies répétées et d'abondance moyenne.

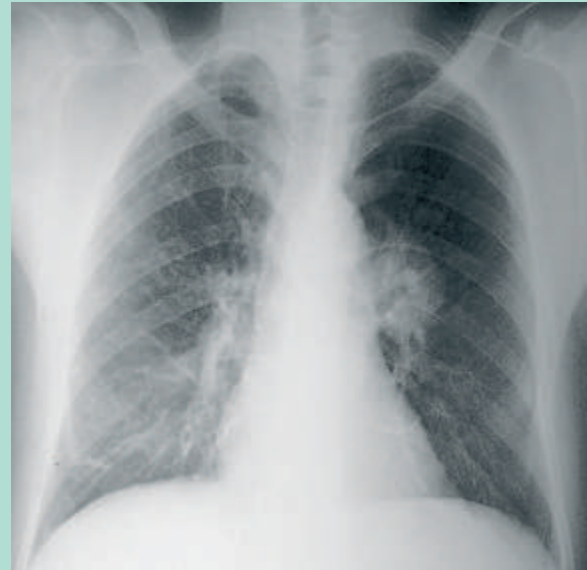

FIGURE 7 : Radio du thorax révélant un anévrisme pulmonaire.

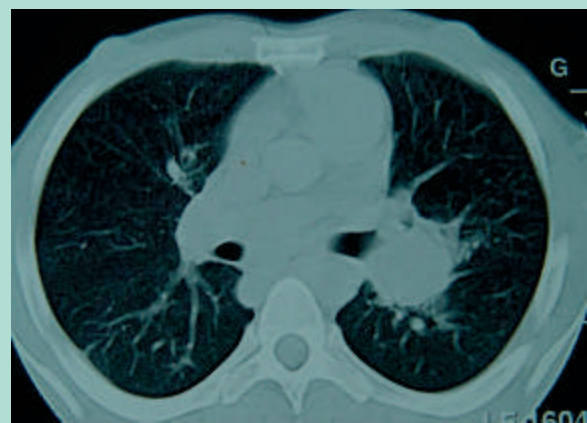


FIGURE 8 : TDM thoracique révélant des anévrismes pulmonaires.

La radiographie de thorax objective des opacités arrondies para hilaires, habituellement bilatérales ou des opacités distales (**Figure 7**).

L'angioscanner constitue la technique diagnostique de choix car il est capable de montrer les AAP complètement thrombosés et les micro-anévrismes distaux (**Figure 8**). Il permet de visualiser les anévrismes pulmonaires segmentaires sous la forme de dilatations pouvant être fusiformes ou sacculaires, centraux ou périphériques, solitaires ou multiples.

Les AAP sont habituellement multiples et bilatéraux, l'artère lobaire inférieure droite est la plus fréquemment atteinte, suivie par l'artère lobaire inférieure gauche puis des artères lobaires supérieures gauche et droite.

Manifestations oculaires

Elles s'observent dans 60 à 85 % des cas et viennent au 3^e rang par leur fréquence.

Elles conditionnent le pronostic fonctionnel car la bilatéralisation des lésions peut être rapide (2 ans en moyenne).

Les différentes tuniques de l'œil (chambres antérieure et/ou postérieure) peuvent être touchées.

Elles se caractérisent par des poussées récidivantes d'inflammation endo-oculaire associées à une destruction progressive du tissu rétinien.

- **L'uvéïte antérieure** peut être quiescente, découverte à l'examen à la lampe à fente, ou à l'inverse se manifester par une rougeur oculaire, des douleurs, photophobie et baisse de l'acuité visuelle.

Elle expose particulièrement à des complications à type de synéchies irido-cristalliniennes, d'hypertonie oculaire ou de glaucome.

- **L'uvéïte postérieure** est pratiquement constante en cas d'atteinte oculaire et est plus grave, mettant en jeu le pronostic fonctionnel. Son évolution est torpide, responsable d'une baisse de l'acuité visuelle sans rougeur oculaire.

- **Des vascularites occlusives et nécrosantes** associées à un Tyndall vitréen peuvent être observées.

Ces vascularites sont artérielles et veineuses avec des périphlébites tendant à l'obstruction tant des veines que des artères responsables des lésions de chorioretinite ischémique.

Le fond d'œil retrouve des lésions d'ischémie, de nécrose rétinienne ou des foyers de rétinites hémorragiques.

Elles conduisent à des complications majeures graves à type de cécité irréversible dans environ 20 % des cas par atteinte du segment postérieur responsable d'une atrophie rétinienne ou d'angiosclérose vasculaire.

Manifestations neurologiques

Elles sont observées dans 12 à 20 % des cas selon les séries.

Cette atteinte fait toute la gravité de la maladie du fait des séquelles fonctionnelles et reste encore une des causes de mortalité.

Elles peuvent relever de deux grands mécanismes.

- **L'atteinte macrovasculaire** comportant les thromboses des sinus duraux et les rares atteintes des artères à destinée cérébrale, ou bien l'atteinte parenchymateuse comportant les méningo-encéphalites, l'atteinte médullaire et les méningites aseptiques isolées.

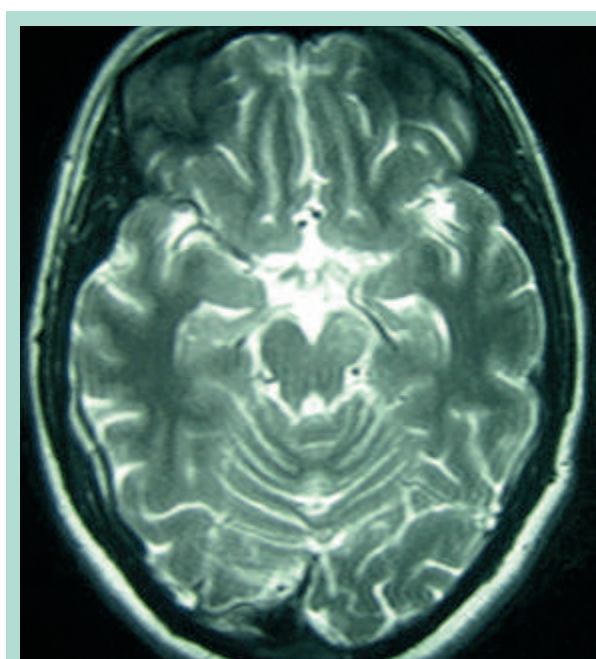


FIGURE 9 : Coupe axiale d'une IRM cérébrale montrant des hypersignaux du tronc cérébral.

- **Les atteintes périphériques** sont par contre exceptionnelles, se manifestant par une polynévrite des membres inférieurs ou une polyradiculonévrite.

L'atteinte du système nerveux central est diffuse avec toutefois une prédilection pour le tronc cérébral (**Figure 9**) et le diencéphale.

Les manifestations cliniques sont dominées par les céphalées (80 % des cas), les syndromes pyramidaux, de déficit moteur responsable d'hémiplégie, tétraplégie ou de paraplégie.

Une paralysie des nerfs crâniens surtout oculomoteurs (diplopie) ou de syndrome cérébelleux ou vestibulaire peuvent également s'observer.

En cas d'atteinte neurologique, la ponction lombaire met en évidence une méningite lymphocytaire dans la majorité des cas.

L'imagerie en résonance magnétique peut montrer des hypersignaux diffus très évocateurs, notamment lorsqu'ils siègent au niveau du tronc cérébral.

Les thromboses veineuses cérébrales (TVC) représentent 10 à 30 % des manifestations neurologiques observées dans la MB.

Le tableau clinique est celui d'une hypertension intracrânienne avec céphalées et œdème papillaire, parfois associée à une paralysie de la sixième paire crânienne, à un déficit focal (hémiplégie, hémi-anesthésie, paralysie faciale de type central, monoplégie d'un membre inférieur, hémiplégie à bascule) ou à des crises comitiales.

Toutes les veines peuvent être atteintes avec une certaine prédilection pour le sinus sagittal supérieur et les sinus transverses.

Le diagnostic de thrombophlébite cérébrale a bénéficié de l'apport de l'angiographie par résonance magnétique.

Les atteintes des artères à destinée cérébrale sont rares.

Il peut s'agir d'anévrismes et/ou thromboses qui peuvent être asymptomatiques ou responsables d'accidents vasculaires cérébraux par ischémie, hémorragie méningée ou intracérébrale.

Manifestations rhumatologiques

L'atteinte articulaire est observée dans 54 % des cas.

Elle est précoce, inaugurale dans 15 à 18 % des cas et peut précéder de plusieurs années les autres manifestations.

Il peut s'agir d'arthralgies et/ou d'oligoarthrites inflammatoires généralement fixes, siégeant aux articulations porteuses.

Une sacro-illite peut survenir, en particulier chez les patients avec un HLA-B 27, mais la probabilité d'avoir une sacro-iléite n'est pas augmentée par rapport à une population sans maladie de Behçet.

La ponction articulaire, effectuée dans la phase aiguë, peut mettre en évidence un liquide articulaire inflammatoire, riche en polynucléaires notamment.

L'atteinte musculaire est exceptionnelle, se manifestant par des myosites focales ou généralisées. Il a été rapporté dans la littérature une dizaine de cas de myosites focales ou généralisées.

Manifestations digestives

Les symptômes cliniques comportent les nausées et vomissements, la dyspepsie, les diarrhées et les douleurs abdominales.

Il existe une prédominance de l'entéro-Behçet dans les populations asiatiques, et particulièrement au Japon avec une prévalence à 30 %.

Radiologiquement, les images les plus fréquemment retrouvées sont des floculations anormales de la baryte, des épaissements des plis muqueux ainsi que des dilatations segmentaires de l'intestin grêle avec stase.

Il n'existe pas d'aspect endoscopique ni histologique spécifique.

On peut observer un aspect inflammatoire segmentaire et des ulcérations aphthoïdes touchant souvent l'iléon, le cæcum et le colon ascendant.

L'histologie retrouve fréquemment des lésions inflammatoires non spécifiques et jamais de granulome contrairement à la maladie de Crohn.

Atteinte rénale

Il s'agit d'une atteinte exceptionnelle. Il s'agissait d'une amylose rénale de type AA dans 69 cas, d'une glomérulonéphrite chez 51 patients, d'une maladie vasculaire rénale chez 35 patients (thrombose des veines/artères rénales) et une néphrite interstielle chez 4 patients.

Les néphropathies glomérulaires décrites étaient dominées par les glomérulopathies prolifératives avec croissants épithéliaux et les néphropathies glomérulaires à dépôts d'IgA.

Atteintes d'autres organes

Atteinte uro-génitale

L'épididymite est observée dans 20 % des cas et se manifeste par des douleurs testiculaires. Une vessie neurologique peut se rencontrer en rapport avec une atteinte médullaire alors qu'une dysfonction érectile est rapportée chez 2/3 des patients aux antécédents d'un neuro-Behçet.

Atteinte cardiaque

Il s'agit d'une atteinte exceptionnelle pouvant toucher les trois tuniques. Il a été rapporté des troubles de la conduction, des valvulopathies mais également exceptionnellement une fibrose endomyocardique avec des thrombi intracavitaires.

Atteinte pulmonaire

Elle consiste essentiellement en des infiltrats, avec ou sans pleurésie, accompagnés d'hémoptysies. Néanmoins, il convient d'éliminer une pathologie embolique, vasculaire pulmonaire ou une surinfection à germes opportunistes favorisée par les traitements avant de les imputer à la maladie.

Critères de classification et diagnostiques

En l'absence de marqueur biologique fiable, il n'existe pas de signes pathognomoniques ni de tests biologiques spécifiques, ou de signes histologiques permettant un diagnostic de certitude de la maladie de Behçet.

La MB est définie par des critères cliniques et le diagnostic repose seulement sur la présence d'éléments cliniques identifiés et regroupés chez un même patient.

Les critères de l'International Study Group for Behçet's disease élaborés en 1990 ont constitué le moyen le plus utilisé pour retenir le diagnostic.

Manifestation	Points
Manifestations oculaires récidivante	2
Aphthose buccale récidivante	2
Aphthose génitale	2
Atteinte cutanée (papule, pustule, érythème noueux, thrombophlébite)	1
Atteinte neurologique	1
Atteinte vasculaire (thromboses artérielles ou veineuses, anévrisme)	1
Test pathergique positif	1

TABLEAU 1 : International Criteria for Behçet's Disease. Diagnostic de la maladie de Behçet retenu lorsque le score total est supérieur ou égal à 4.

Dans cette classification, l'aphthose buccale est un critère diagnostique obligatoire ; elle doit être récurrente (au moins trois épisodes au cours des 12 derniers mois) et associée à deux autres critères.

L'International Team for the revision of the International Criteria a proposé un outil basé sur des scores.

Un score est attribué aux différentes manifestations : oculaires ; aphthose buccale et génitale ; atteinte cutanée ; atteinte neurologique et vasculaire.

Le diagnostic de la maladie de Behçet est retenu lorsque le score total est supérieur ou égal à 4 (**Tableau 1**).

Références

- Davatchi F., Sadeghi Abdollahi B., Chams-Davatchi C., Shahram F., Shams H., Nadji A., et al. The saga of diagnostic/ classification criteria in Behçet's disease. *Int. J. Rheum. Dis.* 2015 ; 18(6) : 594-605.
- Houman M.H., Bel Feki N. Pathophysiology of Behçet's disease. *Rev. Med. Interne* 2014 ; 35(2) : 90-6.
- Davatchi F., Chams-Davatchi C., Shams H., Nadji A., Faezi T., Akhlaghi M., et al. Adult Behçet's disease in Iran: analysis of 6075 patients. *Int. J. Rheum. Dis.* 2016 ; 19(1) : 95-103.
- Gürler A., Boyvat A., Tursen U. Clinical manifestations of Behçet's disease. An analysis of 2147 patients. *Yonsei Med. J.* 1997 ; 38 : 423-7.
- Alpsoy E., Donmez B., Onder M., Gunasti S., Usta A., Karıncaoglu Y., Kandi B., et al. Clinical features and natural course of Behçet's disease in 661 cases: a multicenter study. *Br. J. Dermatol.* 2007 ; 157 : 901-6.

- Tazi-Mezalek Z., Ammouri W., Maamar M. Vascular involvement in Behçet's disease. *Rev. Med. Interne* 2009 ; 30(S4) : S232-S7.
- Kerkeni N., Zaraq I., Ayachi J., El Euch D., Mokni M., Ben Osman A. Behçet's disease: A profile of mucocutaneous features. *Acta Dermatovenereol. Alp. Pannonica Adriat.* 2010 ; 19(2) : 11-5.
- Fei Y., Li X., Lin S., Song X., Wu Q., Zhu Y., et al. Major vascular involvement in Behçet's disease: a retrospective study of 796 patients. *Clin. Rheumatol.* 2013 ; 32(6) : 845-52.
- Li S. Analysis of 27 cases of large vascular lesions in 161 cases of Behçet's disease: clinical manifestations and treatment outcome. *Clin. Rheumatol.* 2014 ; 33(5) : 671-5.
- Seyahi E., Yurdakul S. Behçet's Syndrome and thrombosis. *Mediterr. J. Hematol. Infect. Dis.* 2011 ; 3(1) : e2011026.
- Ben Ghorbel I., Ennaifer R., Lamloum M., Khanfir M., Miled M., Houman M.H. Budd-Chiari syndrome associated with Behçet's disease. *Gastroenterol. Clin. Biol.* 2008 ; 32(3) : 316-20.
- Seyahi E., Melikoglu M., Akman C., Hamuryudan V., Ozer H., Hatemi G., et al. Pulmonary artery involvement and associated lung disease in Behçet disease: a series of 47 patients. *Medicine (Baltimore)* 2012 ; 91(1) : 35-48.
- Yazici Y., Yurdakul S., Yazici H. Behçet's syndrome. *Curr. Rheumatol. Rep.* 2010 ; 12(6) : 429-35.
- Zeghidi H., Saadoun D., Bodaghi B. Ocular manifestations in Behçet's disease. *Rev. Med. Interne* 2014 ; 35(2) : 97-102.
- Braham A., Lamloum M., Monia S.K., Ben Ghorbel I. Characteristics of neurological manifestations of Behçet's disease: a retrospective monocentric study in Tunisia. *Clin. Neurol. Neurosurg.* 2013 ; 115(10) : 2015-8.
- Skef W., Hamilton M.J., Arayssi T. Gastrointestinal Behçet's disease: a review. *World J. Gastroenterol.* 2015 ; 21(13) : 3801-12.
- Akpolat T., Dilek M., Aksu K., Keser G., Toprak O., Cirit M., et al. Renal Behçet's disease: an update. *Semin. Arthritis Rheum.* 2008 ; 38(3) : 241-8.
- International Study Group for Behçet's disease. Criteria for diagnosis of Behçet's disease. *Lancet* 1990 ; 335 : 1078-80.
- The International Criteria for Behçet's Disease (ICBD): a collaborative study of 27 countries on the sensitivity and specificity of the new criteria. International Team for the Revision of the International Criteria for Behçet's Disease (ITR-ICBD). *J. Eur. Acad. Dermatol. Venereol.* 2014 ; 28(3) : 338-47.