



Traitements curatifs des veines variqueuses : évaluation de nos propres résultats.

Curative treatment of varicose veins: evaluation of our own results.

Cornu-Thenard A.¹, Uhl J.F.², Carpentier P.H.³

Résumé

Après un traitement curatif des veines variqueuses, chirurgie, phlébectomie, sclérothérapie ou autre, juger soi-même de ses propres résultats semble facile.

Nous avons toujours l'impression d'avoir fait bien, le but recherché étant l'amélioration des symptômes et des signes, voire leur disparition.

L'évaluation de nos résultats peut se faire :

- par notre propre examen physique ;
- par d'autres personnes, médecins ou non ;
- par des moyens spécifiques, dessins, photographies ou explorations instrumentales ;
- enfin peut-être, par les procédés très sophistiqués de demain, tel le scan hélicoïdal, qui devraient mettre patient et intervenant sur un même pied d'égalité.

L'examen physique est subjectif pour une grande partie, mais il est objectif quand il est illustré de quelques mesures comme les dimensions d'une plaie ou d'une dilatation veineuse, appréciées par l'inspection-palpation-percussion. Dans tous les cas, un système quantitatif serait idéal pour permettre une comparaison avant-après la thérapeutique.

L'évaluation par le patient lui-même est essentielle à prendre en compte mais, faite par une tierce personne, elle offre un meilleur jugement.

L'évaluation par comparaison des schémas « post-op » à « pré-op » est d'un intérêt tout particulier car quiconque peut les interpréter. Cependant, pour un verdict plus juste, une appréciation ou mieux une quantification des éléments en marge de ces schémas, est nécessaire.

Mots-clés: évaluation physique, système quantitatif, écho-Doppler, phlébo-scanner.

Aide financière : aucune.

Summary

After a cure varicose veins, surgery, phlebectomy, sclerotherapy or other, judging oneself its own performance look easy.

We always seem to have done well, the goal being the improvement of symptoms and signs, even their disappearance.

The evaluation of our results can be:

- by our own physical examination;
- by other people, doctors or not;
- by specific means, drawings, photographs or instrumental explorations;
- finally, perhaps, by very sophisticated processes of tomorrow, such as the helicoidal scan, which should put patient and intervening on an equal footing.

Physical examination is subjective to a large part, but it is objective when it is shown several measures such as the size of a wound or venous dilation, appreciated by inspection, palpation, percussion.

In all cases, a quantitative system would be ideal for comparison before and after the therapy.

The assessment by the patient himself is essential to take into account but made by a third person, it offers a better judgment.

The assessment by comparing the patterns “post-op” to “pre-op” is of particular interest because anyone can interpret.

However, for a just verdict, an opinion or better quantification of elements margin these schemes is necessary.

Keywords: physical evaluation, quantitative system, Doppler, phlebo-scanner.

Financial support: none.

1. Hôpital Saint-Antoine, rue du Faubourg Saint-Antoine, 75012 Paris, France.

2. Unité de recherche URDI EA 4465, Université Paris Descartes, 45, rue des Saints-Pères, 75006 Paris, France.

3. Centre de recherche universitaire de La Léchère, BP2, 73261 Aigueblanche Cedex, France.

E-mail : andre.cornuthenard@wanadoo.fr

Traitements curatifs des veines variqueuses : évaluation de nos propres résultats.



FIGURE 1 : Contours de base pour une cartographie clinique.

Chaque membre inférieur est constitué de 7 étages, chaque étage étant borné par un niveau anatomique précis: le niveau [0] correspond au pli de l'aîne, le niveau [3] correspond au pli poplité, le [6] aux malléoles, le [1] à la jonction du 1/3 moyen et du 1/3 supérieur de la cuisse, etc.

Ainsi les segments [0-1], [1-2] et [2-3] correspondent-ils aux 3 étages de la cuisse: 1/3 supérieur, 1/3 moyen, 1/3 inférieur (ce système des 1/3 est utilisé mondialement en anatomie). On pourra parler ici de « latitude » ! Pour le système « longitude », se reporter à Phlébologie Annales Vasculaires 1986 ; 3 : 661-76. (A. Cornu-Thenard 1986).

Introduction

Une partie de la réunion de la SFP de décembre 2012 avait été réservée à l'ensemble des systèmes permettant d'évaluer, **chacun à sa façon**, ses propres résultats suite à sa thérapeutique curative des varices.

Chaque intervenant avait un thème qui lui était propre :

- « Pourquoi devons-nous traiter les varices ? »
- « Comment les patients jugent-ils les résultats de leur traitement sur le plan **symptomatique** ? »
- « L'opérateur peut-il juger lui même **cliniquement** ses propres résultats ? »
- « L'opérateur peut-il juger **instrumentalement** ses propres résultats ? »
- « Les **systèmes futuristes** permettraient-ils une meilleure évaluation ? »

Certains orateurs ont déjà publié leur document : **J.J. Guex** [1], **J.F. Auvert** [2] et **C. Hamel-Desnos** qui a fait la conclusion de cette session [3].

Juger soi-même de ses propres résultats semble facile et rapide : nous avons toujours l'impression d'avoir fait bien !

À l'inverse, il y a toujours une bonne raison pour expliquer un résultat « moyen » : bilan préopératoire incomplet, marquage incorrect, anatomie beaucoup plus complexe que prévue, etc. !



FIGURE 2 : Cartographie clinique.

Photo reprise de Phlébologie 1986 ; 3 : 661-76.

Homme de 50 ans, varices bilatérales d'un diamètre clinique maxi de 15 mm à droite.

Cette cartographie est:

1. Facilement lisible et compréhensible par quiconque.
2. Reproductible.
3. Servant de base de travail pour une explication simple et surtout pour une comparaison post-thérapeutique.

Afin d'obtenir l'amélioration des symptômes et des signes, voire leur disparition, il semble important de respecter quelques règles simples récemment précisées [3].

Répetons-les :

1. Avoir en main le bon **dossier médical**.
2. Préciser le **motif de consultation** [4].
3. Mettre en **confiance** le patient [5].
4. Commencer l'examen des membres inférieurs par la palpation des **pouls distaux**, puis palper et percuter les faces antérieures et postérieures, à la recherche de **dilatations veineuses**.
5. Consigner l'ensemble de ces résultats sur un **schéma de base**, comme celui proposé depuis longtemps (**Figure 1**) donnant ainsi une **cartographie clinique** préthérapeutique [6] (**Figure 2**).
6. Établir une conduite thérapeutique logique par des **explorations écho-Doppler**. Ces dernières vont préciser les éléments veineux atteints (les A et P de la CEAP) et les normaux.

Ces résultats sont en général dessinés sur la jambe et rapportés sur le schéma précédent (avec des couleurs différentes) voire sur un schéma différent mais les 2 se complétant [2, 6].

Ces précisions, quelque peu fastidieuses, permettront une explication simple et claire de l'état variqueux du patient **pour lui-même et son entourage**.

À qui peut-on faire confiance pour juger ?

Nous verrons successivement ce que le **patient** puis une **tierce personne**, peut faire, ce que la **photographie** et l'**autocritique** peuvent apporter.

Pour enfin terminer par l'apport des **schémas** et de l'**examen physique fait par le thérapeute**.

L'évaluation par le patient lui-même : à faire !

Dans notre pratique quotidienne, nos patients ne donnent leur appréciation « visuelle » sur les résultats des traitements entrepris qu'une fois ledit traitement effectué. Ceci implique qu'ils ont une vue assez précise de ce qui existait avant mais ce n'est que subjectif.

Une évaluation chiffrée de l'état **pré- puis post-thérapeutique** permettrait de préciser l'importance visuelle du mécontentement préthérapeutique puis de leur satisfaction post-thérapeutique et donc de minimiser les réflexions désagréables du style : « C'est plus moche qu'avant » ! [4, 5] **Pourquoi ne pas utiliser systématiquement la classique échelle de valeur de 0 à 10 connue de tous et facile d'utilisation ?**

Par une tierce personne : mieux !

La tierce personne, qui sert de témoin, est souvent utilisée dans les études scientifiques.

Une restriction : cette personne doit être neutre, ne pas connaître ni l'opérateur ni le patient et avoir vu l'état veineux de ce dernier, avant, puis après la thérapeutique [7]. C'est la règle dans toutes les études scientifiques. **Une note de 0 à 10 pourrait également lui être demandée : avant, puis après ?**

Par des photographies : très faciles à faire de nos jours !

La photographie, témoin précieux du passé, devrait être systématique, comme elle l'est dans de nombreux pays. La comparaison visuelle avant-après est souvent évidente et pourrait aider à une évaluation assez facile des résultats, tant par le patient que le praticien [8, 9, 10, 11, 12].

Depuis quelques années, certains d'entre nous reçoivent des CRO incluant deux photographies : l'une visualisant l'état variqueux sur la peau (bilan pré-op) et l'autre l'état veineux post-op (**Figure 3**). **Cette attitude très inhabituelle devrait être observée par tous les thérapeutes, quel que soit le traitement curatif !**

Par autocritique : en règle générale, l'opérateur est satisfait...

Mais ce n'est pas toujours l'avis du patient ! Cette différence s'explique par le ressenti de l'un qui n'est pas forcément le même que celui de l'autre...

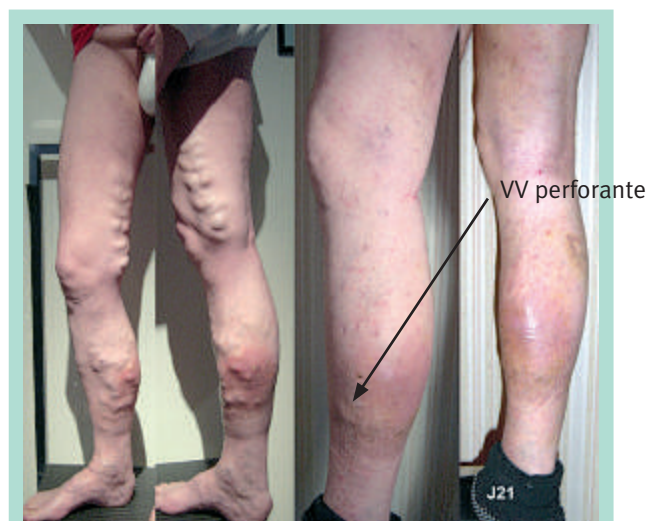

FIGURE 3 : CRO incluant les photo avant-après. Photo prise avant puis après: l'évidence est là !
Photo de J.F. Uhl.

Comment trouver un juste milieu et mettre tout le monde en accord ? Comment se remettre soi-même en question ? Un remède : la modestie, reconnaître ses erreurs...

Le remède : la discussion avec le futur opéré ou sclérothérapé. Très souvent, c'est une erreur de langage : varices et varicosités sont souvent confondues par les patients, les médecins, voire les phlébologues ! [1, 5, 7, 8, 9, 10, 13, 14]

Patient, tierce-personne, photographie, autocritique donnent des résultats très intéressants mais probablement guère fiables et peu reproductibles ! Les deux systèmes reposant sur les schémas et le diamètre maximum paraissent plus satisfaisants !

Évaluation par comparaison des schémas « pré- » et « post-op » : intéressant...

La cartographie **clinique** « préthérapeutique », qui indique clairement les désirs du patient, pourra être comparée à celle du « post-thérapeutique » (réalisée en présence de ce dernier). En général, la comparaison des deux schémas donne la solution [2, 3, 6, 14].

En cas de mécontentement ou de mauvais résultat, ils peuvent aider à comprendre ou au moins à servir d'explication.

Un des derniers systèmes incluant un chiffrage de l'ensemble des réseaux est le VTJP

Son fonctionnement est proposé dans un document antérieur [15]. Ainsi, le patient devrait voir « sa note » diminuée pour aboutir au mieux à une note voisine de zéro en fin de thérapie.

Traitements curatifs des veines variqueuses : évaluation de nos propres résultats.

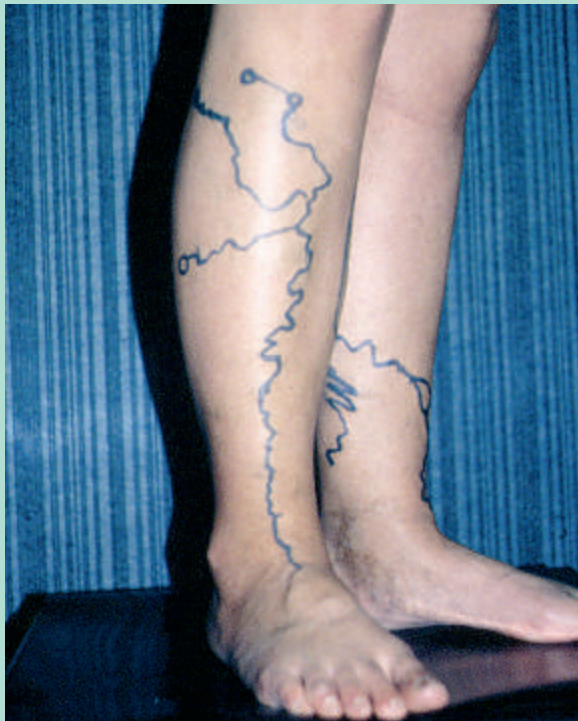

FIGURE 4 : Marquage cutané, ici présclérothérapie.

Marquer tout le réseau variqueux, patient debout, semble judicieux, et surtout indispensable. Les injections, même assistés par la sonde Doppler ou échographique n'étant pas toujours faciles à effectuer ! Il faut pouvoir retrouver facilement le réseau à injecter (ou à phlébectomiser) surtout s'il est tortueux et le patient en décubitus ! Il s'agit de petites varices non-saphènes (vNS) bilatérales tortueuses. Les troncs grande et petite saphènes sont indemnes et sans relation avec ces vNS (photo A. Cornu-Thenard).

En revanche, il semble compliqué, quel que soit le moyen, en particulier par écho-Doppler, d'aboutir à une évaluation « chiffrée » des résultats car il faudrait beaucoup de patience pour tout examiner et tout chiffrer.

Par l'examen « physique » lui-même : c'est le secret !

Dans tous les cas, le premier geste est le marquage du réseau variqueux à traiter. Il se fait par **inspection-palpation-percussion des faces des membres inférieurs**. Ce marquage dessiné directement sur la peau est le geste indispensable à effectuer avant tout traitement, il permet de viser « juste » et au mieux complètement (**Figure 4**).

L'évaluation de l'importance du réseau « à faire disparaître » pourrait être établie en utilisant le système VTJP. Toutefois, une solution plus simple existe : **le diamètre maximum !**



FIGURE 5 : Éléments comparatifs de mesure.

La comparaison « physique » avec les dilatations variqueuses palpables est facile.

En haut : petits tourillons vus de dessus.

En bas : petits tourillons vus de profil indiquant le diamètre en millimètre (photo A. Cornu-Thenard).

Ce DCmax (diamètre clinique maximum) du réseau variqueux d'un membre inférieur représente de façon statistiquement significatif le poids (ou l'importance) de la maladie variqueuse dudit membre [16].

Ce système de mesure a déjà été utilisé dans des études épidémiologiques et proposé lors de certains congrès de l'EVF, de l'UIP ou de l'ACP [14, 17, 18].

Le patient lui-même peut participer à ces bilans, la mesure de ces dilatations étant simple. Les photos pourront authentifier ces chiffres (**Figure 5**).

En reprenant la **Figure 3**, on pourra s'apercevoir que le résultat s'élève à : $(30-8)/30 \times 100 = 73 \%$, soit 14/20 !

Dans tous les cas, on constate que la mise au point et l'application d'un tel système chiffré, permettant une comparaison avant-après la thérapeutique, serait précieux.

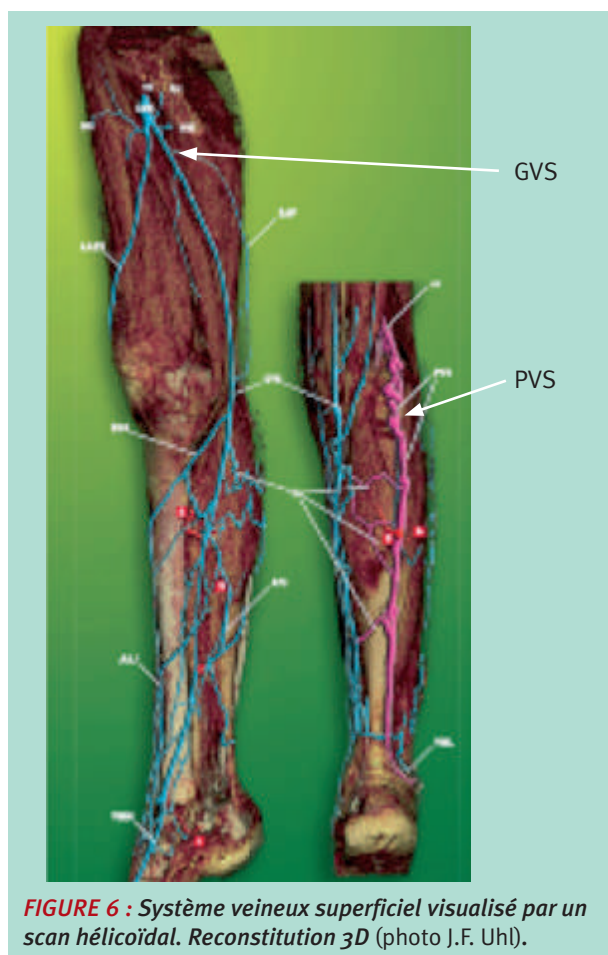


FIGURE 6 : Système veineux superficiel visualisé par un scan hélicoïdal. Reconstitution 3D (photo J.F. Uhl).

Moyens d'évaluation des résultats par des examens futuristes

L'informatique...

Certains dossiers utilisant le Word, cela permet déjà de rentrer des chiffres sur un fichier informatique (cliniques et examens complémentaires) d'autres beaucoup plus élaborés tel le « Dossier Médical Phlébologique Européen informatisé », le « Computerized Venous Registry ou CVR » [20] permettent :

- d'insérer les données, cliniques et complémentaires (comme celles évoquées précédemment) ;
- de calculer en temps réel les différentes classifications, CEAP, Widmer, etc. ;
- d'indiquer dans le même temps les manques par des repères rouges ;
- d'inclure des photographies, des comptes-rendus de toutes sortes ;
- enfin de présenter un résumé automatisé pour chaque dossier médical ;
- le tout en 4 langues !

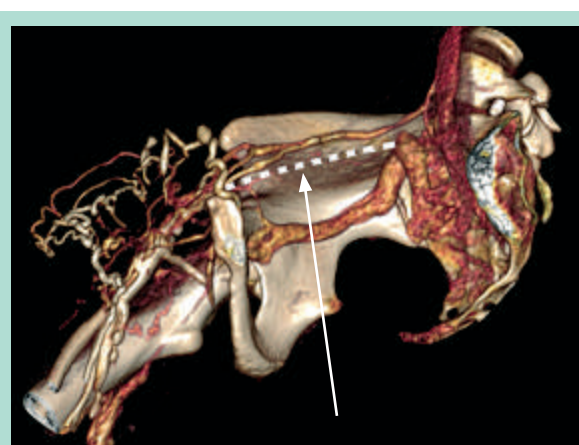

FIGURE 7 : Visualisation d'une « absence » de la veine iliaque.

Les pointillés blancs sur cette image de scanner indiquent le trajet oblitéré de la veine iliaque ! (photo J.F. Uhl)

Ce dossier informatisé, incluant de nombreux paramètres, peut paraître très lourd. Cependant, il est possible, dans un premier temps et en fonction des objectifs, de ne remplir que certains chapitres.

Tous ces paramètres, complétés par les données classiques (âge, sexe, etc.), pourront être exploités pour créer une évaluation chiffrée de nos résultats... [10, 17, 19, 21, 22] !

À l'heure des ordinateurs portables, des appareils photo numériques, des wifi, de l'écriture vocale..., nous serions bien « stupides » de ne pas en profiter pour faire progresser la médecine et en particulier la pathologie veineuse !

Le scan hélicoïdal

L'emploi systématique de ce type d'appareil va permettre :

- de mieux connaître la disposition anatomique exacte du réseau veineux en 3D, surtout les « varicoses tortueuses », non visibles à l'œil et souvent en relation étroite avec le réseau profond ;
- de repérer l'emplacement des perforantes défectueuses et leur liaison avec la profondeur, très souvent d'une topographie bien différente de la clinique [23] (Figure 6 et Figure 7) ;
- au total de compléter la cartographie ED par une carte anatomique 3D de l'ensemble du système veineux (superficiel et profond).

Il est bien probable qu'à moyen terme, l'évaluation de nos propres résultats se fera par une imagerie de plus en plus sophistiquée, qui se généralisera à tous nos patients...

Traitements curatifs des veines variqueuses : évaluation de nos propres résultats.

Conclusions

L'évaluation de nos propres résultats n'est pas chose aisée, mais il faut s'y obliger, ce d'autant que, sous peu, elle risque de devenir obligatoire!

Cependant, la difficulté va résider dans le fait que la maladie variqueuse évolue insidieusement et indubitablement ! Cette évolution est souvent impossible à évaluer.

C'est peut-être à ces moments précis que les explorations à venir joueront un rôle capital, nous permettant de démontrer que l'évolution de la maladie se poursuit ou qu'elle s'est interrompue !

Références

1. Guex J.J., Zimmet S., et al. SQOR-V (Specific Quality of Life & Outcome Response - Venous). *J. Mal. Vasc.* 2007 ; 32 : 135-47.
2. Auvert J.F. Évaluation par l'hémodynamicien des résultats des traitements curatifs. Cartographie hémodynamique. *Phlébologie* 2013 ; 66(4) : 41-8.
3. Hamel-Desnos C. Évaluation au quotidien des résultats des différents traitements de la maladie variqueuse. *Phlébologie* 2013 ; 66(3) : 19-21.
4. Cornu-Thenard A., Uhl J.F., et al. Profil du patient consultant un angio-phlébologue. *Phlébologie* 2005 ; 58 : 33-9.
5. Uhl J.F., Cornu-Thenard A., Antignani P.L., et al. Importance du motif de consultation en phlébologie : attention à l'arbre qui cache la forêt ! *Phlébologie* 2006 ; 59 : 47-51.
6. Auvert J.F., Cornu-Thenard A. Représentations graphiques des résultats des explorations ultrasonores de l'IVS. *Phlébologie* 1998 ; 2 : 157-68.
7. Cavezzi A., Frullini A., Ricci S., Tessari L. Treatment of varicose veins by foam sclerotherapy: Two clinical series. *Phlebology* 2002 ; 17 : 13-8.
8. Widmer L.K. Classification of venous disorders. In: Basle, ed. *Peripheral venous disorders*. Bern: Hans Huber Publishers 1978.
9. Da Silva A., Widmer L.K., Biland L., et al. *Phlébologie* 1987 ; 40(4) : 931-8.
10. Uhl J.F., Cornu-Thenard A., Carpentier P.H., et al. Reproducibility of the "C" classes of the CEAP classification. *Phlebology* 2001 ; 1 : 39-48.
11. Butie A. Clinical examination of varicose veins. *Dermatol. Surg.* 1995 ; 21(1) : 52-6.
12. Bartholomew J.R., King T., et al. *Cleve Clin. J. Med.* 2005 ; 72 : 321-4.
13. Commentaire de Creton D. *Phlébologie* 2008 ; 2 : 195.
14. Cornu-Thenard A., Boivin P., Garde C., Sentou Y. Évaluation des résultats des thérapeutiques curatives des varices par trois scores : clinique, Doppler et échographique. *Phlébologie* 1992 ; 45(4) : 389-99.
15. Lefebvre-Vilardebo M., Lemasle P., et al. VTJP Classification of varicose veins: Basic module perfectly adapted to daily practice. *Intern. Angiology* 2007 ; 26 suppl 1 (2) : 72.
16. Cornu-Thenard A., Maraval M., De Vincenzi I. Evaluation of Different Systems for Clinical Quantification of Varicose Veins. *J. Derm. Surg. Onc.* 1991 ; 17 : 345-8 (voir www.researchgate.net).
17. Boivin P., Cornu-Thenard A., Charpak Y. Pregnancy-Induced changes in lower extremity superficial veins: An ultrasound scan study. *J. Vasc. Surg.* 2000 ; 32 : 570-4.
18. Antignani Pl., Cornu-Thenard A., Uhl J.F., Carpentier P.H. From the CEAP to the Future: European Medical Dossier. 2001 ; 49(9), Suppl 1: 234 (Congrès UIP, Rome, Sep 2001).
19. Cornu-Thenard A., Uhl J.F., Carpentier P.H. An Evaluation in Europe of the C of CEAP. *Hawaii Med. J.* 2000 ; 59 : 202-3 (Third Pacific Vascular Symposium Nov 1999).
20. Uhl J.F., Cornu-Thenard A., Chleir F. Le DMPE ou la classification CEAP en direct ! *Actu. Vasc. Inter.* 2000 ; 78 : 4-6.
21. Carpentier P.H., et al. Appraisal of the Information Content of the C Classes of CEAP. A Series of 872 Patients. *J. Vasc. Surg.* 2003 ; 37 : 827-33.
22. Uhl J.F., Carpentier P.H., Partsch H., et al. Clinical and hemodynamic significance of corona phlebectatica. *J. Vasc. Surg.* 2005 ; 42 : 1163-8.
23. Uhl J.F., Koenig F., Maison B., et al. Real-scan: A revolutionary new tool for educational anatomy and research. *CARS* 2011 ; 1 : 65.