

Chapitre 10

Écho-Marquage des varices avant chirurgie traditionnelle

Jean-Jérôme Gueux

Résumé

Même si la chirurgie classique à ciel ouvert des varices n'est plus le gold standard du traitement des varices des membres inférieurs, un marquage soigneux est la clef d'un bon résultat.

Nous expliquerons pourquoi sa bonne pratique reste nécessaire et comment le réaliser à l'aide d'un échographe doppler vasculaire.

Introduction

Les techniques ablatives endoveineuses chimiques, thermiques ou autres, et des techniques sans anesthésie locale ni tumescence (colle, MOCA, ...) ont progressivement remplacé la chirurgie classique à ciel ouvert (CCCO) des varices souvent dénommée « crossectomie-stripping » à savoir : la ligature des jonctions saphéno-fémorale (JSF) et saphéno-poplitée (JSP) + stripping +/- phlébectomie +/- ligature des perforantes.

Même s'il est difficile de dire quelle est à ce jour la meilleure méthode de traitement des varices, la CCCO n'est plus recommandée en première intention par les différents consensus et guidelines internationaux, NICE [1] et autres.

Il n'empêche que cette technique reste pratiquée par certains opérateurs et peut être utile ou nécessaire dans certains cas : taille des varices, demande du patient, indisponibilité des autres méthodes, restrictions budgétaires.

Dans ces cas, le geste chirurgical est plus facile et efficace [2], si le marquage opératoire est bien conduit, précis et informatif.

Comme pour les gestes de chirurgie vasculaire à ciel ouvert, la technique de crossectomie stripping ne doit pas être perdue, même si de moins en moins de chirurgiens la pratiquent régulièrement.

De fait, la CCCO – lorsque elle est modifiée et devient la « chirurgie à ciel ouvert mini-invasive » – est créditée de résultats à court et long terme comparables au laser et à la radiofréquence [3].

L'écho-marquage cutané, qui a longtemps été une grande spécificité des médecins vasculaires [4], ne doit donc pas disparaître de leur bagage technique.

Nous décrivons ici quelques principes et donnons des astuces techniques.

La place de l'écho-marquage

L'écho-marquage sera toujours précédé d'une première consultation avec interrogatoire, examen clinique et écho-doppler veineux complet (superficiel, perforantes, profond y compris ilio-cave), avec cartographie papier ou électronique.

Il sera aussi précédé d'un entretien préalable avec le praticien en charge du geste chirurgical, au cours duquel la méthode sera présentée et le consentement éclairé du patient sera obtenu.

En pratique le marquage doit être effectué le matin ou la veille au soir de l'intervention, avant la douche désinfectante.

Le médecin vasculaire réalisant le marquage doit avoir une bonne connaissance du chirurgien réalisant l'intervention (et de ses habitudes) et vice-versa, les renseignements

Jean-Jérôme Guex

transmis devant être utiles et compréhensibles, il est préférable que les deux s'entendent sur ce point !

L'écho-marquage remplace le marquage manuel réalisé en salle de pré-anesthésie ou pire, dans le couloir, par inspection et palpation simple.

On ne reportera sur la peau que les éléments pertinents pour l'intervention :

- Il conviendra donc de ne localiser et marquer que les veines pathologiques dont l'exérèse ou le traitement opératoire est nécessaire et demandé ;
- Les varices plus petites et prévues pour un traitement complémentaire ultérieur (sclérothérapie, Muller) ne seront pas marquées ;
- *A fortiori*, en raison du risque d'erreur, les veines normales ne doivent pas être figurées.

On voit par là que la collaboration médecin vasculaire – chirurgien vasculaire doit être autant stratégique que technique/tactique et qu'une relation de confiance est nécessaire.

L'écho-marquage est également utilisé préalablement à la phlébectomie de Muller et à l'ASVAL. Dans ces cas, il est en général réalisé par l'opérateur lui-même.

L'écho-marquage peut également servir pour documenter le cas, que ce soit pour des raisons médico-légales ou pour des motifs didactiques, ou enfin pour sécuriser une délicate procédure d'ablation endoveineuse thermique (ou autre).

L'écho-marquage est enfin une excellente façon d'éviter une erreur de côté.

Que marquer ?

Au tout premier rang on retiendra la nécessité de repérer et on marquera clairement l'emplacement précis des jonctions incontinentes dont la ligature est prévue, en faisant attention aux variantes anatomiques, particulièrement fréquentes au niveau saphéno-poplité.

Au besoin, si le marquage cutané ne peut pas être assez précis, il conviendra d'ajouter un schéma ou une description écrite précise de la jonction (hauteur, face, troncs communs, etc.) (Fig. 1, 2, 3, 4).

On repèrera ensuite les troncs intra-fasciaux incontinents en notant éventuellement : (Fig. 2, 3, 4).

- leurs diamètres ;
- les diamètres de leurs ectasies pseudo-anévrismales (car ces dernières peuvent être un obstacle au passage du stripper) ;

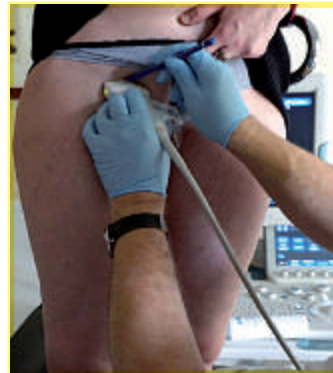

Fig. 1 : Localisation de la Jonction saphéno-fémorale.

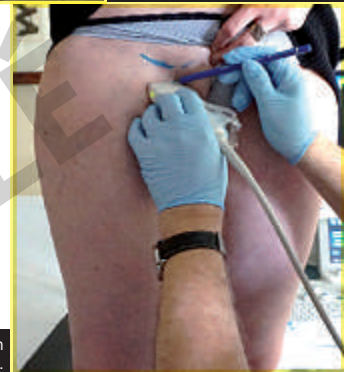


Fig. 2 : Localisation de la GVS pré-terminale.

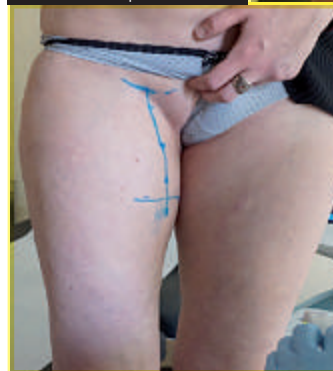

Fig. 3 : Localisation de la traversée du fascia cribriformis par la crosse de la GVS.

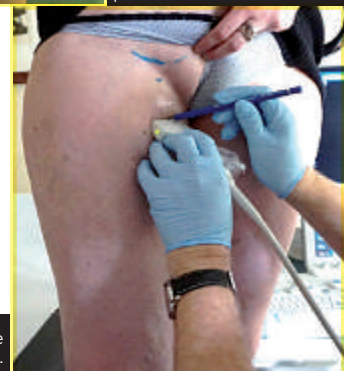

Fig. 4 : Marquage du tronc de la GVS.

© Photo :

© Photo :

© Photo :

© Photo :

Écho-Marquage des varices avant chirurgie traditionnelle

Écho-Marquage des varices avant chirurgie traditionnelle

- leurs éventuels trajets en baïonnette ;
- leurs dédoublements vrais et faux ;
- le passage à travers le fascia saphène doit être clairement indiqué sur le marquage ;
- pour cette raison on peut utiliser une couleur différente pour troncs intra et extra-fasciaux ;
- si le tronc saphène est également insuffisant sous l'abouchement de la tributaire extra-fasciale, il convient de le marquer avec précision et d'une couleur différente, s'il est prévu que les deux soient traités.

On marquera ensuite les principales tributaires extra-fasciales (celles dont on souhaite réaliser l'exérèse) :

- avec leurs sinuosités ; (Fig. 5)
- leurs confluences entre elles et avec les troncs ; etc...
- ce sont en général les plus compliquées à marquer.

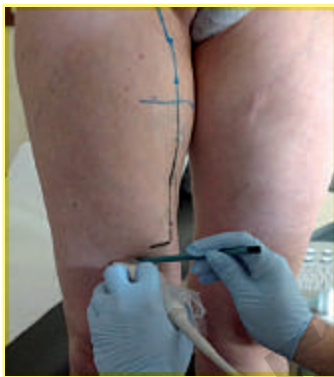

Fig. 5 : Marquage des sinuosités veineuses.

© Photo :

Le marquage des perforantes :

- revêt une importance singulière car elles sont souvent source de récurrence et sont difficiles à trouver en peropératoire (en effet, dans un membre, contrairement à un organe creux, l'échographiste voit tout, alors que le chirurgien ne voit que ce qu'il a « ouvert » et disséqué) ;
- les perforantes sont souvent délicates à localiser, et plus encore à reporter sur la peau en raison d'un trajet parfois long, récurrent, sinueux ;
- il convient de préciser l'endroit où elles pénètrent dans le plan superficiel et leur trajet jusqu'à la veine superficielle qu'elles alimentent ;
- l'idéal étant qu'une incision millimétrique permette de les attraper au crochet ;
- bien entendu, toutes les perforantes ne doivent pas être extirpées, et il convient d'en estimer la pathogénicité avant de les proposer pour l'exérèse, c'est un point qui découle de l'examen écho-doppler et laissé à l'appréciation du médecin vasculaire ;
- au niveau du canal fémoral, pratiquement toutes les perforantes incontinentes sont pathogènes, de même à la fosse poplitée ;
- c'est beaucoup moins évident au tiers inférieur de la face médiale de jambe [par exemple en ce qui concerne les ci-devant perforantes de Cockett : fuite ou réentrée ou les deux ?].

Comment tester la continence et mesurer les diamètres ?

Il n'y a pas là de différence avec les manœuvres réalisées lors de l'écho-doppler veineux des membres inférieurs et de la cartographie. Le patient est debout sur un escabeau phlébologique et le restera pour toute la durée du marquage.

Dans de rares cas de flaccidité des tissus (après importante perte de poids) il pourra être utile de vérifier qu'il n'y a pas de modification majeure des rapports veines/peau entre station debout et décubitus.

On emploie la compression/relâchement des masses musculaires et le Valsalva (voire la manœuvre de Paraná) pour démontrer le reflux en doppler couleur et en mesurer la durée en doppler pulsé en cas de doute.

Les veines thrombosées et/ou partiellement reperméabilisées seront indiquées avec un code graphique différent.

Les diamètres sont mesurés et reportés sur la peau s'ils présentent un intérêt pour le chirurgien.

Personnellement, afin de nous affranchir un peu de l'erreur de mesure due à la pression de la sonde, nous prenons un *calibre diagonal* tel que figuré ci-après (Fig. 6).

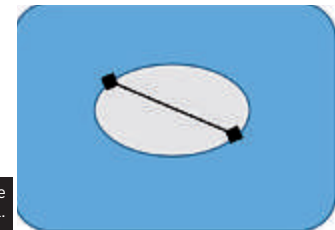


Fig. 6 : Mesure du calibre diagonal.

Comment localiser la veine et la marquer sur la peau ?

Le problème pratique principal vient de l'incompatibilité entre marqueur indélébile (à solvant volatil) et gel d'échographie (à solvant aqueux). L'emploi du permanganate de K en solution saturée ne nous permet ni précision ni code de couleurs, nous l'avons abandonné depuis longtemps.

Nous utilisons une technique de *marquage primaire avec des crayons de couleur solubles à l'eau (dits aussi crayons de couleur aquarelle, diverses marques en proposent)* qui dessinent très bien sur la peau dans le gel d'échographie, renforcée dans un deuxième temps par un traçage par

Jean-Jérôme Guex

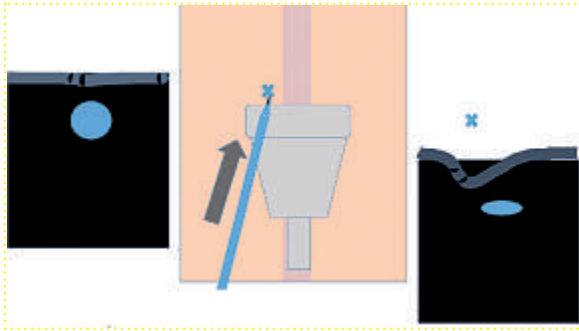


Fig. 7 : Le crayon étant en contact avec la sonde et la peau, la pression de la pointe du crayon se traduit par une déflexion latérale, l'axe de la veine n'a donc pas été trouvé.

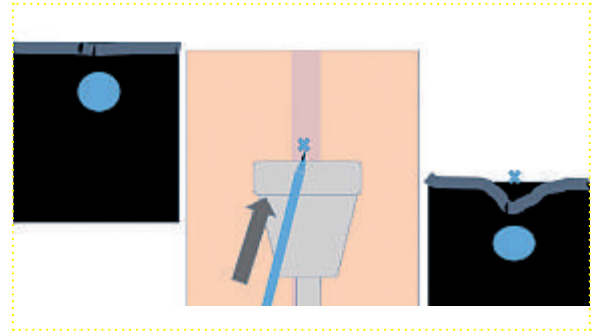


Fig. 8 : La pression de la pointe du crayon entraîne une déflexion symétrique et centrée sur la veine : l'axe de celle-ci a donc été trouvé et peut être marqué sur la peau.

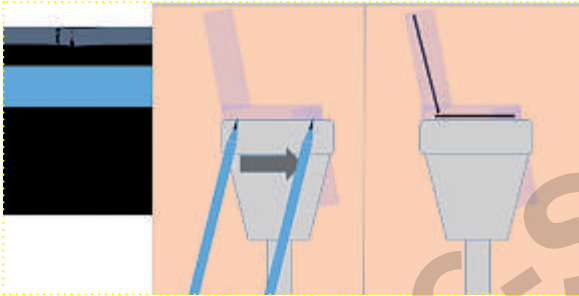


Fig. 8 bis : En coupe transversale (du membre) la vision longitudinale (de la veine) permet – moyennant une légère correction de parallaxe – de dessiner un trajet en baïonnette, de même pour les sinuosités.

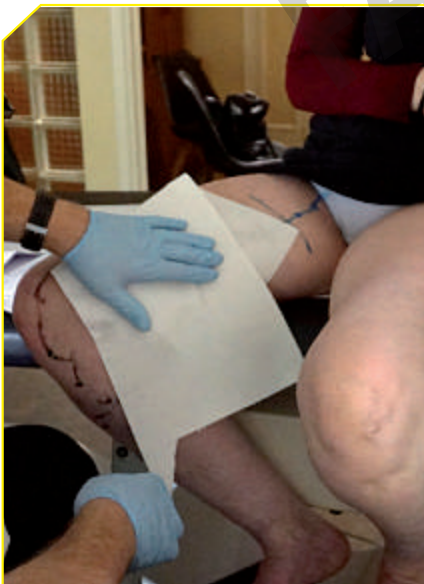

Fig. 9 : Essuyage du gel d'échographie.

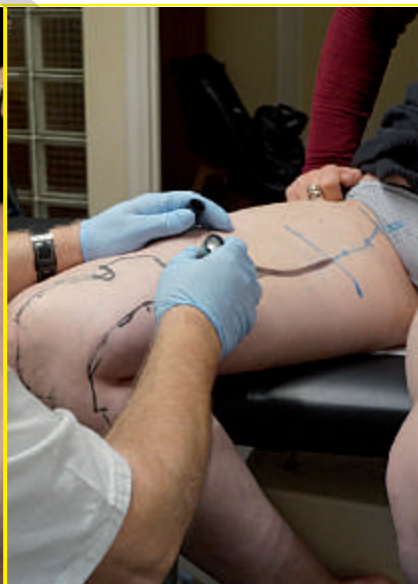

Fig. 10 : Sur-marquage avec un feutre.

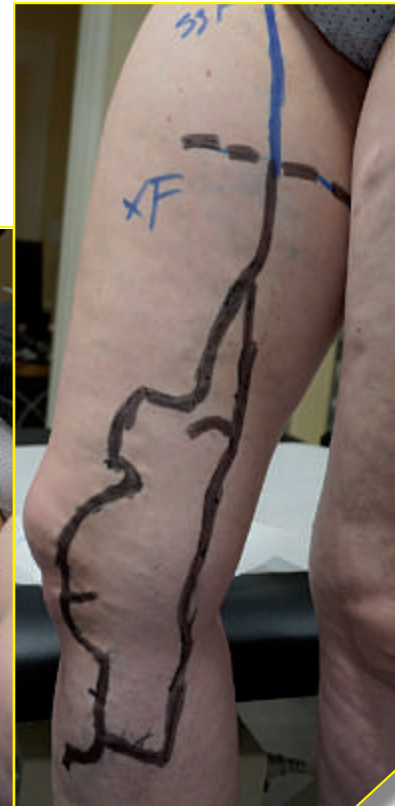

Fig. 11 : Phase finale de l'écho-marquage.

Écho-Marquage des varices avant chirurgie traditionnelle

Écho-Marquage des varices avant chirurgie traditionnelle

marqueurs indélébiles de couleur (foncés de préférence, les noirs tiennent plusieurs jours).

Il est nécessaire d'opérer entre les deux une opération de séchage par tamponnement (pas par essuyage) avec un « essuie-tout ». La technique est illustrée sur les photos d'un marquage de grande saphène.

L'emploi de crayons permet de localiser l'axe des veines avec une précision millimétrique.

En coupe transversale (de la veine), le crayon étant en appui sur la sonde, on pousse légèrement, un mouvement net est visible en temps réel sur l'écran. S'il est latéral, on déplace le crayon si l'appui de la pointe du crayon entraîne un écrasement symétrique face à la veine, l'axe de celle-ci est directement indiqué sur la peau. (**Fig. 7 et 8**).

Il est plus difficile de reporter les trajets en Baïonnette et les sinuosités (**Fig. 8 bis**) d'autant que les varices sont en 3D mais que l'image échographique est en 2D en profondeur et qu'il faut en tirer un marquage en 2D surface.

Lorsque toutes les varices et tronc veineux devant être éliminés ont été notés au crayon, on tamponne

doucement avec du papier absorbant la zone à marquer (c'est plus facile et rapide si on a été parcimonieux avec le gel d'échographie); il est ensuite facile de repasser avec un feutre large, idem, avec les indications annexes telles que diamètres, passages de fascia, etc.

Les restes de dessin au crayon peuvent être alors enlevés, sinon ils partiront lors de la douche pré-opératoire. Une photographie est alors réalisée et ajoutée au dossier. (**Fig. 9, 10, 11**).

En conclusion

L'écho-marquage des varices avant chirurgie traditionnelle n'est plus un geste quotidien pour les médecins vasculaires. Il doit néanmoins être réalisé à la perfection car c'est le seul guide du chirurgien. Il indique quelles veines doivent être extirpées et où les trouver.

**LA PREMIÈRE ÉDITION DU LIVRE
« ULTRASONS ET PHLÉBOLOGIE » EST EN FRANÇAIS EXCLUSIVEMENT
THE FIRST EDITION OF THE BOOK
"PHLEBOLOGY AND ULTRASOUND" IS IN FRENCH ONLY**

Références

- [1] Varicose veins: diagnosis and management, NICE guidelines [CG168] Published date: July 2013.
- [2] Ikponmwo A., Bhasin N., Weston MJ., Berridge DC., Scott DJ. Outcome following saphenopopliteal surgery: a prospective observational study. *Phlebology* 2010 Aug; 25(4):174-8.
- [3] Rasmussen L., Lawaetz M., Serup J., Bjoern L., Vennits B., Blemings A., Eklof B. Randomized clinical trial comparing endovenous laser ablation, radiofrequency ablation, foam sclerotherapy, and surgical stripping for great saphenous varicose veins with 3-year follow-up. *J Vasc Surg Venous Lymphat Disord* 2013 Oct; 1(4):349-56.
- [4] La lettre du médecin vasculaire, SFMD ed. 2011; 16: pp. 17-49.