



Repousser les limites de la sclérothérapie échoguidée à la mousse.

Pushing the limits of ultrasound-guided sclerotherapy with foam.

Sica M., Biasi G., Pozza M.

Résumé

Introduction : La sclérothérapie a bénéficié d'importants progrès grâce, notamment, à l'introduction de l'échoguidage, au passage du sclérosant liquide à la mousse sclérosante et au recours au cathéter endoveineux court.

Cette technique représente aujourd'hui une véritable alternative à la chirurgie des varices et procure la même efficacité que les techniques endoveineuses comme le laser (LEV) ou le closure.

Au-delà de la performance thérapeutique, l'atout décisif de la sclérothérapie échoguidée à la mousse est qu'elle est une technique ambulatoire. Elle ne nécessite pas de champ stérile, ni d'anesthésie, ni d'arrêt de travail et, par conséquent, à efficacité égale, elle est la technique la plus économique.

Elle suppose toutefois que le praticien soit bien formé et exercé et soit équipé d'un matériel écho-Doppler performant.

Objectif : Cette présentation a pour objectif de mettre en évidence que la technique de la sclérothérapie échoguidée à la mousse peut s'appliquer à des axes saphéniens de calibre exceptionnel \geq à 12 millimètres.

Cette technique, en l'état de l'art, mériterait, sur saisine de la Société française de phlébologie, de bénéficier d'une évaluation des technologies de santé par le service évaluation des actes professionnels de la HAS. Cette évaluation permettrait de mesurer les conséquences (à court et à long terme) de l'usage de cette technologie particulière sur les patients pour le soin des varices (intérêt clinique : efficacité en pratique courante et sécurité) et sur la société dans son ensemble (service rendu à la collectivité : impact organisationnel et économique). ❖

Summary

Introduction: Sclerotherapy has made significant progress, thanks notably through the introduction of ultrasound devices, sclerosing foam and short catheter.

This technique is now a real alternative to surgery of varicose veins and provides the same efficiency as endovenous techniques like laser (LEV) or closure.

Beyond the therapeutic performance, the decisive advantage of ultrasound-guided sclerotherapy with foam is that it is an outpatient technique.

It does not require a sterile field, anesthesia or work stoppage and therefore at equal efficiency, it is the most economic technique.

However, the practitioner must be well trained, experienced and provided with powerful Doppler ultrasound equipment.

Objective: The objective of this presentation is to demonstrate that the technique of ultrasound guided sclerotherapy with foam can be applied to saphenous axes of exceptional caliber of \geq 12 millimeters.

This state of the art technique is worthy of referral to the French Society of Phlebology, to benefit from an evaluation of health technologies through the service evaluation of professional acts of the French Health Authority.

This evaluation would measure the consequences (short and long term), of the use of this particular technology on patients for the care of varicose veins (clinical interest: effectiveness in current clinical practice and safety) and on society as a whole (service to the community: organizational and economic impact). ❖

M. Sica, Cabinet de phlébologie 5, rue de Crussol 75011 Paris, France.

G. Biasi, Azienda Ospedaliera S. Maria della Misericordia, Udine, Italie.

M. Pozza, Studio Flebologico Corso Trieste 233, 81100 Caserta, Italie.

E-mail : mario.sica@wanadoo.fr

❖❖❖ **Matériel et méthode :** Pour exécuter cette technique avec efficacité sur les axes saphéniens de calibre exceptionnel, il est nécessaire d'utiliser d'un équipement performant et d'avoir acquis une bonne expérience et pratique de la sclérothérapie échoguidée à la mousse.

Résultats : Nous avons inclus dans cette étude 131 patients entre 18 et 75 ans (85 femmes et 46 hommes).

Le critère d'inclusion était que les axes saphéniens (87 GVS et 44 VPS) mesurent entre 12 et 21 millimètres à 30 mm de la jonction saphéno-fémorale.

Dans cette étude, nous avons obtenu 96,3 % d'oblitérations complètes.

La persistance de l'oblitération au niveau des troncs saphéniens, à 12 mois, a été de 91,8 %.

Un cas de thrombose veineuse profonde jumellaire a été reporté. Cette thrombose a été traitée avec succès par une héparine de bas poids moléculaire (HBPM).

Conclusion : Grâce à l'évolution constante de la technologie et à l'expérience acquise en matière de sclérothérapie échoguidée à la mousse et cathéter endoveineux court, nous pouvons affirmer que la sclérothérapie échoguidée à la mousse est en mesure, aujourd'hui, de repousser les limites liées à la quantité de mousse injectée et par conséquent, aux calibres des varices qui peuvent être efficacement traités.

Elle permet de neutraliser avec succès des varices de diamètre exceptionnel.

Mots-clés : écho, mousse, varices de calibre exceptionnel.

❖❖❖ **Materials and methods:** To perform this technique with efficacy in saphenous axes of exceptional caliber, it is necessary to use powerful equipment and have acquired good experience and practice of ultrasound guided sclerotherapy with foam.

Results: We included in this study 131 patients between 18 and 75 years of age (85 women and 46 men).

The inclusion criterion was that the saphenous axes (87 GSV and 44 SSV) were between 12 and 21 millimeters at the distance of 30 millimeters from the saphenofemoral junction.

In this study we obtained 96.3 % of complete obliteration.

The persistence of the obliteration at the level of saphenous trunks at 12 months was 91.8 %.

One case of DVT in the gastrocnemius vein was reported. This thrombosis was treated successfully by HBM.

Conclusion: Thanks to the constant evolution of technology and experience acquired in the work with ultrasound-guided sclerotherapy with foam and the endovenous short catheter, we can affirm that ultrasound guided sclerotherapy with foam is able, today, to push the limits related to the amount of injected foam and consequently, the sizes of varicose veins which may be effectively treated.

It successfully neutralizes the varicose veins of exceptional diameters.

Keywords: ultrasound, foam, and exceptional caliber of varicose veins.

Introduction

Grâce à des évolutions constantes, l'efficacité de la sclérothérapie s'est sans cesse accrue et perfectionnée pour le traitement des troncs saphéniens ainsi que des collatérales incontinents.

La limite de cette technique a toujours semblé être le calibre de ces axes, en particulier lorsqu'il excède 12 millimètres de diamètre en raison du doute sur la quantité de mousse pouvant être injectée qui doit être nécessairement proportionnelle à la taille de l'axe à traiter.

L'objectif de ce travail est de démontrer que l'efficacité de la sclérothérapie échoguidée à la mousse peut aller au-delà des limites établies par les *guidelines* définies par les différentes conférences de consensus et que tous les calibres d'axes saphéniens peuvent aujourd'hui être traités avec succès par la sclérothérapie échoguidée à la mousse.

Rappel historique

La sclérothérapie des gros troncs a commencé à être pratiquée grâce à des pionniers comme, par exemple, **Raymond Tournay** [1] dans les années 30 et 50 ou **Georges Fegan** dans les années 60 et 80.

Il faut rendre hommage au courage et à l'immense savoir-faire de ces pères de la sclérothérapie moderne.

Ils ont pratiqué le traitement des gros troncs saphéniens, en étant contraints de travailler dans un contexte relativement approximatif, dans toutes les phases du traitement : diagnostic, acte de sclérothérapie et contrôle, en l'absence d'outils technologiques.

Pendant plusieurs années, les injections sclérosantes ont été effectuées dans des conditions de précision et de sécurité relatives.

Les fausses routes et les injections para-veineuses étaient inévitables, entraînant pour les patients des conséquences parfois invalidantes et irrémédiables.

Repousser les limites de la sclérothérapie échoguidée à la mousse.

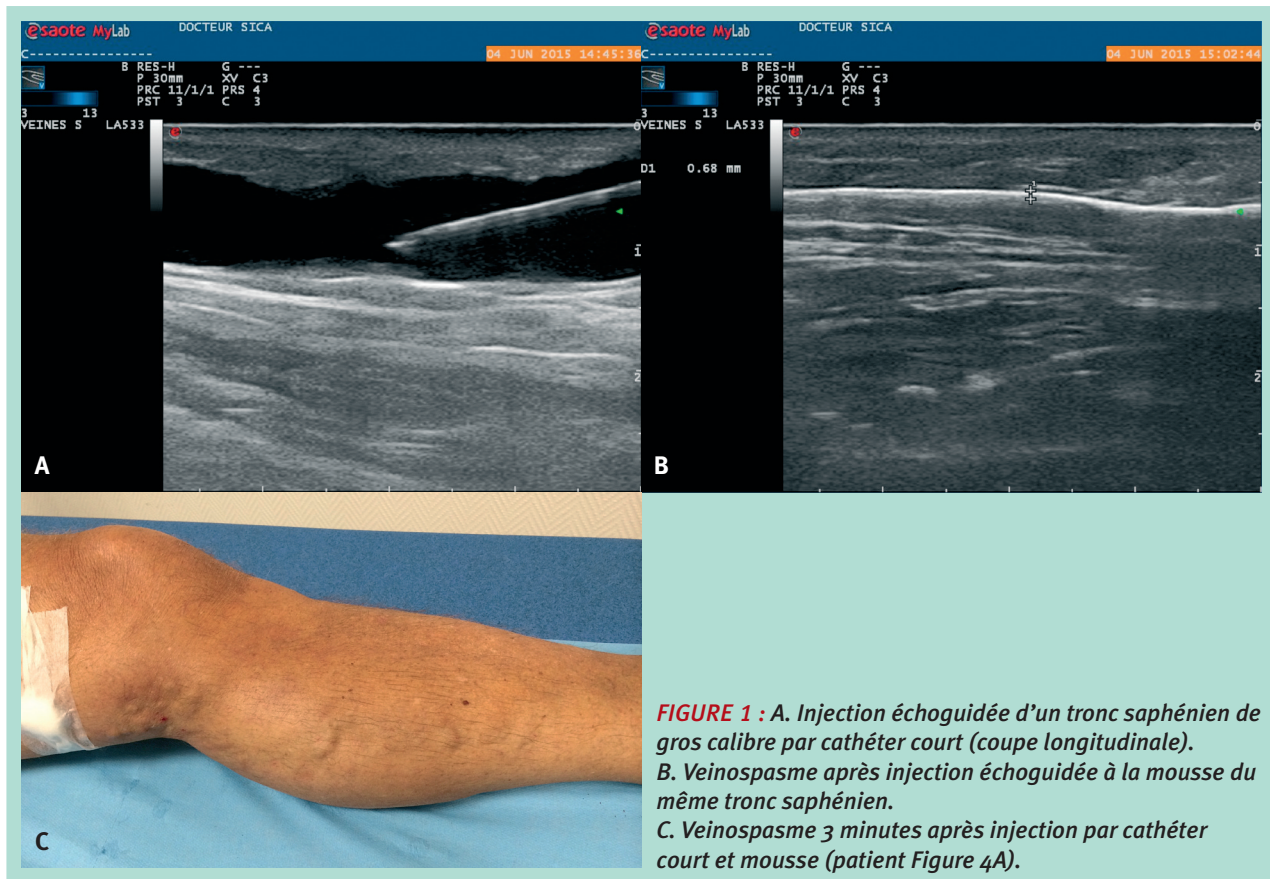


FIGURE 1 : A. Injection échoguidée d'un tronc saphénien de gros calibre par cathéter court (coupe longitudinale).
 B. Veinospasme après injection échoguidée à la mousse du même tronc saphénien.
 C. Veinospasme 3 minutes après injection par cathéter court et mousse (patient Figure 4A).

Dans les années qui ont suivi, des praticiens chevronnés de la sclérothérapie ont apporté chacun leur pierre à l'édifice et contribué à l'amélioration de la technique.

L'introduction de l'injection échoguidée, à la fin années 80, par notamment **Frédéric Vin**, **Michel Schadeck** et **Robert Knight** [2], a permis le passage à une technique plus précise et sûre.

L'arrivée de la mousse sclérosante, au milieu des années 90, grâce notamment à **Juan Cabrera** [3] et **Alain Monfreux** [4], a permis d'augmenter l'efficacité et la maniabilité du produit sclérosant tout en améliorant sa tolérance.

L'introduction du cathéter endoveineux court à la fin des années 90, associée à l'injection de mousse sclérosante, par notamment **Jean Pierre Gobin** [8], **Mario Sica** [5, 6, 7] et **Lorenzo Tessari** [10], a apporté une amélioration à la technique de la sclérothérapie à la mousse des gros troncs grâce à un meilleur contrôle du geste d'injection et une inflexion à la hausse de la quantité de mousse utilisée en toute innocuité (**Figure 1**).

La route était ouverte pour pouvoir oblitérer, avec fiabilité, des varices d'un diamètre supérieur à 12 millimètres [11].

Avec l'expérience d'une pratique très régulière de la sclérothérapie échoguidée à la mousse associée à l'utilisation d'un équipement écho-Doppler doté des dernières avancées technologiques (cf. « matériel et méthode » ci-dessous), il est maintenant possible de scléroser avec succès des axes saphéniens égaux et supérieurs à 12 millimètres de diamètre.

Matériel et méthode

- Une table d'examen électrique permettant de modifier la position du patient au cours de chaque étape de la procédure échoguidée à la mousse.
- Un écho-Doppler avec sonde superficielle adaptée (si possible à haute fréquence entre 13 et 18 mHz).
- Un écran répétiteur HD relié à l'écho-Doppler afin d'avoir un recul suffisant (**Figure 2**).
- Un écho-Doppler équipé d'un module 3D afin d'avoir un meilleur diagnostic cartographique dans les cas les plus complexes (**Figure 3**).
- Un connecteur à 2 voies.
- Un ratio entre 1/6 et 1/8 qui permet d'obtenir une mousse plus homogène et donc plus efficace au niveau de l'endothélium.
- De l'Aetoxisclerol à 1 %.

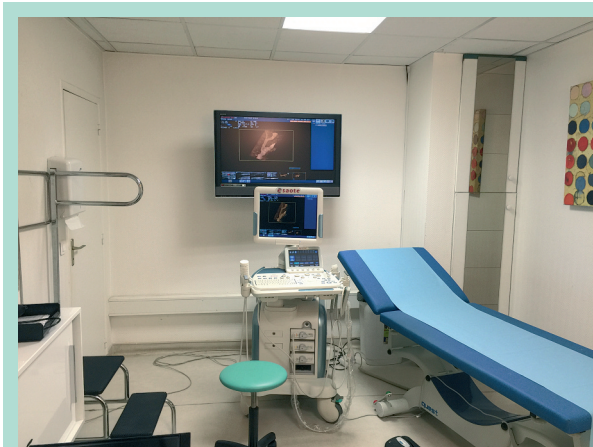

FIGURE 2 : Cabinet de phlébologie équipé en appareil d'écho-Doppler 3D relié à un écran répéteur haute définition (HD).

- Un matériel de compression adapté pour exercer une pression peropératoire afin de diminuer préalablement à l'injection le diamètre des paquets variqueux de plus gros calibre (méthode Gachet) [9].
- Une compression excentrique en post-traitement à porter pendant 7 jours consécutifs.

Résultats

Nous avons inclus dans cette étude 131 patients entre 18 et 75 ans (85 femmes et 46 hommes) vus en consultation de phlébologie d'octobre 2013 à décembre 2015.

Le critère d'inclusion était que les axes saphéniens mesurent entre 12 et 21 millimètres à 30 mm de la jonction saphéno-fémorale.

Dans cette étude, nous avons obtenu 96,3 % d'oblitérations complètes (**Figure 4** et **Figure 5**).

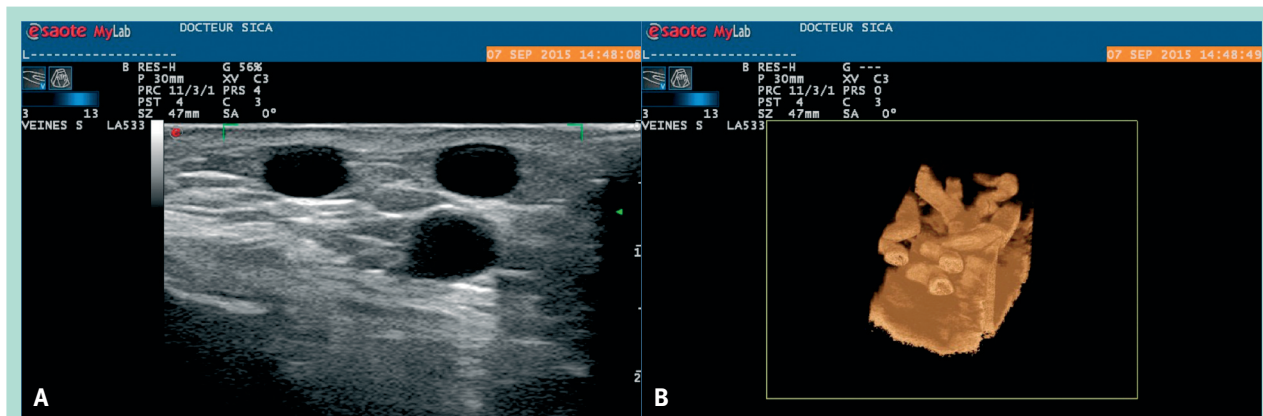


FIGURE 3 : A. Paquet variqueux complexe vu dans une coupe transversale en mode B. B. Même paquet variqueux complexe vu en mode tridimensionnel (3D) permettant, en un seul balayage avec la sonde, de visualiser le réseau veineux en entier et non pas en coupe.

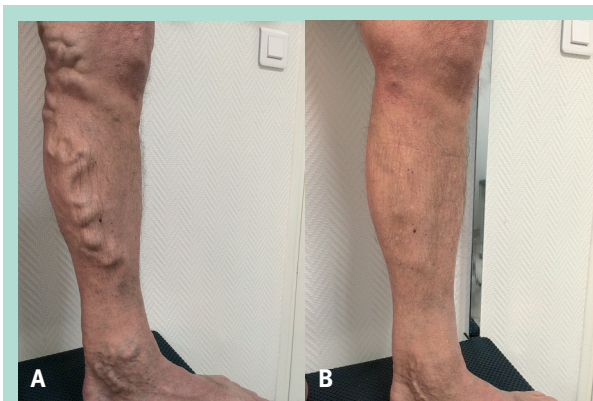

FIGURE 4 : A. GVS gauche d'un diamètre exceptionnel de 16 mm avant traitement échoguidé à la mousse et cathéter court (veinospasme figure 1C). B. Même GVS, 1 an après traitement.

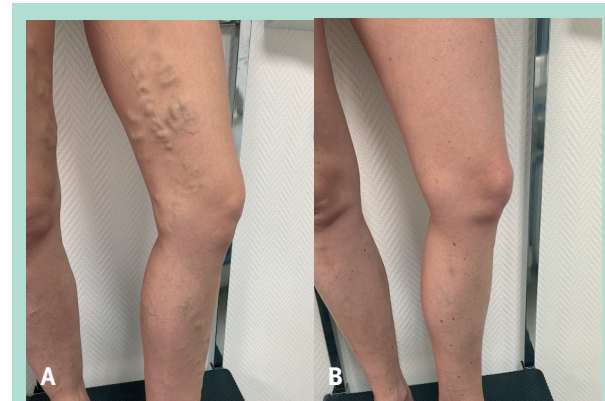


FIGURE 5 : A. GVS gauche d'un diamètre de 13 mm avant traitement échoguidé à la mousse. B. Même GVS 1 an après traitement.

Repousser les limites de la sclérothérapie échoguidée à la mousse.

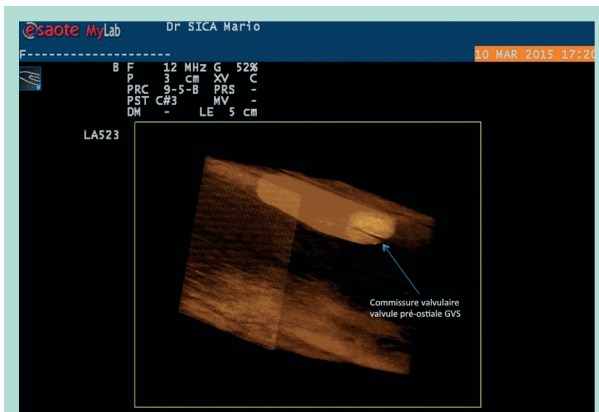


FIGURE 6 : Axe GVS avec visualisation d'une valvule pré-ostiale en mode 3D.

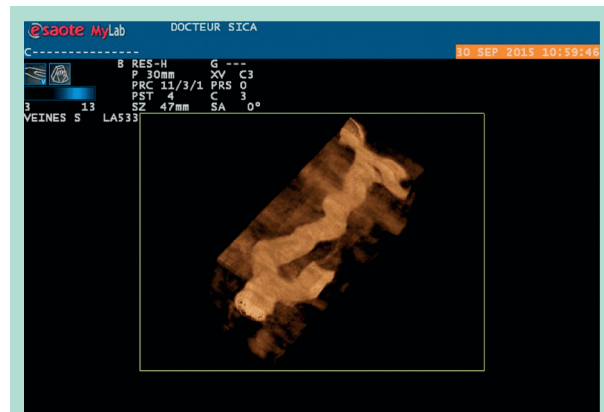


FIGURE 7 : Axe GVS avec toutes ses collatérales vu en mode 3D.

La persistance de l'oblitération au niveau des troncs saphéniens, à 12 mois, a été de 91,8 %.

Un cas de thrombose veineuse profonde jumellaire a été reporté. Cette thrombose a été traitée avec succès par HBM.

Discussion

La technique de sclérothérapie échoguidée à la mousse a pu évoluer à nouveau grâce à la mise en place de trois dispositifs innovants :

- l'imagerie 3D qui permet une meilleure visualisation de la structure anatomique veineuse (**Figure 6**) et par conséquent une meilleure performance dans le diagnostic en particulier dans les cas complexes (**Figure 7**) ;
- l'évolution dans la préparation de la mousse grâce à des ratios $> 1/4$;
- l'évolution dans la compression grâce à une pression externe péropératoire [5].

Conclusion

Grâce à l'évolution constante de la technologie et à l'expérience acquise en matière de sclérothérapie échoguidée à la mousse et cathéter endoveineux court, nous pouvons affirmer que la sclérothérapie échoguidée à la mousse est en mesure, aujourd'hui, de repousser les limites liées aux calibres des varices.

Elle permet de traiter avec succès des varices de diamètre exceptionnel.

Remerciements

Aux docteurs Biasi (Italie) et El Ouardi (Maroc) pour l'aide précieuse aux cours de certaines interventions particulièrement difficiles. À la société Esaote, en particulier à Madame Lecurieux-Lafayette et aux ingénieurs Florence Labb et Rui Rolo, pour la mise à disposition de sondes et logiciels 3D particulièrement performants.

Références

1. Tournay R. Les Varices - pratique des injections sclérosantes. Éditions Médicales M. Maloigne 1929.
2. Knight R.M., Vin F., Zigmunt J.A. Ultrasonore guidance of injections into the superficial venous system. In : Davy A., Stemmer R., Eds, John Libbey Eurotext Ltd. Phlébologie 1989 ; 339-41.
3. Cabrera Garrido J.R. Élargissement des limites de la sclérothérapie : nouveaux produits sclérosants. Phlébologie 1997 ; 50 : 181-8.
4. Monfreux A. Traitements sclérosants des troncs saphéniens et leurs collatérales de gros calibre par la méthode MUS. Phlébologie 1997 ; 50 : 351-3.
5. Sica M., Benigni J.P. Échosclérose à la mousse : trois ans d'expérience sur les axes saphéniens. Phlébologie 2000 ; 53 : 339-42.
6. Sica M. Traitement des varices de plus de 8 mm de diamètre par sclérothérapie à la mousse et contention. Phlébologie 2003 ; 56 : 139-45.
7. Sica M., Biasi G., George E. Méthode simplifiée d'injection de micromousse de Trombovar à 1% par cathéter court (Méthode M.S.) : une efficacité durable confirmée par les résultats à 2 ans. Phlébologie 2006 ; 59 : 339-42.
8. Gobin J.P. Traitement des varices à la mousse. John Libbey Eurotext volume 20, 4 avril 2008 : 183-9.
9. Gachet G., Galem K. L'échosclérose mousse des varices sous compression ou « tumescence externe » : l'étude Moussecomp. Phlébologie 2016.
10. Tessari L., Cavezzi A., Frullini A. Preliminary Experience with a New Sclerosing Foam in the Treatment of Varicose Veins. Dermatologic Surgery 2001 ; 27 : 58-60.
11. Sica M. Guide pratique illustré pour réussir les traitements par sclérothérapie échoguidée à la mousse. Éditions Editcrea 2009.