

La pompe veineuse plantaire : Anatomie et hypothèses physiologiques

Uhl J.-F.^{1,2}, Bertier C.³, PrevotEAU C., Gillot C.¹

Résumé

Une étude anatomique des veines du pied menée chez 150 sujets non embaumés avec injection de latex puis dissection, nous a permis d'affirmer que la conception de la semelle veineuse plantaire décrite par Lejars, est erronée. La véritable pompe veineuse plantaire est profonde, intermusculaire, constituée par les veines plantaires.

La semelle veineuse plantaire (dite de Bourceret) est en réalité un fin réseau, et sa dilatation (Lejars) est un fait pathologique, conséquence d'une stase veineuse distale majeure.

Le réservoir sanguin, mobilisé par la compression manuelle de la plante du pied et vidangé lors de l'appui du pied sur le sol à la marche, correspond bien aux veines plantaires. Son éjection rapide est responsable du pic de flux observé au doppler dans les veines tibiales postérieures.

Ces données anatomiques expliquent l'importance de conserver ou de rétablir une statique normale du pied chez le patient insuffisant veineux chronique : la pompe veineuse du pied est en effet la première étape du retour veineux du membre inférieur à la marche. Le relais est ensuite pris par la pompe du mollet assurée par la contraction du muscle soléaire puis des jumeaux.

Mots clés : anatomie du pied – pompe veineuse – veines plantaires

Summary

The plantar venous pump : anatomy and physiologiques hypothesis

An anatomical study of 200 feet injected with latex demonstrates that the concept of the plantar sole of Lejars is wrong: the true plantar pump is composed by the plantar veins, located deeply between the plantar muscles and compressed during the weight-bearing phase of the walk.

The normal venous sole (of Bourceret) is a thin network and its dilatation (Lejars) is a pathological state, ascribed to a severe distal venous stasis.

The blood reservoir moved up by a plantar compression either by manual or during the support phase at each step is truly located along the plantar veins.

This is the reason why, for CVI patients, it is so important to make sure that the static of the foot is normal. In fact, the foot pump is the first step of the venous return during walk, just before the calf pump.

Keywords : foot anatomy – venous pump – plantar veins

Introduction

Voici un rappel de l'historique des travaux anatomiques et physiologiques portant sur les veines du pied.

- 1861 : Sucquet : observe dans l'épaisseur de la peau des canaux tendus d'une artériole pré-capillaire à une veinule post-capillaire. Ce dispositif shunte le réseau capillaire et facilite le passage artério-veineux. Ces canaux s'observent dans les zones de fortes pressions de la plante du pied et de la paume de la main. (zone dermique : transpiration liée à une hyper vascularisation)

- 1885 : Bourceret [1] met en évidence un fin plexus de veines intra et sous-dermiques sur toute la plante du pied. Ce réseau se draine directement dans les veines marginales médiale et latérale, et par l'intermédiaire de fines perforantes graisseuses dans les veines plantaires médiales et latérales.

- 1889 : Braune [2] observe une arcade la partie antérieure du réseau plantaire par les veines interdigitales et s'ouvre dans les veines dorsales. Il confirme le fin plexus décrit par Bourceret.

- 1890 : F. Lejars [3] est le premier à parler d'une pompe veineuse animée par la marche : la semelle veineuse. Il décrit de gros vaisseaux superficiels qui forment un véritable lac plantaire. Mais ces grosses veines superficielles ont été injectées par voie artérielle sous une forte pression, et cette observation de Lejars constitue en réalité un artéfact technique.

- 1993 : J.H.Scurr [15] enregistre par pléthysmographie des changements de volume, il évalue la quantité de sang éjectée au niveau de la plante du pied lors des contractions à 20-30 ml.

1- Département d'Anatomie – Université Paris Descartes – 45 rues des Saints Pères – 75006 – Paris

2- Centre de Chirurgie des Varices Paris Défense – 92200 – Neuilly-sur-Seine

3- Faculté d'Etio-pathologie de Paris

Accepté le 17/12/08

Matériels et méthodes

Nous avons utilisé 150 sujets non embaumés non sélectionnés (donc moyenne d'âge élevée)

Nous décrivons ici la méthode d'injection valable pour toutes les veines du membre inférieur.

1- Préparation :

Dénudation de la veine marginale médiale. Introduction d'un cathéter butterfly N°19 dirigé vers les orteils (donc à contresens du flux).

Abord de la veine fémorale commune par une incision verticale en regard du pubis. Section des muscles et de l'arcade fémorale.

Contrôle de la veine fémorale à la jonction fémoro-iliaque. Ouverture à la recherche d'une valvule (présente dans 2/3 des cas).

2- Lavage :

Introduction d'un tube de lavage dans la veine fémorale. Irrigation-lavage à l'eau savonneuse ayant pour but d'extirper le sang et les caillots. Quand le liquide revient clair, surélévation du membre et massage appuyé des muscles de la jambe et de la cuisse, ce qui recharge en sang et en caillots le tuyau de lavage. Nouveaux lavages avec 2 ou 3 manipulations du même type jusqu'à la clarté du liquide recueilli.

3- Injection du latex :

L'injection utilise du latex au néoprène non dilué, coloré en vert (pour la qualité des photos).

Le volume injecté est de l'ordre de 120 à 150 ml par membre et la durée de 30 minutes.

La dissection est réalisée dès le lendemain.

4- Quelques points techniques importants :

La résection de la peau plantaire doit être très superficielle à la recherche d'un fin réseau de veinules de type Bourcuret. Elles sont en règle non injectées, car cette semelle est valvulée et continente.

La libération des muscles superficiels de la plante doit être faite pour visualiser les veines plantaires, associées à la résection du premier métatarsien.

Quant aux veines dorsales du pied sont, elles, très superficielles et apparentes.

Résultats

I/ Mise en évidence d'une pompe veineuse plantaire :

L'existence d'une pompe veineuse plantaire est une réalité indiscutable. Elle se vérifie tous les jours par les phlé-

bologues qui pratiquent ce qu'ils appellent par erreur la "manœuvre de compression de la semelle de Lejars".

Le pied étant immobile, la compression manuelle de la voûte plantaire déclenche une accélération franche du flux des veines tibiales postérieures perçu au Doppler au niveau de la cheville. Il s'agit donc d'une accélération du flux profond qui est immédiate, intense et répétitive.

Si la pompe veineuse plantaire existe bien, de très nombreux arguments contredisent la conception de Lejars :

- A l'état normal, le réseau veineux cutané est constitué de très petites veines, de 1 à 2 mm de calibre dont la capacité totale est tout à fait négligeable : il n'existe pas de lac sanguin plantaire.

- Ces veines se drainent par de petits collecteurs dans les veines marginales du pied, et, par leur intermédiaire, dans les veines saphènes. Le sang s'écoule dans les veines superficielles.

- Il n'existe aucune anastomose de bon calibre entre les veines cutanées plantaires et les collecteurs profonds, et en particulier les veines plantaires latérales. Celles-ci sont en effet les seules veines qui se drainent directement dans les veines tibiales postérieures.

Ainsi, le phlébologue qui exerce une compression manuelle de la plante du pied constate, au doppler, une accélération considérable du flux tibial postérieur.

Le volume sanguin ainsi mobilisé, propulsé à grande vitesse dans les veines tibiales postérieures a été mesuré par J.H Scurr par pléthysmographie [15] : il est de 25 à 30 ml. Ce réservoir sanguin mobilisé par la pression manuelle de la plante du pied est bien PROFOND, il correspondant aux veines plantaires latérales et médiales comprises entre deux corps musculaires charnus.

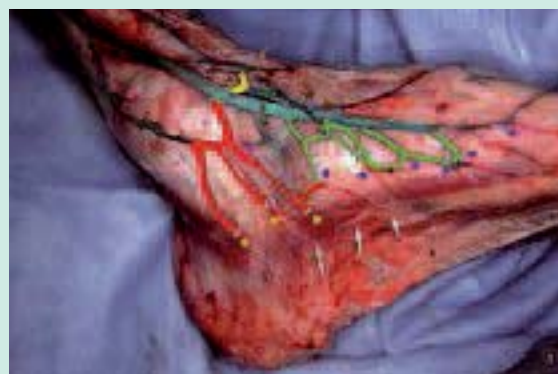

FIGURE 1 : Technique d'injection des veines du pied.

Les veines cutanées plantaires ne sont pas injectées (flèches blanches). En vert, le segment terminal des petits collecteurs cutanés plantaires : le reflux n'intéresse que ces veines jusqu'à leurs valvules (points bleus). En rouge, les perforantes et leur point de pénétration fasciale (points jaunes)

La pompe veineuse plantaire : Anatomie et hypothèses physiologiques

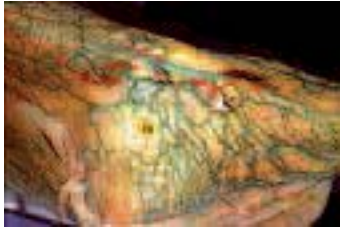


FIGURE 2 : Avalvulation du réseau cutané visible sur la totalité de la plante.
Reflux par les petits collecteurs terminaux (lacs rouges) : semelle veineuse type Bourceret, plexus de petites veines de 1 à 2 mm de calibre.

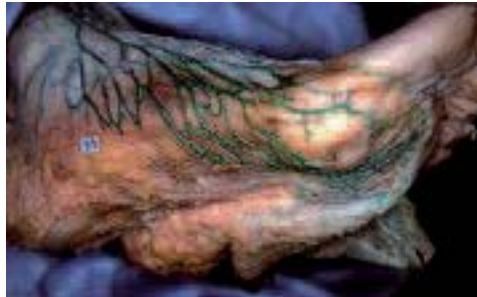

FIGURE 3 : Avalvulation partielle :
Les veines postérieures sont bien valvulées : pas d'injection plantaire. Il existe un reflux au niveau des veines antérieures jusqu'aux orteils.

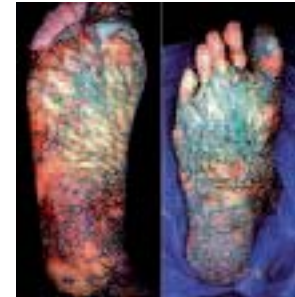

FIGURE 4 : Deux cas de reflux superficiel plantaire, à la limite du pathologique.
Reflux avec dilatation modérée des veines cutanées plantaires. Plus importante à droite.

II/ Description anatomique des veines du pied :

A. Le réseau superficiel des veines du pied :

1-Les veines de la plante du pied :

Les veines superficielles de la plante du pied forment un fin réseau qui se draine dans les veines marginales par de petites veines, avec présence de valvules. Ces valvules empêchent le passage du sang vers la superficie.

La figure 1 nous montre la technique d'injection des veines du pied : un cathéter est introduit dans la veine marginale médiale. Puis une injection de latex coloré en vert clair est faite en direction des orteils.

Les veines cutanées plantaires ne sont pas injectées (flèches blanches). En vert, le segment terminal des petits collecteurs cutanés plantaires : le reflux n'intéresse que ces veines jusqu'à leurs valvules (points bleus). En rouge, les perforantes et leurs points de pénétration du fascia (points jaunes).

En cas d'avalvulation totale (Figure 2) ou partielle (Figure 3) de ces veines superficielles de la plante, on observe une dilatation modérée du réseau plantaire. (Semelle dite de Bourceret).

En cas de reflux pathologique par contre (Figure 4) on assiste à une dilatation importante de ce réseau qui conduit à la "semelle veineuse plantaire de Lejars". Il se peut techniquement que ces veines superficielles soient observables après injection forcée par les canaux de Sucquet (shunts artério-veineux). Les veines sont donc soufflées, forcées et ont ainsi fait croire à Lejars qu'elles étaient de gros volume. La semelle plantaire de Lejars est donc un artefact d'injection.

Elle correspond en réalité à un état pathologique : cette dilatation veineuse est due à une stase sévère, le plus souvent liée à un reflux veineux superficiel et ou profond.

2-Les veines marginales :

Ce réseau superficiel est également composé des veines marginales médiale et latérale. La *marginale médiale* naît de la perforante du premier espace inter métatarsien et se continue pour se jeter dans la veine grande saphène. La *veine marginale latérale* naît également de la veine perforante du premier espace inter métatarsien et se termine dans la veine petite saphène.

3-Les veines interdigitales et l'arcade de Braune :

- Les veines interdigitales (en vert clair) se drainent vers l'arcade de Braune à partir des veines dorsales (en vert foncé) ; voir la figure 5.

- La veine perforante du 1^{er} espace (en rouge), est le point de départ de toutes les circulations veineuses du pied, hormis les orteils. Elle est en effet à l'origine des superficielles (veines marginales) comme des veines profondes (veines plantaires médiales et latérales).

- L'arcade de Braune (en magenta) est une veine superficielle, située à la racine des orteils. Elle s'ouvre dans le réseau superficiel par des veines interdigitales (vert clair). Voir Figure 6. Cette arcade draine aussi la partie antérieure du réseau plantaire (veines en bleu) et le fait communiquer avec les veines dorsales.

B. Le réseau profond des veines du pied :

Ce réseau est situé au contact des os du tarse dans la concavité de la voûte osseuse. (Figures 7 et 8). Ces veines se drainent en dedans dans des veines plantaires médiales

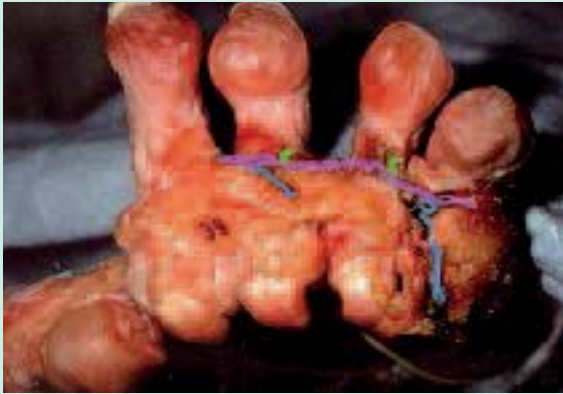

FIGURE 5 : Les veines inter digitales.

Les veines interdigitales (en vert clair) se drainent vers l' arcade de Braune à partir des veines dorsales (en vert foncé). Voir la figure 6. La veine du 1^{er} espace (en rouge), est le point de départ de toutes les circulations veineuses du pied (mise à part les orteils) superficielles et profondes : les veines marginales et les veines plantaires médiales et latérales.

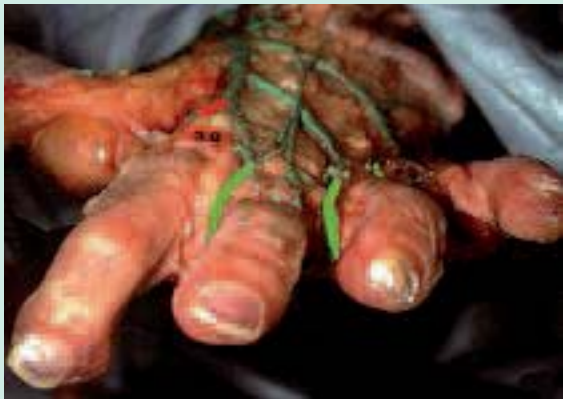

FIGURE 6 : Arcade de Braune (même pied que la figure 5).

L' arcade de Braune (en magenta) est une veine superficielle, située à la racine des orteils. Elle s' ouvre dans le réseau superficiel par des veines interdigitales (vert clair). Cette arcade draine aussi la partie antérieure du réseau plantaire (en bleu) et le fait communiquer avec les veines dorsales.

(ou internes) et en dehors des veines plantaires latérales (ou externes). Elles drainent l'os spongieux.

C. Le réseau intermédiaire ou des grands collecteurs des veines du pied :

Ce réseau est composé de deux grands collecteurs: les pédicules plantaires médial et latéral qui s'unissent en arrière pour former le confluent calcanéen (c) des veines plantaires (Figures 9 et 14) :

1-Le pédicule plantaire médial (ou interne) : court, mesure environ 5 cm, assez rectiligne.

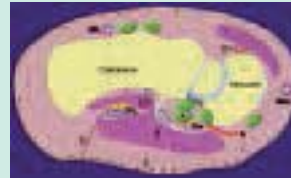


FIGURE 7 : Coupe frontale du tarse montrant les trois lames de veines plantaires (1, 2,3).

1 : drainage des veines osseuses
2 : drainage des veines musculaires
3 : veinules "perforantes graisseuses" sont les seules anastomoses des veines de la semelle avec les collecteurs plantaires,

S : semelle cutanée de Bourceret
Veines de la couche musculaire :
groses veines plantaires latérales PL, intermusculaires
Veines plantaires médiales, plus petites

Pm, à proximité des tendons
T : veines de la fosse tarsienne
Mm : veine marginale médiale
ML : veine marginale latérale
D : pédicule dorsal, sous tendineux

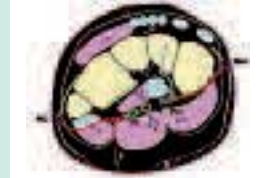

FIGURE 8 : Coupe longitudinale médiale du pied montrant la topographie musculaire des grandes veines plantaires.

PL : veines plantaires latérales, intermusculaires, situées dans la fente qui sépare le corps charnu du carré plantaire (CP) de celui de l' abducteur de l' hallux (A): action musculaire efficace.

PM : veines plantaires médiales : rapports fibreux et tendineux : tendon long fléchisseur de l' hallux (F) et fascia profond de l' abducteur: structure rigide sans grande action directe sur les veines.

N : perforante naviculaire.
G : perforante graisseuse.
Mm : veine marginale médiale.
ML : veine marginale latérale.

Il n'occupe que la partie postérieure de la plante du pied, en arrière du tendon du long fibulaire latéral. Il est constitué par deux veines et prend dans certains cas un aspect plexiforme :

- il longe le bord médial du pied et reçoit les perforantes de la marginale médiale.

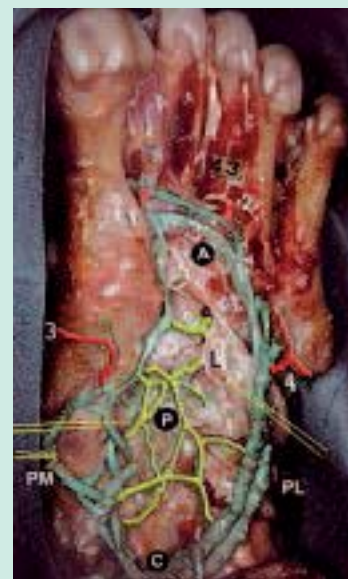

FIGURE 9 : Les grands collecteurs plantaires : les pédicules plantaires médial et latéral.

PL: veines plantaires latérales (les plus volumineuses).

A: arcade plantaire, origine des plantaires latérales, est connectée avec les perforantes inter-métatarsiennes:

1= du premier espace
2= du quatrième espace

La pompe veineuse plantaire : Anatomie et hypothèses physiologiques

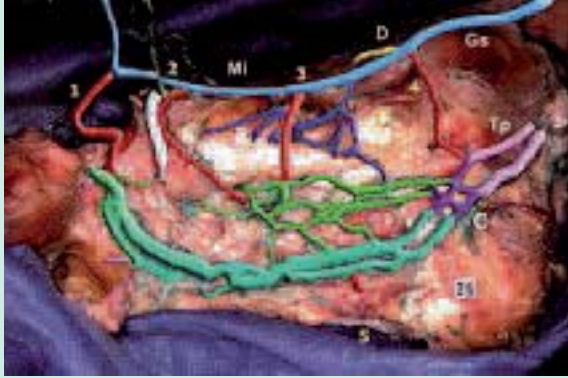


FIGURE 14 : La pompe veineuse plantaire, en vue médiale après avoir réséqué le premier métatarsien.

Les veines plantaires latérales (vert foncé) par leur calibre et leur longueur constituent le véritable réservoir de la pompe veineuse plantaire. Elles s'ouvrent directement dans les veines tibiales postérieures par l'intermédiaire d'un petit plexus calcanéen. Elles sont pauvres en perforantes 1=perforante du 1^{er} espace. 5= perforante cuboïdienne.

Les veines plantaires médiales (vert clair) ont une faible capacité et rejoignent le confluent calcanéen. Elles communiquent avec la marginale médiale par les perforantes cunéenne=2, naviculaire=3, malléolaire=4.

- latéralement, il reçoit sang des muscles voisins : abducteur de l'hallux, court fléchisseur des orteils et carré plantaire.

Ces deux veines sont petites, elles se projettent par ailleurs sur les tendons et sont donc peu efficaces pour la pompe plantaire.

2-Le pédicule plantaire latéral (ou externe) : plus long (12 cm), courbé, plus volumineux car situé entre les deux couches musculaires de la plante, est ainsi comprimé lors de la contraction. Il naît en regard du 1^{er} espace inter-métatarsien par l'arcade veineuse du 1^{er} espace.

Il part latéralement, puis rectiligne et se jette dans le confluent calcanéen ou il s'unit avec les veines plantaires médiales. Ce plexus rejoint les veines tibiales postérieures. Le pédicule plantaire est généralement formé de deux veines satellite de l'artère mais il n'existe parfois qu'un collecteur veineux sur une partie de son trajet. Fait notable, sur leur trajet, les veines plantaires latérales présentent parfois des dilatations fusiformes, les sinus plantaires, comparables à ceux du muscle jumeau médial et du muscle soléaire, argument en faveur d'une pompe veineuse.

Le pédicule plantaire latéral reçoit des perforantes de la veine marginale latérale, des perforantes graisseuse, des veines inter-métatarsiennes (surtout du 1^{er} et du 4^{ème} espace), des veines calcanéennes et des veines des grands muscles plantaires voisins.

3-Le confluent calcanéen des veines plantaires : se situe dans la gouttière calcanéenne.

Il est formé des veines plantaires médiales et latérales et a l'aspect d'un fin plexus veineux qui se condense pour former les veines tibiales postérieures.

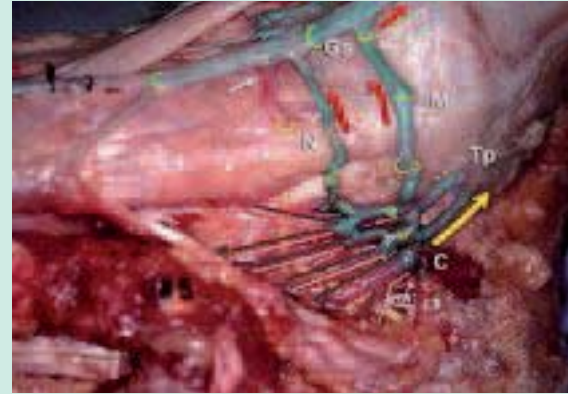


FIGURE 10 : Le confluent calcanéen des veines plantaires

Il est semi-plexique, pluri-valvulé et connecté avec la grande veine saphène Gs par la perforante malléolaire tibiale M (ici également par une perforante naviculaire N). Ce confluent calcanéen se situe au pôle distal de la pompe musculaire plantaire.

Il distribue le sang à la fois dans les tibiales postérieures Tp (flèche jaune), et par les perforantes M et N (flèches rouges) dans la grande veine saphène Gs. Notez les valvules des perforantes incontinentes. Par contre les valvules terminales des veines plantaires médiales et latérales sont compétentes dans les cas normaux.

Le confluent calcanéen des veines plantaires (Figures 9 et 10) est semi-plexique, pluri-valvulé et connecté avec la grande veine saphène par la perforante malléolaire tibiale (parfois naviculaire). Ce confluent calcanéen se situe au pôle distal de la pompe musculaire plantaire. Il distribue le sang à la fois dans les tibiales postérieures et par les perforantes malléolaire et Naviculaire dans la grande veine saphène.

Les valvules terminales des veines plantaires médiales et latérales sont compétentes dans les cas normaux.

4-Des veines perforantes s'associent à ces collecteurs :

4.1- La veine perforante du 1^{er} espace intermétatarsien : généralement de gros calibre c'est un relais car elle est reliée à l'arcade veineuse du 1^{er} espace qui est le point de départ de toutes les circulations veineuses du pied, superficielles et, profondes. Il en part les veines tibiales antérieures, le pédicule plantaire latéral et le pédicule plantaire médial.

Cette arcade est en relation avec l'arcade dorsale superficielle qui unit la veine marginale médiale et la veine marginale latérale.

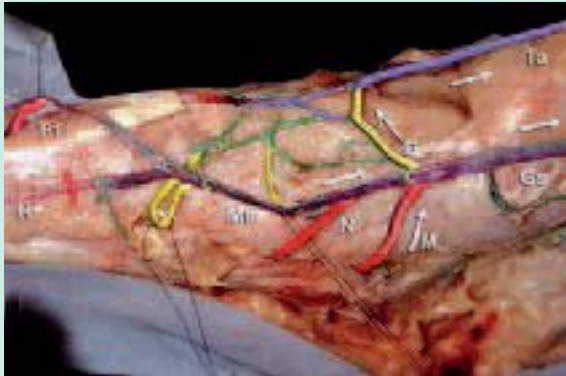


FIGURE 11 : Perforantes médiales dorsales et plantaires, branchées sur la veine marginale médiale (Mm) et à l'origine de la grande veine saphène (Gs).

Notez l'origine tri-radulaire de la grande veine saphène: elle se fait par la marginale médiale Mm, la communicante dorsale qui s'ouvre dans les veines tibiales antérieures Ta, et la communicante malléolaire connectée avec le plexus calcanéen. Notez le calibre important de la communicante du 1^{er} espace intermétatarsien P1. Notez également le changement brutal de calibre de la veine dorsale du pied après avoir reçu la perforante dorsale D, devenant ainsi la veine tibiale antérieure.

-Mm : Veine marginale médiale (ou interne).

-GS : Veine grande saphène.

H: veine dorsale de l'hallux.

Ta : Veines tibiales antérieures.

Les perforantes dorsales sont colorées en jaune :

-D= Perforante dorsale qui communique en avant avec les veines tibiales antérieures (Ta).

Les perforantes plantaires sont en rouge : d' avant en arrière.

-P1=Perforante du premier espace inter-métatarsien.

-N naviculaire.

-M malléolaire ou talienne.

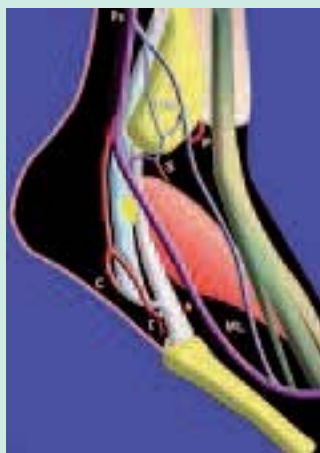

FIGURE 12 : Les veines perforantes latérales du pied. Origine du tronc de la petite veine saphène (Ps) :

- la veine marginale latérale ML est inconstante, mais souvent volumineuse.

- le plexus malléolaire latéral PM, par contre est constant.

Il émet deux perforantes : P= pré malléolaire S= sous malléolaire.

- il peut exister un tronc commun C des perforantes latérales du pied, véritable troisième racine du tronc de la petite saphène ; elle croise les tendons longs fléchisseurs fibulaires : perforantes inter tendineuse(I), et perforante cuboïdienne (Cu).

4.2- Les veines perforantes marginales médiales (Figure 11) s'ouvrent dans la veine marginale médiale et fournissent l'origine triradulaire de la grande veine saphène. On les distingue en plantaires et dorsales

4.2.1 Les perforantes plantaires et sont au nombre de trois : (Figure 11)

- malléolaire (ou talienne) : proche de la malléole et rejoint le confluent des veines plantaires

- naviculaire : proche du tubercule du scaphoïde

- cunéenne : croise le 1^{er} cunéiforme

4.2.2 Les perforantes médiales dorsales (figurées en jaune)

La perforante dorsale (D) communique en avant avec les veines tibiales antérieures (Ta).

4.3- Les veines perforantes marginales latérales (Figure 12) : au nombre de deux : calcanéenne et cuboïdienne qui rejoignent la veine marginale latérale. Elles croisent les tendons fibulaires latéraux (perforante inter-tendineuse et sous-tendineuse)

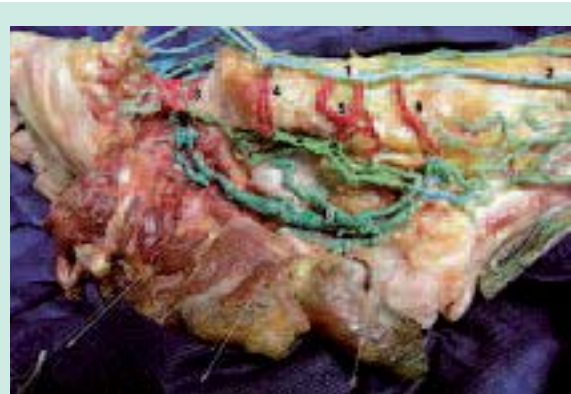


FIGURE 15 : Les 2 dispositifs veineux du pied (le premier métatarsien est en partie réséqué).

Le dispositif médial : veines plantaires et marginale communiquant par de nombreuses perforantes. Le dispositif latéral, les veines plantaires latérales, véritable pompe du pied.

1= veine marginale médiale.

2= veine grande saphène.

3=perforante du 1^{er} espace intermétatarsien.

4= perforante cuboïdienne.

5= perforante naviculaire.

6=perforante malléolaire.

7=Les veines plantaires médiales (vert clair) ont une faibles capacité et communiquent avec par les perforantes médiales.

8= Les veines plantaires latérales (vert foncé) par leur calibre et leur longueur constituent le véritable réservoir de la pompe veineuse plantaire.

9=le plexus calcanéen.

10=les veines tibiales postérieures.

La pompe veineuse plantaire : Anatomie et hypothèses physiologiques

4.4-*Les veines perforantes plantaires moyennes*, qui rejoignent l'arcade de Braune (située à la racine des orteils) sont en relation avec le réseau cutané de Lejars par les perforantes adipeuses (veines interdigitales).

A retenir

Telle est donc l'organisation générale des veines du pied, qui distingue classiquement des veines superficielles, principalement dorsales et marginales et des veines plantaires médiales et latérales, profondes. En réalité nous avons été conduits à une révision de la conception de ces vaisseaux :

Il faut en effet distinguer 2 ensembles très différents sur le plan anatomique et, partant, fonctionnel, figure 15.

*D'une part un **dispositif médial** qui comprend la veine marginale et les veines plantaires médiales. Elles sont richement connectées par 3 ou 4 veines perforantes médiales bien développées.*

*D'autre part un **dispositif latéral** qui se résume pratiquement au seul pédicule latéral constitué par les veines plantaires latérales. Elles sont longues et de gros calibre, pauvres en perforantes et donc sans grande connection avec le système superficiel marginal latéral.*

Selon cette conception, la pompe veineuse est pour l'essentiel profonde et intermusculaire localisée aux veines plantaires latérales qui perfusent le courant tibial postérieur.

Seule le perforant inter métatarsien du premier espace est commun aux 2 compartiments veineux du pied.

Commentaires

A/ Rappelons les étapes du retour veineux du membre inférieur :

- *Au repos*, il n'y a pas de pompe veineuse active, comme nous le verrons par la suite, le système est donc nécessaire et suffisant, en lui-même, pour assurer la propre continuité du retour veineux.

- Au passage à la *position debout*, sous l'influence de la pesanteur, le poids de la colonne sanguine exerce une pression d'environ 80 mm de mercure.

- *Après un certain nombre de pas* (environ 10 à 25 m), la pression à la cheville chute à 30 mm de mercure. Cette diminution est liée à la mobilisation du volume sanguin, due à l'activation des différentes pompes du membre inférieur à la marche.

Mécanisme bien connu au niveau du mollet et de la cuisse, où les veines intramusculaires du triceps et du quadriceps jouent le rôle de réservoir, en particulier celles du soléaire et du gastrocnémien médial, et celles du muscle vaste latéral.

La contraction exprime le volume sanguin et le relâchement musculaire permet le remplissage du réservoir.

Une série de valvules canalise le sang propulsé vers la racine du membre et empêche tout reflux.

B/ Où se situe la pompe veineuse plantaire ?

On pratique en phlébologie la manœuvre dite de « compression de la semelle de Lejars ». La main empaume le creux plantaire et le comprime fortement, tandis que l'autre enregistre à l'écho doppler le flux veineux tibial postérieur. On constate une accélération du courant qui est immédiate, intense et répétitive.

La conception de Lejars est donc aisément mise en défaut. Comment la compression de veines superficielles pourrait-elle accélérer le courant des veines profondes alors qu'il n'existe aucune anastomose, aucune perforante valable entre ces deux territoires vasculaires ?

Différents arguments permettent en effet d'affirmer le siège PROFOND, musculaire, de la pompe plantaire :

- Les axes veineux plantaires sont directement branchés sur les veines tibiales postérieures qui en sont les prolongements.

- L'orientation des valvules indique que le flux sanguin se fait de la profondeur vers la superficie

- Le volume sanguin éjecté par la pompe est de 20 à 30 ml ce qui correspond à la capacité des veines plantaires latérales et médiales. Ces veines sont essentiellement intermusculaires laissant donc supposer l'intervention de l'appareil moteur lors de la chasse veineuse à la marche, qui s'ajoute à la pression d'appui du pied sur le sol.

A retenir

-La semelle veineuse selon un aspect de fin plexus, "Bourceret"

= état physiologique

- La semelle veineuse selon des lacs veineux dilatés, « Lejars »

= état pathologique de stase

- Siège de la pompe veineuse du pied

= Veines plantaires latérales

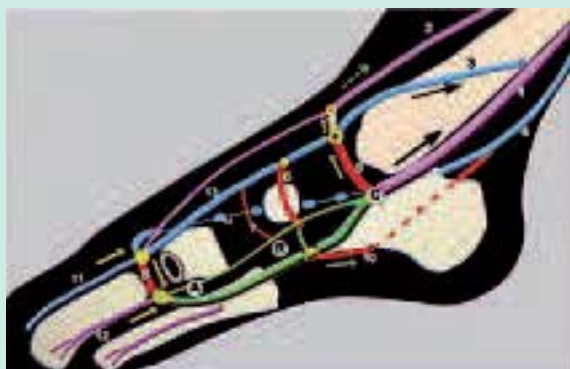


FIGURE 16 : Hypothèses de fonctionnement de la pompe veineuse du pied

La pompe (en vert) constituée par les veines plantaires est polarisée et comporte 3 parties d'avant en arrière : Un pôle d'aspiration (A) un réservoir (R) et un pôle d'éjection (C) le confluent calcanéen.

En avant, le pôle distal (dirigé vers les orteils) ou d'aspiration A: le sang pénètre dans la pompe lors de la suspension en flexion plantaire par décontraction des muscles plantaires.

La pompe est alimentée par des orteils très vascularisés et par les muscles métatarsiens très développés. La pompe s'enrichit de sang superficiel véhiculé par la veine communicante du 1er espace (8).

Le corps de la pompe ou réservoir R, s'enrichit de veines osseuses et musculaires, mais aussi de sang superficiel par les perforantes médiales et latérales du pied (en rouge).

Le pôle distal ou d'éjection est représenté par le confluent calcanéen C. Le sang perfuse les veines tibiales postérieures (1) mais également la grande saphène (3) par la perforante malléolaire (5) et les tibiales antérieures (2) par la perforante dorsale (9)

- | | |
|---|---|
| 1 : Veines tibiales postérieures | 9 : Veine perforante dorsale |
| 2 : Veines tibiales antérieures | 10 : Veine perforante calcanéenne |
| 3 : Veine grande saphène | 11 : Veine dorsale de l'hallux, très grosse |
| 4 : Veine petite saphène | 12 : Veine inter métatarsienne |
| 5 : Veine perforante malléolaire | 13 : Veine marginale médiale |
| 6 : Veine naviculaire | 14 : Veine marginale latérale |
| 7 : Veine perforante cunéenne | |
| 8 : Veine perf. du 1 ^o espace intermétatarsien | |

La description anatomique des veines plantaires latérales nous montre les 3 parties de cette pompe qui conditionnent son fonctionnement : (Figure 16)

1- En avant le pôle d'aspiration, dirigé vers les orteils. Les voies d'alimentation sont nombreuses : les orteils très vascularisés, les muscles métatarsiens très développés, la veine grosse perforante inter métatarsienne (venant du réseau superficiel de la marginale médiale)

2- La partie moyenne constitue le corps du réservoir de la pompe, dont le volume est en moyenne de 15 à 25 ml. Elle est enrichie à ce niveau par les veines osseuses et musculaires, les perforantes médiales et latérales. L'appui au sol et le déroulement du pas créent un effet de

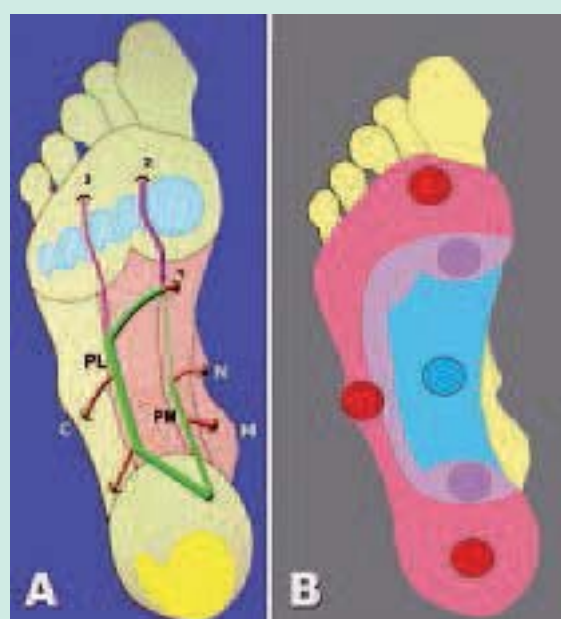


FIGURE 13 : Manœuvre des axes veineux plantaires.

La manœuvre de compression de la plante montre que si la chasse est très efficace au niveau du creux plantaire sur lequel se projettent les axes veineux, elle est normalement nulle au niveau de la zone d'appui. Ceci est également un argument contre la théorie de Lejars.

Les principales perforantes :

- C = cuboïdienne,
- N = naviculaire,
- M = malléolaire.

1^oE = perforante du 1^{er} espace inter métatarsien

3^oE = perforante du 3^{ème} espace.

B : rapports avec la zone d'appui.

Pastilles rouges = zones d'appui au sol.

Pastille bleue = zone de compression manuelle des veines plantaires.

massage sur la zone vasculaire de la plante dont les rapports anatomiques sont précisés sur les figures 13 A et B.
 3- En arrière, le confluent calcanéen qui correspond au pôle d'éjection qui débouche à plein canal dans les veines tibiales postérieures. Ceci est confirmé par la pratique phlébologique courante, par l'élévation importante du flux tibial postérieur après compression manuelle de la plante, ce que confirme White [14].

On peut décrire 3 phases lors de la marche :

1-La phase d'appui : Le contact du pied au sol entraîne une compression directe du réservoir au niveau de la plante entre les zones d'appui. (Fig. 17 A)

2-La phase d'impulsion : L'appui sur la pointe avec flexion des orteils qui fixent le pied au sol, ce qui entraî-

La pompe veineuse plantaire : Anatomie et hypothèses physiologiques

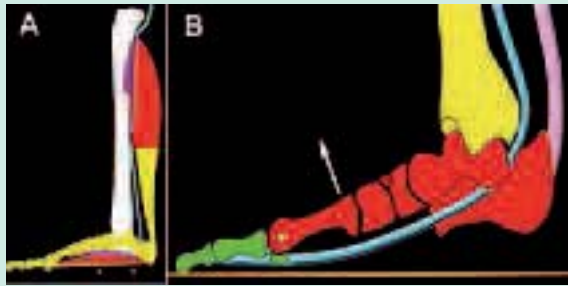


FIGURE 17 :

A : Appui au sol : début de vidange du réservoir par la compression de la zone d'appui de la plante sur le sol.

B : Impulsion du pas à la marche : c'est au moment de l'impulsion que le sang des veines profondes plantaires est propulsé à la fois dans les veines profondes, tibiales postérieures, et dans les veines saphènes. Le bloc métatarsien (en rouge) bascule autour des orteils (en vert) rivés au sol par les tendons (en bleu).

ne une compression de la pompe dans le plan tendino-musculaire par contraction des muscles (fig. 17 B)

3-La phase de suspension du pied, décollé du sol qui permet le remplissage de la pompe.

Cycliquement pendant la marche, la pompe se recharge lorsque le pied est suspendu et se vide lorsqu'il est à l'appui.

Telle qu'elle vient d'être décrite, la pompe plantaire est la seule efficace jusqu'au mollet, où elle est relayée par la pompe jambière du soléaire.

Sa double action, sur la circulation profonde et superficielle, saphène, souligne la libre circulation du sang entre les deux compartiments vasculaires.

En effet, les veines perforantes du pied ont une particularité anatomique d'importance, celle de ne pas avoir de valvules efficaces.

Les pompes musculaires du membre inférieur ont été bien décrites comme le moteur périphérique du retour veineux [4, 5,14], en raison de la basse pression qui règne dans ce système, qui de plus est soumis à la pesanteur.

La théorie de Lejars a été reprise par Gardner et col [6,7] : elle a le mérite d'avoir attiré l'attention sur le rôle majeur joué par le pied et l'appui au sol dans le retour veineux, mais elle localise mal le réservoir plantaire.

Ce sont bien les veines plantaires qui le constituent, comme le montrent les résultats préliminaires des études réalisées antérieurement dans notre laboratoire par Lassau N [10], Gillot V [13,16].

Ces constatations anatomiques sont bien en accord avec de nombreux travaux anatomiques ou physiologiques : Pho [8,9], Raju [14], Scurr [15], Lundeen [16], Killewich [18].

Très récemment, en se basant sur une série de 40 phlébographies White [19] retrouve 2 à 4 veines d'environ 4 mm de diamètre et confirme le pic de flux doppler préférentiel dans les veines tibiales postérieures provoqué par la compression des veines plantaires.

Enfin, on ne saurait trop insister sur le rôle majeur de la pompe veineuse du pied pour lutter contre la stase veineuse distale.

Des travaux sur la prévention post-opératoire des phlébites par la compression du pied confirment en effet le rôle favorable joué par la pompe plantaire sur le retour veineux, donc anti-stase chez les patients à haut risque de thrombose.

Différentes techniques ont été utilisées : la compression intermittente [11, 12,20], la compression élastique [20,21] et les massages de la plante du pied.

Au contraire, favorisée par l'immobilité, la stase distale peut entraîner de manière non exceptionnelle une thrombose profonde des veines plantaires dont le diagnostic repose sur l'écho-doppler [22].

Conclusions

Le réservoir sanguin, mobilisé par la pression manuelle de la plante du pied et vidangé lors de l'appui du pied sur le sol à la marche, n'est pas superficiel au niveau de la "semelle de Lejars" mais PROFOND.

Il correspond aux VEINES PLANTAIRES LATÉRALES comprises entre deux corps musculaires charnus et comprimés à chaque pas.

Ces données anatomiques expliquent pourquoi il est important de veiller à une statique normale du pied chez le patient insuffisant veineux chronique pour assurer une bonne vidange de la pompe plantaire à la marche.

De même, il faut souligner l'intérêt de la stimulation de la pompe veineuse plantaire dans la prévention des thromboses veineuses profondes post-opératoires chez les patients à risque.

Ceci peut être réalisé par massage manuel de bas en haut, par compression pneumatique intermittente ou par simple compression élastique débutant à la racine des orteils.

Cette pompe veineuse du pied est la première étape du retour veineux du membre inférieur. Le relais est ensuite pris par la pompe du mollet assurée par la contraction du muscle soléus puis des gastrocnémiens [4, 5, 14, 23].

Bibliographie

1. Bourceret. *Circulation locale. Procédé d'injection des veines.* Note présentée à l'académie des sciences, 1885
2. Braune W., Muller P. *Das Venensystem des Menschlichen Körpers* II Lieferung, 1889
3. Lejars F., *Les veines de la plante du pied.* Archives de physiologie. 5° série, 1890
4. Barcroft H, Dornhorst AC. Demonstration of the muscle pump in the human leg. *J Physiol* 1948;39-48.
5. Ludbrook J. The musculo-venous pumps of the human lower limb. *Am Heart J* 1966;71:635-41.
6. Gardner A.M., Fox RH. The venous pump of the human foot: preliminary report. impulse system reduces deep-vein thrombosis and swelling. *Bristo Med Chir J* 1983 ;98:109-12
7. Fox RH, Gardner AMN. Video phlebography in the investigation of venous physiology and disease. In: Negus D, Jantet G, editors. *Phlebology '85.* London: John Libbey, 1986:68- 71.
8. Pho R.W.H., Binns M. Anatomy of the venous foot pump. *Injury* Volume 19, Issue 6, November 1988 : 443-445
9. Pho R.W.H., Binns M. Plantar venous pump. *Injury* Volume 21, Issue 2, March 1990 :129-130.
10. Lassau N. Epouse Vandebusch. *La semelle veineuse plantaire de Lejars.* Thèse Paris-VII, 1991
11. Fordyce M.J.F., Ling RSM. A venous foot pump reduces thrombosis after total hip replacement. *J Bone Joint Surg* 1992;74B:45-9.
12. Bradley JG, Krugener GH, Jager HJ. The effectiveness of intermittent plantar venous compression in prevention of deep venous thrombosis after total hip arthroplasty. *J Arthroplasty* 1993;8:57-61
13. Gillot V. *Appareil locomoteur et pompe veineuse plantaire : un exemple de couplage anatomique et fonctionnel.* Thèse Paris-VII, 1993
14. Raju S., Fredericks R., Lishman P., Neglen P., Morano J. Observations on the calf venous pump mechanism: determinants of postexercise pressure. *J Vasc Surg* 1993;17:459- 69.
15. Scurr J.H., Coleridge Smith P.C. La pompe musculaire du pied importance physiologique et clinique. *Phlébologie* 1993, 46: 209-16.
16. Lundeen S., Lundquist K., Cornwall M.W., McPoil T.G. Plantar pressures during level walking compared to other ambulatory activities. *Foot Ankle Int* 1994;15:324-8.
17. Gillot V. : *Veines plantaires et pompe veineuse.* Phlébologie, Annales vasculaires, n°1. Paris, édition de phlébologie, 1995 : 49 -70
18. Killewich L. A., Sandager G. P., Nguyen A. H., Lilly M. P., and Flinn W. R. Venous hemodynamics foot pumping during impulse *J.Vasc Surg* 1995;22:598-605.
19. John V. White, Mira L. Katz,, RVT, Paul Cisek, and Josh Kreithen. Venous outflow of the leg: Anatomy and physiologic mechanism of the plantar venous plexus. *J Vase Surg* 1996;24:819-24.
20. Arcelus J. I., Caprini J. A., Sehgal L. R., Reyna J. J. Home use of impulse compression of the foot and compression stockings in the treatment of chronic venous insufficiency. *J Vasc Surg* 2001;34:805-11
21. Warwick D. J., Pandit H., Shewale S., and Sulkin T. Venous Impulse Foot Pumps Should Graduated Compression Stockings Be Used? *The Journal of Arthroplasty* Vol. 17 No. 4 2002
22. Gillet J-L. Thrombose des veines plantaires. *Phlébologie* 2004 ; 57, 1 : 87-90
23. Claeys R., Thiery L., Uytterhaegen Ph. La pompe musculaire du mollet. Vidéophlébographie et EMG simultanée. *Phlébologie* 1993, 46, N°2 : 287-292.