



## Le syndrome de Klippel-Trenaunay : place et intérêt de la phlébectomie.

### *The Klippel-Trenaunay syndrome: what are the place and the interest of phlebectomy?*

Suied-Amar E., Renaudin J.M.

#### Résumé

Le syndrome de Klippel-Trenaunay est une malformation vasculaire complexe rare. La triade caractéristique associe une hypertrophie globale d'un membre, un angiome plan et des varices.

Nous nous sommes intéressés à la prise en charge de la pathologie veineuse au cours de ce syndrome et à l'arsenal thérapeutique dont dispose le phlébologue pour soulager les symptômes d'insuffisance veineuse.

Nous rapportons le cas d'une patiente présentant un syndrome de Klippel-Trenaunay ayant bénéficié de phlébectomies, qui, bien qu'itératives, ont été hautement bénéfiques sur le plan symptomatique, sans complications notables.

La phlébectomie ambulatoire se présente comme une technique relativement sûre, efficace et responsable de peu de complications dans la stratégie de ce syndrome.

**Mots-clés :** *syndrome de Klippel-Trenaunay, malformation veineuse, ablation thermique endoveineuse, sclérothérapie à la mousse, phlébectomie ambulatoire.*

#### Summary

*The Klippel-Trenaunay syndrome is a complex and rare vascular malformation. The syndrome is characterized by a triad of symptoms combining port-wine stain, varicose veins and soft tissue or bone hypertrophy.*

*We have focused our analysis on the veinous pathology of this syndrome and the therapeutic means available to the phlebologist to alleviate veinous insufficiency symptoms.*

*We have presented the case of a female patient with a Klippel-Trenaunay having undergone ambulatory phlebectomies, which although repeated, were highly beneficial from a symptom standpoint, without noteworthy complications.*

*The ambulatory phlebectomy is a relatively safe and effective procedure, responsible for limited complications in the handling with this syndrome.*

**Keywords:** Klippel-Trenaunay syndrome, venous malformation, endovenous thermal ablation, foam sclerotherapy, ambulatory phlebectomy.

## Introduction

Le syndrome de Klippel-Trenaunay est une angiodyplasie systématisée congénitale, rare, décrite pour la première fois en 1900, associant des malformations vasculaires, capillaires, lymphatiques et veineuses, combinées à une hypertrophie osseuse et des tissus mous d'un membre.

Les manifestations vasculaires confèrent au syndrome de Klippel-Trenaunay une morbidité importante du fait de leurs complications: douleurs, hémorragies cutanées spontanées, insuffisance veineuse chronique et accidents thrombo-emboliques (**Figure 1**).

Nous rapportons l'observation clinique d'une patiente traitée par des phlébectomies et, en nous appuyant sur une revue de la littérature, nous tenterons de préciser l'intérêt particulier et la place que peut avoir la phlébectomie dans la prise en charge thérapeutique de cette maladie.

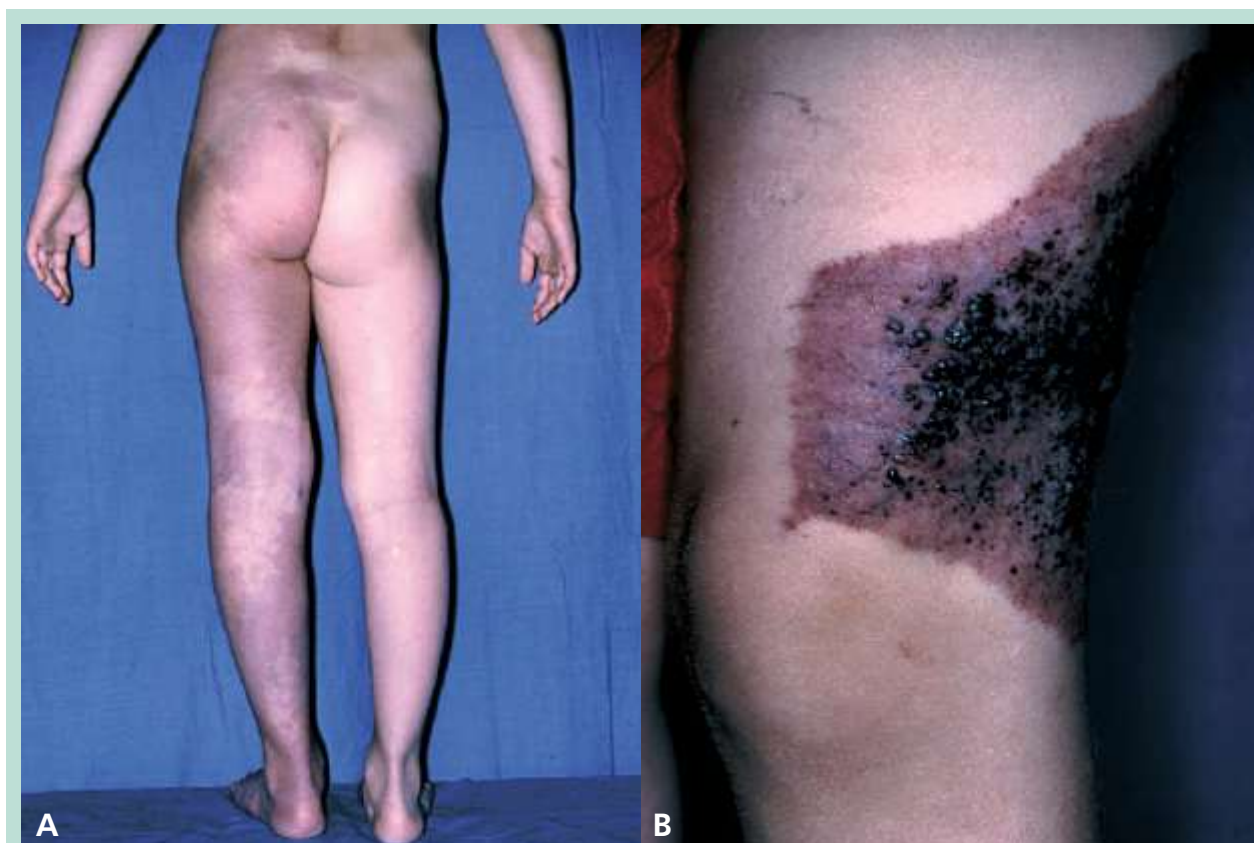La prise en charge des patients présentant un syndrome de Klippel-Trenaunay est toujours **pluridisciplinaire** et essentiellement symptomatique (**Figure 2** et **Figure 3**).

**Nous nous intéressons uniquement dans ce travail à la question de la prise en charge de la pathologie veineuse superficielle. Le traitement précoce et préventif de l'insuffisance veineuse superficielle est primordial.**

Elisabeth Suied-Amar, médecin vasculaire, Paris.

Jean-Marc Renaudin, Hôpital Saint-Louis, Paris.

E-mail : [elisuied@noos.fr](mailto:elisuied@noos.fr)



**FIGURE 1 :** [10].

- A.** Malformation capillaro-veineuse dans le cadre d'un syndrome de Klippel-Trenaunay avec hypertrophie du membre atteint.  
**B.** Malformation capillaro-lymphatico-veineuse dans le cadre d'un syndrome de Klippel-Trenaunay.

## Le cas clinique

**A.** M<sup>me</sup> N., 28 ans, consulte en **septembre 2001** pour une prise en charge de sa maladie variqueuse dans le cadre d'un syndrome de Klippel-Trenaunay.

En effet, la patiente présente un angiome sur la jambe gauche, présent depuis sa naissance, une asymétrie de 2,2 cm entre les deux membres inférieurs, compensée par une talonnette, avec **hypertrophie du membre inférieur gauche** et une insuffisance veineuse superficielle avec des **varices**, évoluant depuis l'adolescence.

Elle n'a pas d'autres antécédents médicaux particuliers. Elle a eu deux grossesses, qui se sont déroulées sans incident notable, en dehors de la majoration de sa symptomatologie d'insuffisance veineuse au cours de la gestation.

Elle a déjà bénéficié d'un éveinage sous-gonal de la grande saphène gauche, et de deux éveinages de la petite saphène gauche, en province.

**La phlébographie, réalisée alors, ne retrouvait pas d'anomalie associée du réseau veineux profond.**

Lors de sa première consultation, on note, à l'examen clinique, une récidive variqueuse de sa petite saphène, l'existence de multiples varicosités au niveau de la jambe gauche, et un membre inférieur droit ne présentant que quelques varicosités diffuses.

Un **écho-Doppler veineux** est réalisé, qui retrouve au niveau du membre inférieur gauche :

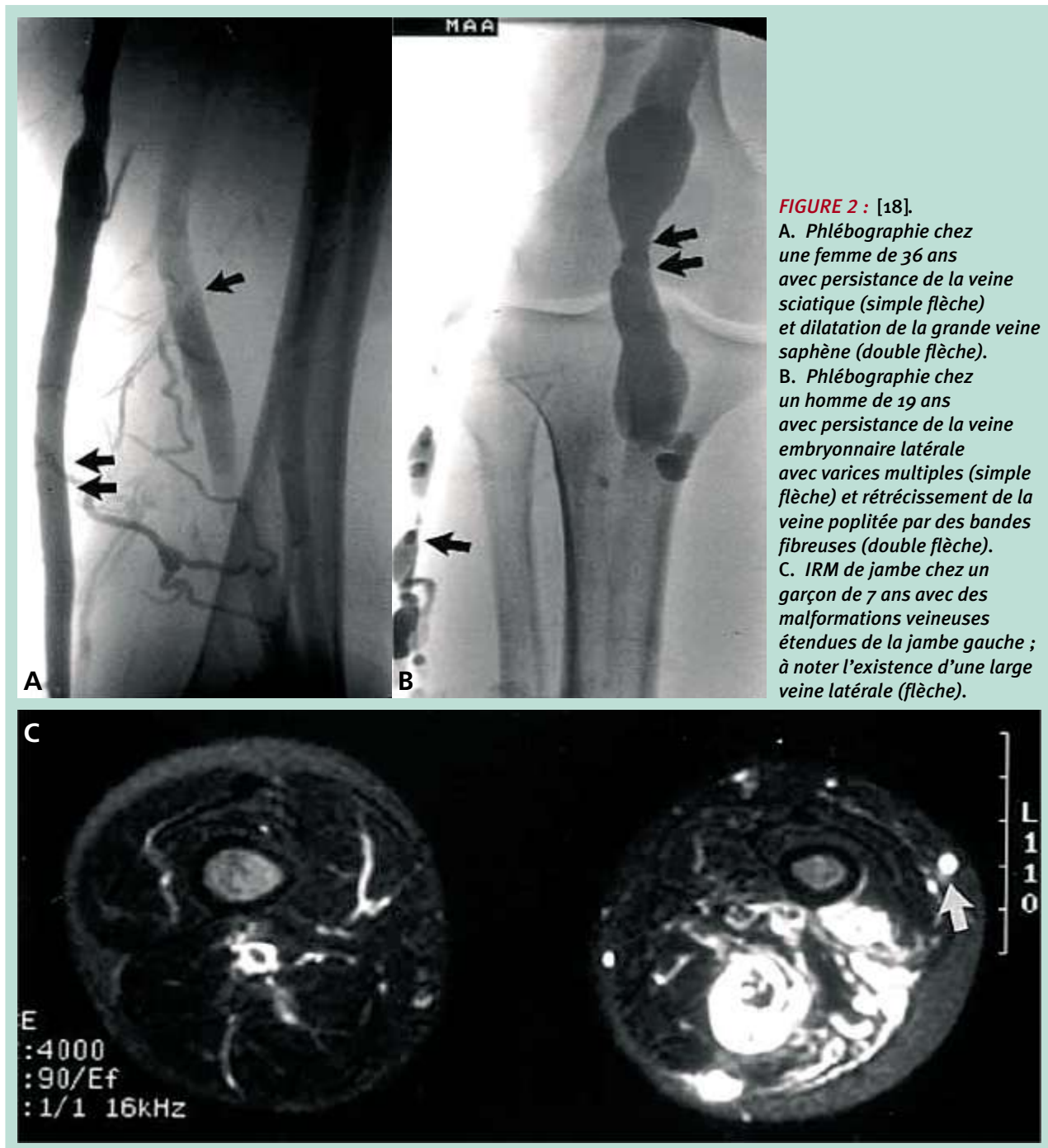
- un réseau veineux profond perméable et continent,
- une absence de fistule artério-veineuse,
- une incontinence valvulaire de la petite saphène gauche ostiale et tronculaire.

Le réseau veineux superficiel et profond du membre inférieur droit est sans anomalie.

**Une prise en charge thérapeutique comprenant une compression médicale, des drainages ainsi que la prescription de phlébotoniques est instaurée, associée à une sclérothérapie liquide pour ses varicosités.**

**B.** Cependant, malgré une amélioration transitoire du confort de la patiente, il est décidé en **octobre 2003**, devant l'augmentation des douleurs et de la gêne fonctionnelle et esthétique, de pratiquer un nouveau stripping de la petite saphène gauche par invagination.

Le syndrome de Klippel-Trenauday :  
place et intérêt de la phlébectomie.



**FIGURE 2 :** [18].  
A. Phlébographie chez une femme de 36 ans avec persistance de la veine sciatique (simple flèche) et dilatation de la grande veine saphène (double flèche).  
B. Phlébographie chez un homme de 19 ans avec persistance de la veine embryonnaire latérale avec varices multiples (simple flèche) et rétrécissement de la veine poplitée par des bandes fibreuses (double flèche).  
C. IRM de jambe chez un garçon de 7 ans avec des malformations veineuses étendues de la jambe gauche ; à noter l'existence d'une large veine latérale (flèche).

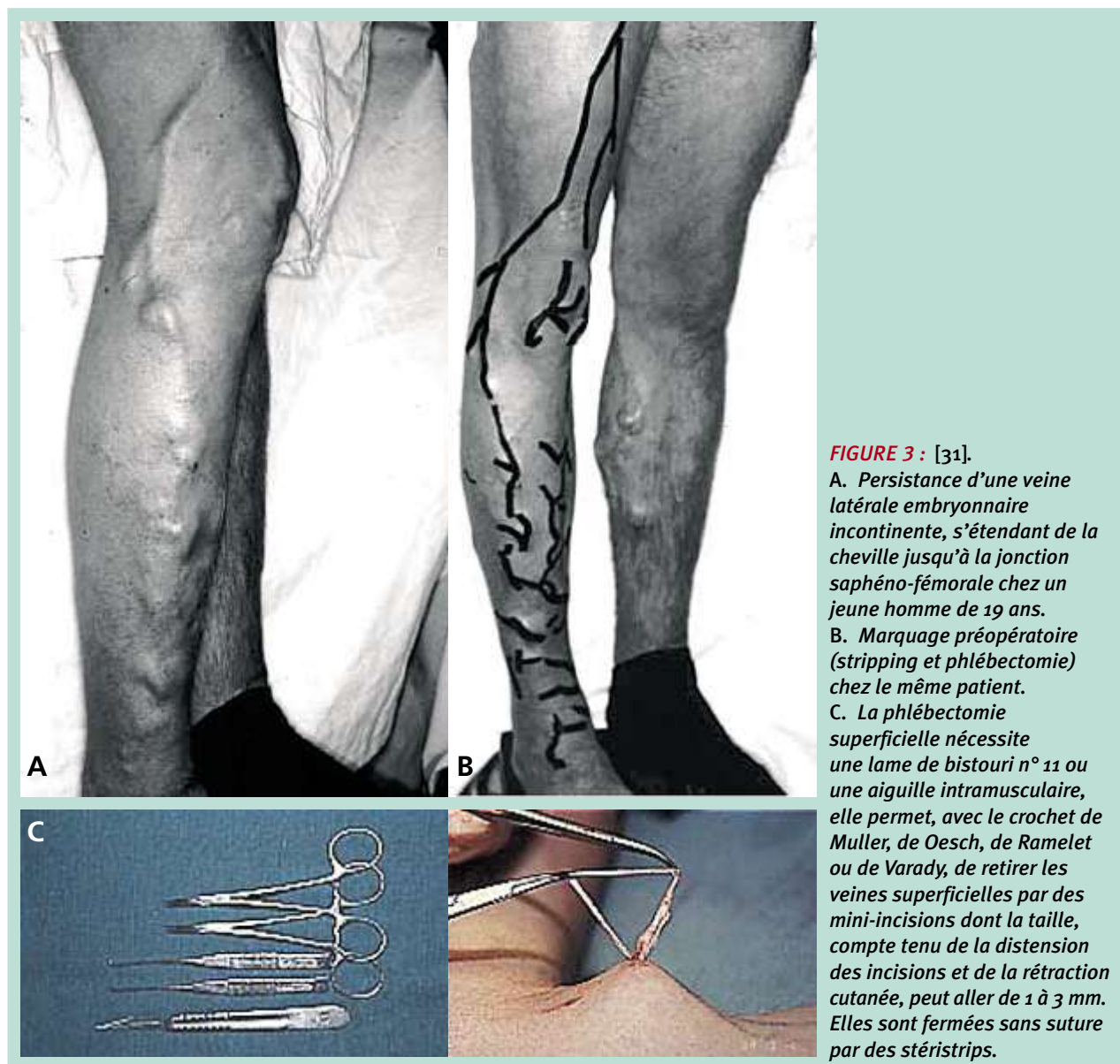Durant 5 ans, la patiente sera soulagée avec disparition de ses douleurs, lourdeurs et œdème de la jambe. Sa troisième grossesse, en 2007, se déroulera sans incident.

**C.** Mais en 2008, M<sup>me</sup> N présente à nouveau une récurrence variqueuse clinique de la petite saphène gauche s'accompagnant à nouveau de symptômes importants d'insuffisance veineuse fonctionnelle : douleurs, lourdeurs, crampes.

L'écho-Doppler veineux retrouve alors une grosse néo-saphène externe gauche, avec une crosse mesurant 6 mm de diamètre, et un dédoublement de la veine poplitée, dont une branche d'alimentation de la néocrosse naît de chacune d'elle.

Un éveinage de la néo-petite saphène est alors réalisé avec ligature des deux branches d'alimentation poplitées.





**D.** Un an après en 2009, la patiente se plaint à nouveau de varices, avec à l'écho-Doppler une grosse néo-petite saphène gauche, une crosse de 6 mm qui se poursuit sur la jambe par une grosse veine collatérale ectasique qui se jette à plein canal dans une veine saphène surale interne de Léonard totalement incontinente.

**Une phlébectomie simple de la grosse veine collatérale est alors décidée.** La patiente est alors très nettement améliorée sur le plan fonctionnel et esthétique.

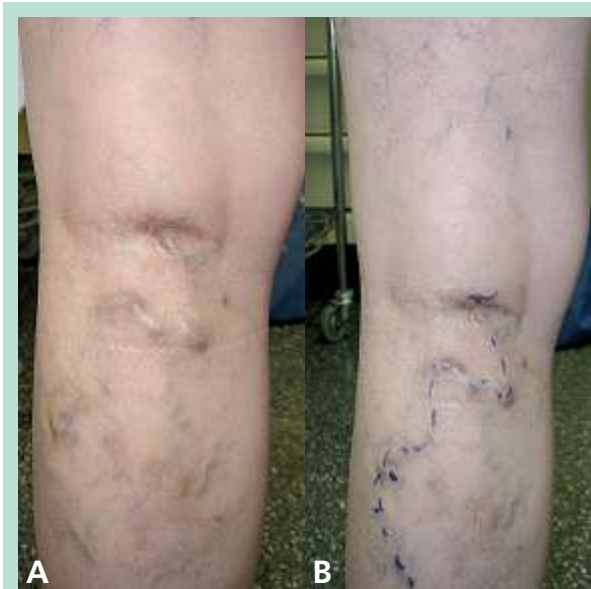**E.** En 2012 et 2014 des récides de varices sur des branches issues du cavernome du creux poplité gauche conduit à **deux nouvelles phlébectomies**, avec au cours de chaque intervention une ligature de perforante (Figure 4 et Figure 5).

Ainsi, il est décidé, en accord et avec la forte approbation de la patiente qui est entièrement satisfaite du confort obtenu après chaque intervention, de pratiquer des exérèses par une phlébectomie simple chaque fois qu'une récide serait apparue, bien que sachant que ce résultat ne se maintiendra que de manière temporaire.

## Discussion

L'attitude thérapeutique adoptée pour traiter cette patiente peut sembler discutable, tant les récides multiples peuvent apparaître comme « désespérantes ».

Le syndrome de Klippel-Trenauday :  
place et intérêt de la phlébectomie.



**FIGURE 4 :** Madame N.

A. Branche variqueuse naissant du cavernome poplité.  
B. Marquage préopératoire (phlébectomie).

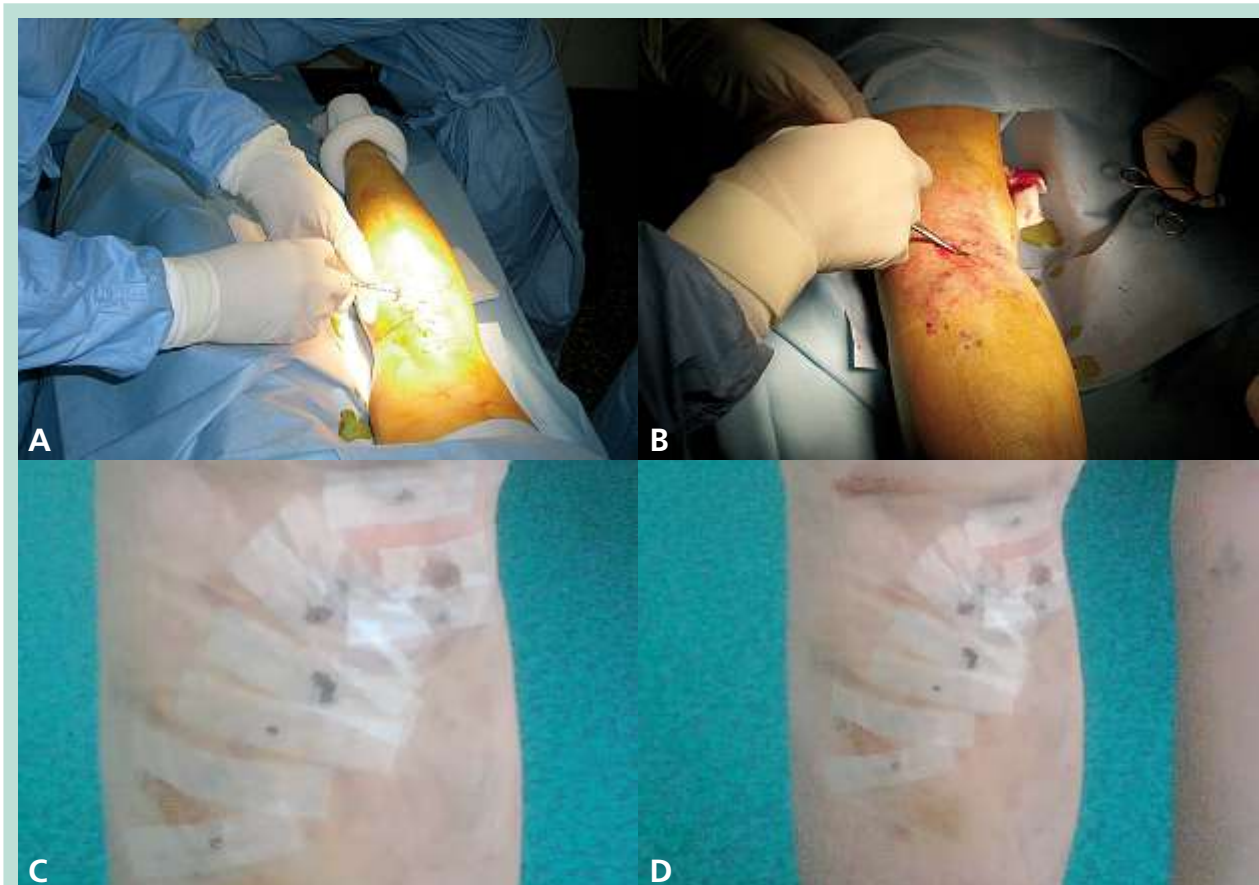Cependant, les interventions veineuses dont a bénéficié notre patiente, bien que répétées, ont permis de la **soulager**, d'améliorer significativement **son confort**, avec une très nette diminution de tous ses symptômes d'insuffisance veineuse (douleurs, lourdeurs des jambes, brûlures, chaleur...).

Elles ont également eu leur importance sur le plan **psychologique** grâce aux résultats esthétiques très favorables obtenus.

*L'arsenal thérapeutique du phlébologue s'est largement développé ces dernières années avec l'essor des traitements endovasculaires chimiques et thermiques.*

Quelques études récentes ont également souligné l'intérêt des techniques endoveineuses thermiques (radio-fréquence et laser). Toutefois, celles-ci portent à ce jour sur des cas isolés [9, 24].

Si l'utilisation de mousses fibrosantes donne de bons résultats [4], cette option n'a pas été choisie dans le cas de notre patiente en raison du **risque thrombogène élevé** que représente le syndrome de Klippel Trenaunay, avec une fréquence augmentée de **micro-thrombi** [27].



**FIGURE 5 :** A, B. Phlébectomie de Mme N. au bloc opératoire. C, D. Contrôle pansement post-phlébectomie à J3.

**La position sus-faciale et la sinuosité des varices présentées par notre patiente ont également écarté ce choix thérapeutique.**

De plus, même si par définition le syndrome de Klippel Trenaunay est une malformation à flux lent, il est parfois difficile d'éliminer formellement dans certains cas la présence de **microfistules artérioveineuses** pouvant être à l'origine de complications dramatiques en cas de sclérothérapie à la mousse [4, 27].

**La phlébectomie ambulatoire constitue une technique simple, dont l'innocuité est aujourd'hui établie, n'occasionnant que de rares complications, et dont le rapport bénéfices-risques apparaît comme largement en faveur de son utilisation, même répétée.**

**Ces résultats sont en accord avec ceux retrouvés dans plusieurs études :**

- **L'étude de Glociczki et al.** [18] portant sur 20 patients, qui avaient tous noté une amélioration significative de leurs symptômes après chirurgie superficielle veineuse, malgré un taux de récurrence variqueuse aux alentours de 50%. Il préconisait également des interventions itératives au besoin.
- **L'étude de Baraldini et al.** [1] portant sur 29 enfants (de 8 à 17 ans), préconise un traitement chirurgical précoce de l'insuffisance veineuse chez des enfants atteints du syndrome de Klippel-Trenaunay. La technique opératoire utilisée chez ces enfants pour enlever la veine marginale n'était pas différente de celle utilisée dans le stripping des veines saphènes incompetentes (technique d'invagination) et l'excision de varices atypiques associées, se faisait par l'utilisation du crochet de Oesch.

Et, bien que l'ablation des varices était souvent incomplète et que les malformations veineuses récidivaient chez la majorité des patients, une amélioration clinique globale était notée chez tous les patients.

## Conclusion

Le syndrome de Klippel-Trenaunay est l'angiodyplasie systématisée la plus fréquente, bien que de prévalence rare, caractérisée par une triade clinique associant une hypertrophie globale d'un membre, un angiome plan et des varices.

Nous nous sommes principalement intéressés ici à la prise en charge de la pathologie veineuse superficielle et à l'arsenal thérapeutique dont dispose le phlébologue pour en soulager les symptômes.

La chirurgie d'éveinage dans le cadre syndrome de Klippel-Trenaunay semble légitime, en l'absence d'anomalies associées du système veineux profond, lorsque les varices sont très volumineuses, qu'elles occasionnent un inconfort important et que le traitement médical est un échec, tout en connaissant le haut risque de récurrence secondaire ou tardive.

La phlébectomie simple, technique relativement sûre, efficace et responsable de peu de complications, a toute sa place dans la stratégie thérapeutique de ce syndrome.

**Le traitement chirurgical de l'insuffisance veineuse par des phlébectomies est une technique simple, efficace et ne présentant que peu de risques, même si elles sont répétées.**

**Il est très certainement utile dans la prévention ou la diminution des complications à long terme de l'hyperpression veineuse.**

**L'amélioration du confort du patient par cette technique peu agressive (en l'absence d'anomalies associées du système veineux profond) dans le cadre du syndrome de Klippel-Trenaunay, lui donne toute sa légitimité.**

## Références

1. Baraldini V., Coletti M., Cipolat L., Santuari D., Vercellio G. Early surgical management of Klippel-Trenaunay syndrome in childhood can prevent long-term haemodynamic effects of distal venous hypertension. *J. Pediatr. Surg.* 2002 ; 37 : 232-5.
2. Bergan J., Pascarella L., Mekenas L. Venous disorders: treatment with sclerosant foam. *J. Cardiovasc. Surg.* 2006 ; 47 : 115-24.
3. Berry S., Peterson C., Mize W., Bloom K., Zaczary C., Blasco P. et al. Klippel Trenaunay Syndrome. *Am. J. Med. Genet.* 1998 ; 79 : 319-26.
4. Cabrera J., Martinez de La Cuesta A., Sierra A., Redondo P. Traitement de malformations veineuses congénitales par micro-mousse sclérosante. *Phlébologie* 2008 ; 61, 3 : 290-6.
5. Casanova D., Boon L.-M., Vikkula M. Les malformations veineuses : aspects cliniques et diagnostic différentiel. *Ann. Chir. Plast. Est.* 2006 ; 51 : 373-87.
6. CEMV (Collège des Enseignants de Médecine Vasculaire). Prise en charge des Varices. Polycoché de Phlébologie, 2008.
7. Dereure O. Syndrome de Klippel-Trenaunay : identification d'un gène de susceptibilité codant pour un facteur angiogénique. *Ann. Dermatol. Venerol.* 2005 ; 132 : 1037.
8. Domp Martin A., Vikkula M., Boon L.M. Venous malformation: update on etiopathogenesis, diagnosis and management. *Phlebology* 2010 ; 25 (5) : 224-35.
9. Frasier K., Giangola G., Rosen R., Ginat D. Endovascular radiofrequency ablation: a novel treatment of venous insufficiency in Klippel-Trenaunay patients. *J. Vasc. Surg.* 2008 ; 47 : 1339-45.
10. Garzon M.C., Huang J.T., Enjolras O., Frieden I. J. Vascular Malformations. *J. Am. Acad. Dermatol.* April 2007 ; 54:1-64.
11. Glociczki P., Stanson A.W., Stickler G.B., Johnson M., Toomey J.B., Meland B. et al. Klippel-Trenaunay syndrome: the risks and benefits of vascular interventions. *Surgery* 1991 ; 110 : 469-79.



## Le syndrome de Klippel-Trenaunay : place et intérêt de la phlébectomie.

12. Herbreteau D., Cottier J.P., Brunereau L., Delhommais A., Lorette G. Le syndrome de Klippel-Trenaunay. *Ann. Dermatol. Venerol.* 1999 ; 126 : 736-9.
13. Hu Y., Li L., Seidelmann S.B., Timur A.A., Shen P.H., Driscoll D.J. et al. Identification of association of common AGFF1 variants with susceptibility for Klippel-Trenaunay syndrome using the structure association program. *Ann. Hum. Genet.* 2008 ; 72 : 636-43.
14. Jacob A.G., Driscoll D.J., Shaughnesy W.J., Stanson A.W., Clay R.P., Glociczki P. Klippel-Trenaunay syndrome: spectrum and management. *Mayo Clin.Proc.* 1998 ; 73 : 28-36.
15. Klippel M, Trenaunay P. Naevus variqueux ostéohypertrophique. *Arch. Gen. Med.* 1900 ; III : 641.
16. Lefevre D., Elias A., Léger P., Marson F., Chabert V., Rousseau H., Boccalon B. Anomalies veineuses congénitales des membres inférieurs. *Encycl. Méd. Chir. Radiodiag.* 2004 ; 32, 225 : A-20.
17. Moodie D., Driscoll D., Salvatore D. Klippel-Trenaunay syndrome. *Peripheral Vascular Diseases, Yearbook Publishers* 1996; 541-52.
18. Noel A.A., Glociczki P., Cherry K.J., Rooke T.W., Stanson A.W., Driscoll D.J. Surgical treatment of venous malformations in Klippel-Trenaunay syndrome. *J. Vasc. Surg.* 2000 ; 32 : 840-7.
19. Oesch A. La phlébectomie ambulatoire. *Phlébologie* 2012 ; 65, 3 : 15-8.
20. Ouvry P., Allaert F.A., Desnos P., Hamel-Desnos C. Efficacy of polidocanol foam *versus* liquid in sclerotherapy of the great saphenous vein: a multicentre randomised controlled trial with a 2 year follow-up. *Eur. J. Vasc. Endovasc. Surg.* 2008 ; 36 : 366-70.
21. Ramelet A., Monti M. Angiodysplasies complexes. *Phlébologie* ; 4<sup>e</sup> éd. Paris Masson 1999 : 118-9.
22. Redondo P., Bastarrika G., Sierra A., Martinez Cuesta A., Cabrera J. Efficacy and safety of microfoam sclerotherapy in a patient with Klippel-Trenaunay syndrome and a patent foramen ovale free. *Arch. Dermatol.* 2009 ; 145 (10) : 1147-51.
23. Salazard B., Londner J., Casanova D., Bardot J., Magalon G. Les malformations lymphatiques : aspects cliniques et évolution. *Ann. Chir. Plas. Est.* 2006 ; 51 : 412-22.
24. Sermsathanasawadi N., Hongku K., Wongwanit C., Ruangsetakit C., Chinsakchai K., Mutirangura P. Endovenous radiofrequency thermal ablation and ultrasound-guided foam sclerotherapy in treatment of Klippel-Trenaunay syndrome. *Ann. Vasc. Dis.* 2014 ; 1 : 52-5.
25. Servelle M., Babilot J. Deep vein malformations in the Klippel-Trenaunay syndrome. *Phlebologie* 1980 ; 33 : 31-6.
26. Servelle M. Klippel-Trenaunay syndrome. 768 operated cases. *Ann. Surg.* 1985 ; 201 : 365-73.
27. Samimi M., Lorette G. Syndrome de Klippel-Trenaunay. *Presse Med.* 2010 ; 39 : 487-94.
28. Sunar H., Halici U., Duran E. Klippel-Trenaunay syndrome associated with polydactyl. *Clin. Anat.* 2006 ; 19 : 78-81.
29. Tian X.L., Kabada R., You S.A., Liu M., Timur A.A., Yang L. et al. Identification of an angiogenic factor that when mutated causes susceptibility to Klippel-Trenaunay syndrome. *Nature* 2004 ; 427 : 640-5.
30. Villemur B., Perrin M., Carpentier P., Richaud C., Magne J.L., Giudicelli H. Anomalies veineuses et syndrome de Klippel-Trenaunay. *Phlébologie* 1995 ; 48 : 197-201.
31. [www.veinsurg.com/fr/medecins/pathologies/pat\\_4.php](http://www.veinsurg.com/fr/medecins/pathologies/pat_4.php)
32. [www.phlebologie.com/fr/html/clinique/2002/3/bullens.html](http://www.phlebologie.com/fr/html/clinique/2002/3/bullens.html)
33. [www.educ.necker.fr/cours/medecinegenerale/phlebologie.pdf](http://www.educ.necker.fr/cours/medecinegenerale/phlebologie.pdf)
34. Yamaki T., Nozaki M., Sakurai H., Takeuchi M., Soejima K., Kono T. Prospective randomized efficacy of ultrasound-guided foam sclerotherapy in the treatment of symptomatic venous malformations. *J. Vasc. Surg.* 2008 ; 47 : 578-84.