



La sclérothérapie des varices secondaires. *Sclerotherapy of secondary varicose veins.*

Ferrara F.

Résumé

Le but de notre travail a été d'évaluer les effets d'une nouvelle stratégie de sclérothérapie compressive (méthode en deux phases) sur les varices secondaires à un syndrome post-thrombotique (SPT).

129 cas (membres), présentant des varices secondaires à un SPT avec des veines perforantes refluentes, ont été soumis à une sclérothérapie compressive avec un sclérosant liquide selon la méthode de Sigg.

Les 129 membres ont été divisés en deux groupes, dans le cas où un reflux dans les axes veineux profonds était présent (groupe A : 97 cas) ou absent (groupe B : 32 cas).

Dans une première phase les reflux brefs (perforantes) sont déconnectés des varices.

Dans une deuxième phase, une semaine après, on peut scléroser les varices par la technique employée de routine pour la varicose primitive.

Il n'est pas important d'essayer une injection ciblée dans la veine perforante avec cette méthode en deux phases.

Il est important, par contre, d'effectuer la compression excentrique sélective des points de fuite, associée à un bandage à allongement court.

Tous les cas ont été contrôlés par examen clinique et par un examen écho-Doppler avant et après la sclérose (tous les six mois, pendant un laps de temps de un à trois ans).

L'emploi du test du χ^2 a montré une différence statistiquement significative d'incidence de récurrences entre les deux groupes, seulement au niveau échographique mais non au niveau clinique.

Les résultats de cette stratégie technique sont encourageants : au niveau clinique, ils sont très proches de ceux relevés chez les porteurs de varices primitives, indépendamment de la présence ou non d'un reflux profond. La présence d'un reflux profond influence seulement l'incidence d'échecs échographiques. ❖

Summary

The aim of this work has been to evaluate the effectiveness of a new strategy of compression sclerotherapy (Two-Steps Strategy) on secondary varicose veins.

129 cases (legs) with varicose veins and insufficient perforators, in the context of post thrombotic syndrome (PTS), have been treated with compression sclerotherapy, with liquid agents according to Sigg's technique.

The patients have been divided into two groups (A and B) depending on the presence (Group A: 97 cases) or absence (Group B: 35 cases) of deep reflux.

In the first step of therapy, the short refluxes (perforators) are disconnected from varicose veins.

After seven days, in the second step, the varicose veins are sclerosed with any technique, employed for primitive varicosis.

Two-Steps Strategy does not ask for a targeted injection into the perforating vein.

On the other hand it is important to apply selective eccentric compression on the leaking points associated with short elastic bandage.

All cases have been submitted to clinical evaluation and echo-Doppler controls, before and after sclerotherapy (every 6 months, from one to three years).

The difference between recurrences of the two groups is statistically significant only from an echographic point of view.

The results of this strategy are encouraging: from clinical point of view these results are similar to those obtained in the sclerotherapy of primitives varicose veins. ❖

❖ Le choix du sclérosant selon son mécanisme d'action n'est pas important, mais sa forme physique, par contre l'est.

Il faut choisir la forme liquide pour la sclérose des varices secondaires parce que la mousse étant plus compacte que le liquide peut atteindre les parois du réseau profond avec une efficacité sclérosante délétère.

Mots-clés : remodelage variqueux, syndrome post-thrombotique, sclérothérapie.

❖ The choice of the sclerosant agent according to its mechanism of action is not important.

But its physical form is very important: we prefer the liquid form, because the foam, being more compact can damage the walls of the deep veins.

Keywords: venous wall remodelling, post-thrombotic syndrome, sclerotherapy.

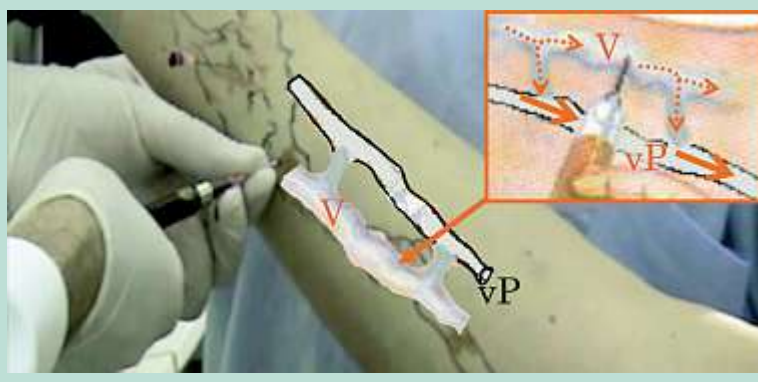


FIGURE 1 : La sclérothérapie des veines perforantes.

L'injection est pratiquée, en Trendelenburg, dans une varice très proche de la perforante. En cartouche sont montrés les flux par les flèches : continues haute vitesse et pointillées basse vitesse :

- dans les varices (V) le flux est absent ou résiduel à basse vitesse, comme dans les perforantes aussi ;
- le flux profond (vP) est caractérisé par la vitesse élevée.

Introduction et objectif

Dans notre précédent article sur la sclérothérapie des veines perforantes [1], nous avons montré que le reflux de la crosse de la GVS influence les résultats de la sclérose des varices primitives, mais pas ceux obtenus sur les varices secondaires au syndrome post-thrombotique (SPT).

Le mauvais résultat de la sclérose des varices post-thrombotiques était associé à la présence de 2 ou plusieurs reflux courts de veines perforantes [1].

Le but de cet article est d'évaluer, par l'examen clinique et écho-Doppler, l'efficacité d'une nouvelle stratégie de sclérothérapie en deux phases, dans le traitement des varices secondaires.

Matériaux et méthodes

129 cas (membres), présentant des varices secondaires dans le contexte d'un syndrome post-thrombotique (C_{2-6} , Es, Asp \pm d, Pr) ont été soumis à sclérothérapie selon la méthode de Sigg modifiée, comme décrit ci-après au point B de la discussion (**Figure 2**).

Les 129 membres ont été traités par des sclérosants liquides et une compression immédiate, excentrique et concentrique amovible, selon le programme illustré au point C de la discussion.

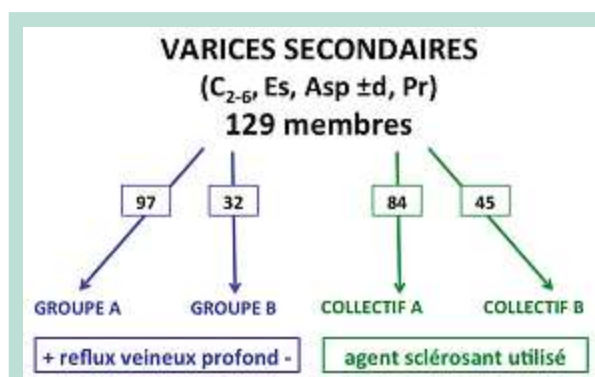


FIGURE 2 : La population étudiée a été divisée selon la présence de reflux profond et selon le sclérosant utilisé.

- Au début du traitement, on traite le reflux des veines perforantes et de la Petite Veine Saphène (PVS) en une ou deux séances ;
- puis une semaine après on traite les varices ;
- un mois après on traite le reflux de la terminaison de la Grande Veine Saphène (GVS), lorsqu'il est présent (comme décrit au point B1 de la discussion).

Dans un cas, il a été observé un œdème de cheville à J3 après l'arrêt du bandage compressif.

Dans trois cas, il a été noté une réaction inflammatoire des tissus environnant la veine sclérosée.

La sclérothérapie des varices secondaires.



FIGURE 3 : Incidence des récides. Comparaison entre les résultats de la sclérothérapie des varices primitives et secondaires, aux niveaux clinique et instrumental.

Les veines perforantes constatées ont été : les perforantes de Cockett, de Boyd, la perforante polaire, les perforantes de Dodd et Hunter.

La fréquence des reflux relevés par écho-Doppler a été de 57 % pour les perforantes de Cockett, 12 % pour les perforantes de Boyd, 21 % pour les perforantes polaires, 10 % pour les perforantes de Dodd et Hunter.

Les 129 membres ont été divisés en deux groupes (**Figure 2**) :

- un groupe avec reflux dans les axes veineux profonds était présent (groupe A : 97 cas) ;
- un groupe sans reflux (groupe B : 32 cas).

Aucun syndrome obstructif des axes veineux profonds n'était présent.

Les 129 cas ont été divisés, en outre, en deux collectifs selon le sclérosant utilisé : solution iodée de 2 à 4 % (collectif A : 84 cas) ou polidocanol 3 % (collectif B : 45 cas) (**Figure 2**).

Les contrôles cliniques et écho-Doppler ont été réalisés tous les six mois, sur une durée allant de un à 3 ans.

Résultats

L'évaluation des résultats a été faite sur des critères cliniques et échographiques [2, 3].

À l'examen clinique, les échecs thérapeutiques étaient caractérisés :

- par la présence de varices > 50 % de la varicose précédente ;
- et par une progression de signes et symptômes liés à l'Insuffisance Veineuse Chronique (IVC).

À l'examen écho-Doppler les échecs thérapeutiques étaient caractérisés :

- par la persistance de deux ou de plusieurs reflux significatifs de veines perforantes ;
- et/ou d'axes saphéniens [4, 5].

A été considéré significatif sur le plan hémodynamique un reflux en diastole supérieur à 1 s, et dirigé vers la peau (à l'extérieur).

- La **totalité des échecs cliniques** (appelées récides cliniques) dans la population globalement étudiée, a été de 17 cas (13 %) : 13 relevés dans le groupe A (13,4 %) et 4 dans le groupe B (12,5 %).

- La **totalité des échecs écho-Doppler** (considérés comme récides infracliniques) dans la population globalement étudiée, a été de 38 cas (29,5 %) : 33 dans le groupe A (28 %) et 5 dans le groupe B (15,6 %).

- Les taux d'incidence des récides cliniques et échographiques de la population étudiée ont été comparés à ceux de notre expérience globale dans la varicose primitive de GVS, traitée par sclérothérapie selon la méthode de Sigg, après un follow-up de 15 ans, sur 1500 cas : 23 % de récides infracliniques ou écho-Doppler, et 12 % de récides cliniques [6].

Cette comparaison a montré une différence statistiquement significative, uniquement au niveau écho-Doppler, avec des incidences les plus hautes pour les varices secondaires (29,5 %).

- En ce qui concerne l'**efficacité du traitement sclérosant par rapport à la présence du reflux profond**, il faut remarquer que l'emploi du test du χ^2 a montré une différence d'incidence de récides statistiquement significative entre les deux groupes A et B (**Figure 4**) :

- uniquement au niveau échographique (χ^2 4,24 ; p 0,04 ; odd ratio 2,89) ;
- mais non au niveau clinique (χ^2 0,04 ; p 0,85 ; odd ratio 1,12).

- En ce qui concerne l'**efficacité des deux sclérosants utilisés**, on ne relève pas de différence d'incidence de récides échographiques statistiquement significative (χ^2 0,86 ; p 0,35 ; odd ratio 1,51) (**Figure 5**) :

- entre le collectif A (23 récides ; 27,3 %) ;
- et le collectif B (9 récides ; 20 %).

Discussion

La première description de la maladie post-thrombotique a été faite par **Henri de Perche** en 1271 [7].

Toutefois seulement en 1917 **Homans** a étudié ce syndrome du point de vue hémodynamique et a classifié les varices en primitives et secondaires [8].

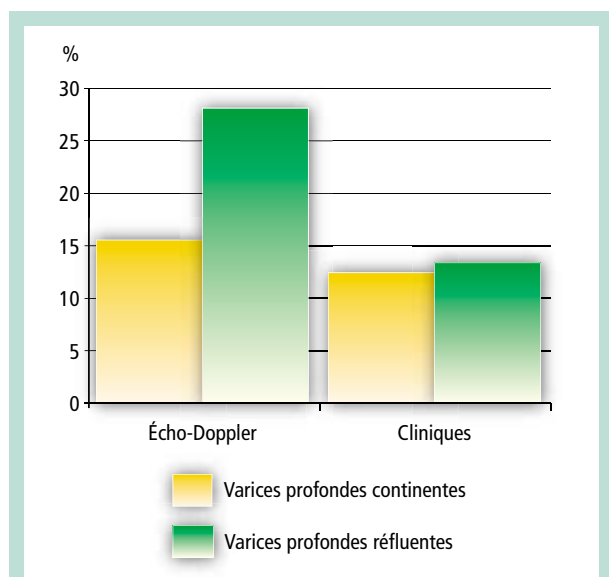


FIGURE 4 : Pourcentage de récurrences selon les groupes. Résultats de la sclérothérapie des varices secondaires, par rapport à la présence du reflux profond.

La mauvaise habitude de considérer toute veine superficielle visible ou palpable comme une varice, a conduit longtemps les chirurgiens à respecter toute varice de patients porteurs d'un syndrome post-thrombotique, car ils craignaient qu'elles puissent avoir une fonction vicariante.

À plus forte raison, les phlébologues ne sclérosaient pas ces varices, par crainte d'exposer les patients à des complications thrombotiques, étant donné qu'environ 40 % de ces patients présentaient une thrombophilie [9].

Cette stratégie a limité nos espoirs thérapeutiques chez les patients présentant des varices secondaires à un syndrome post-thrombotique.

Contrairement à cette conception, nous savons que les varices secondaires peuvent accroître le reflux veineux global de la jambe et accentuer l'insuffisance veineuse chronique (IVC).

Le concept de circulation vicariante ne peut s'appliquer qu'aux veines continentales, même si elles sont de gros calibre.

Toutefois, en présence d'une obstruction thrombotique des veines profondes, on peut considérer le reflux d'une perforante comme un exutoire, qui compense cet obstacle en utilisant un circuit superficiel variqueux ou non, comme un pontage. Dans ce cas, le reflux est présent même pendant la systole musculaire [10].

Si la suppression de cette veine perforante peut susciter quelques réserves, il faut rappeler que la sclérose n'entraîne seulement qu'une oblitération réversible.

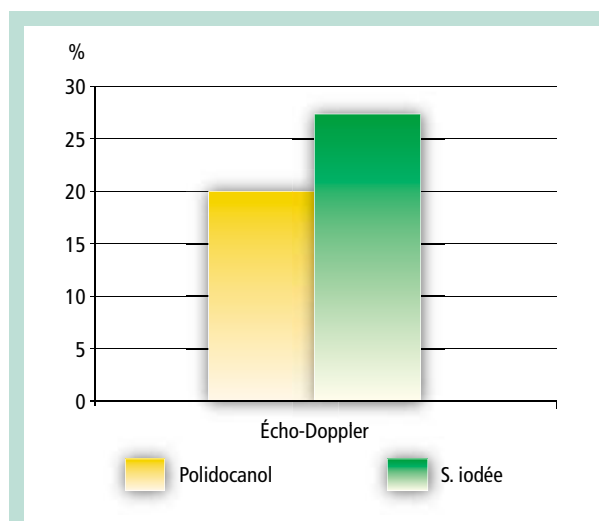


FIGURE 5 : Pourcentage de récurrences selon les collectifs. Résultats de la sclérothérapie des varices secondaires, selon les différents sclérosants utilisés.

Si le sclérosé peut être un obstacle à la compensation, sa constitution sera empêchée parce que le flux systolique assuré par une contraction musculaire efficace suffit pour prévenir l'organisation d'une oblitération physiologiquement inappropriée.

Il faut aussi rappeler que toute obstruction thrombotique ou fonctionnelle de la circulation veineuse profonde représente une contre-indication absolue à la sclérothérapie.

Il faut donc étudier par écho-Doppler le patient avant le traitement, non seulement pour localiser les veines perforantes refluentes, mais aussi pour démasquer, par la manœuvre de Paranà, une obstruction veineuse profonde méconnue ou non démasquée [10].

La thrombose veineuse profonde débute par une obstruction, qui entraîne dans un premier temps une surcharge du débit veineux superficiel par l'inversion du flux dans une veine perforante ; cette surcharge est responsable de l'augmentation de la vitesse du flux dans le réseau superficiel concerné par le mécanisme de compensation.

Dans notre travail précédent, nous avons montré que le shear-stress, causé par l'augmentation de vitesse, entraîne la sécrétion de médiateurs pariétaux responsables du remodelage variqueux.

Il se pourrait donc que ce même mécanisme biochimique soit à la base de la transformation variqueuse d'un réseau de compensation [11].

Une fois déclenché, ce processus de remodelage est fondamentalement évolutif et sa durée peut se prolonger pendant 2 ou 3 ans.

La sclérothérapie des varices secondaires.

Toutefois, la formation de varices secondaires peut être contrecarrée par la stabilisation de la matrice interstitielle de la couche adventicielle de la paroi des veines du circuit vicariant.

Nous avons montré que cette stabilisation peut être assurée dans la prévention des varices primitives par un traitement par les glycosaminoglycanes (GAG) [12]. Un traitement précoce avec 100 mg par jour de mésoglycane (un mélange de GAG sulfatés : chondroïtine sulfate 8,5 %, dermatane sulfate 35,5 % et héparane sulfate 56 %) pourrait être donc proposé sur une période variable de 2 à 4 mois, dans la prévention des varices post-thrombotiques [13].

Indépendamment de l'évolution variqueuse du circuit de compensation, la recanalisation de la veine profonde peut nous conduire à produire soit une veine incontinente soit à une veine normale.

C'est la raison pour laquelle nous observons souvent dans le contexte d'un SPT l'association de varices à des veines profondes continentes.

Il ne faut pas négliger l'importance de l'examen clinique et anamnestique dans ce cas-ci, visant à rechercher la présence de varices primitives préexistantes à la TVP. Il faut donc bien distinguer les varices **DANS** le SPT, des varices **DU** SPT.

Ces dernières seraient l'expression du remodelage du réseau superficiel, induit par la surcharge hémodynamique consécutive à l'obstruction aiguë, plutôt que le résultat de l'hypertension chronique profonde, liée au reflux des valvules endommagées.

Nous savons que c'est l'augmentation du débit et non l'hyperpression qui provoque la dilatation variqueuse (théorie du réticulum d'**Hébrant** et **Colignon**) [14].

Dans notre expérience, nous avons observé que l'apparition de varices chez les patients porteurs d'un SPT, avec ou sans reflux profonds, précède les manifestations de l'IVC.

Cela démontre que ces varices ne sont pas la manifestation de l'hypertension consécutive à la rupture de l'équilibre hémodynamique du retour veineux, mais qu'elles en sont un important facteur causal [15].

Il faudrait donc supprimer les varices post-thrombotiques à leur première apparition.

À l'inspection, on observe que ces varices ne suivent pas la régulière disposition du réseau anatomique superficiel, comme dans la varicose primitive, mais qu'elles montrent une distribution anarchique, résultat des désuets parcours, tirées de la disposition aléatoire des collecteurs collatéraux décompensés. Ces derniers sont destinés à devenir des véritables pontages entre deux veines perforantes : la première proximale de reflux, et la deuxième distale de rentrée, qui ne sera pas touchée par la sclérose.

Les trois pivots du traitement sclérosant sont : la préparation du patient, la méthode et la compression.

A) La préparation du patient

1. Réduction des œdèmes et de sa complication : l'eczéma variqueux

Ne jamais commencer un traitement sclérosant avant d'avoir fait disparaître les œdèmes jambiers par un bandage compressif, tel que décrit ci-après (point C1).

2. Évaluation du risque lié à une thrombophilie [9]

Pour les patients porteurs de thrombophilie, qui ne sont pas sous antivitamines K au long, nous recommandons une couverture d'Apixaban 2,5 mg deux fois par jour, pendant toute la période du traitement ou seulement jusqu'à la deuxième journée après chaque séance, selon l'importance du risque thrombotique.

La même précaution doit être prise chez les patients ayant un passé thromboembolique chargé ou suspect, même si aucune thrombophilie n'a pu être découverte (TVP d'origine inconnue).

Les patients exposés à risque important (déficit en antithrombine et syndrome des antiphospholipides) sont déjà soumis à thérapie anticoagulante au long cours, surtout après la survenue d'une thrombose veineuse (il faudrait considérer dans ces cas la contre-indication à la sclérose) [9].

3. Préparation psychologique

Il faudrait toujours informer le patient que le traitement sclérosant des varices post-thrombotiques, ayant pour but la prévention de l'IVC, ne peut pas être considéré comme un traitement spécifique de la varicose du point de vue esthétique.

La collaboration du malade est essentielle ; on ne sclérosera jamais un patient avant d'avoir vérifié son observance satisfaisante de la thérapie compressive.

Dans cette première phase, on assure la prévention des réactions thrombotiques à la sclérose, non seulement au niveau des veines profondes mais aussi du réseau superficiel.

- À cet égard, il faut remarquer l'importance de la réduction des œdèmes, qui sont synonymes de stase et donc d'hyperréactivité à la sclérose.
- L'eczéma et l'hypodermite aiguë, considérées comme complications des œdèmes, augmentent la sclérosensibilité des veines, qui traversent les zones d'induration de la peau et du tissu cellulaire sous-cutané, selon les mécanismes illustrés au point B.
- Il faut aussi prendre soin de ces complications par une compression associée à l'usage de la pâte de Lassar (oxyde de zinc : 25 % + acide acétylsalicylique : 2 % + amide : 25 % + vaseline : 48 %) destinée à réduire la composante kératosique de l'épidermite.

B) La méthode

1. Le programme de la sclérothérapie : Two-Steps Strategy

Dans une *première phase*, il faut déconnecter les reflux brefs (perforantes), des varices.

Les jonctions du réseau superficiel avec les perforantes refluentes sont sclérosées dans une seule séance ou dans un délai maximal de 2 jours :

- dans la première séance, les perforantes de cuisse (Hunter, Dodd infer. Dodd sup.) ;
- et en deuxième séance, les perforantes rétrotibiales (Cockett, Boyd, Sherman), les musculaires (jumelles) et la crosse de la petite veine saphène (elle-même étant assimilée à une perforante).

Après une semaine, *deuxième phase*, on peut scléroser les varices par la technique employée de routine pour la varicose primitive.

Cette stratégie a l'objectif de scléroser la varicose secondaire, seulement après avoir fait le ménage de sa condition anarchique, obtenu grâce à la suppression des reflux brefs, qui ont été à l'origine de la distribution désuète des varices.

Une éventuelle troisième phase de sclérothérapie des varices et des reflux résiduels (par exemple de la terminaison de la GVS), après un délai d'un mois, peut être nécessaire pour obtenir un contrôle global de la varicose.

2. La technique de l'injection

Il faut remarquer que l'injection n'est pas ciblée par échoguidage dans la veine perforante, mais elle est pratiquée dans les varices ou dans le tronc au niveau de leur abouchement à la veine perforante avec le membre surélevé de 40°.

La position en Trendelenburg du membre ralentit le flux du sang non seulement dans le réseau superficiel mais aussi dans les veines perforantes, en les exposant aussi bien que les varices à l'action de l'agent sclérosant.

Au contraire, la vitesse du sang dans les veines profondes est très élevée. De cette façon, le liquide sclérosant qui déborde accidentellement dans la circulation profonde est rapidement dilué et balayé.

3. La gestion de la séance

Immédiatement après l'injection et la pose du bandage (à allongement court), le patient doit marcher durant 30 minutes au moins dans le but de diluer le sclérosant qui peut avoir débordé dans le réseau veineux profond.

Le volume de sclérosant ne dépasse pas 1 cc à 1,5 cc pour chaque injection et sa forme physique est toujours liquide, parce que la mousse est très résistante à la dilution hématique.

Ces quatre précautions :

- injection en Trendelenburg,
- petits volumes de sclérosant,
- forme liquide
- et déambulation immédiate

sont nécessaires pour éviter que le sclérosant parvienne en concentration encore efficace dans les veines profondes, où il pourrait altérer les valvules encore saines mais sensibilisées, par les polynucléaires neutrophiles et les monocytes, à la réaction inflammatoire. Ces cellules, chargées de la digestion du thrombus veineux, persistent longtemps dans la paroi veineuse.

Parmi les différentes complications de cette « sclérose en deux phases » en notre expérience, nous n'avons pas observé de survenue d'une thrombose veineuse profonde, mais une altération des valvules profondes n'est survenue qu'une seule fois.

Les veines sont entourées par une structure conjonctivale, réalisant une enveloppe, qui se continue avec le fascia périmusculaire et sous-cutané. Selon la nomenclature anatomique moderne, cette structure [16] a été classée comme « fascicular fascia ».

Elle est composée par un conjonctif lâche (caractérisé par la présence d'une très abondante matrice extracellulaire, de fibres de collagène III et I et de fibres élastiques) qui se continue dans le tissu conjonctif de l'adventice.

L'infiltration inflammatoire des structures sous-cutanées, qui peut être considérée comme étant le pivot de l'IVC du SPT, responsable des lésions dystrophiques, s'étend à la paroi veineuse aussi.

C'est la raison pour laquelle la sclérose des varices secondaires au SPT pose des difficultés particulières, liées à l'hyperréactivité inflammatoire de leur couche adventicielle.

C) La compression [17, 18]

1. Concentrique

Après la séance, le membre doit être bandé en partant du pied jusqu'à l'aîne, à l'aide de 3 bandes à court allongement.

En outre, la forme conique de la cuisse impose l'application sur la peau d'une quatrième bande de caoutchouc-mousse synthétique.

Cette mousse tient bien sur la peau, sans contenir de matière collante et ne glisse pas une fois appliquée.

Lors d'un traitement sclérosant, le bandage doit être enlevé la nuit et remis le matin par le malade lui-même ou par son entourage.

Le médecin contrôlera le bandage fait par le malade lors de chaque séance, après avoir donné les renseignements nécessaires à sa pose correcte par un tutoriel vidéo.

La sclérothérapie des varices secondaires.

2. Excentrique

Il est important après l'injection d'exercer une compression excentrique sélective des points de fuite (perforantes) par des pelotes à noyau dur (feuille d'aluminium froissée) avec enveloppe protectrice (coton hydrophile).

Elle est nécessaire pour augmenter la compression du bandage à la cuisse sur le tronc saphénien (tampons de 4 cm d'épaisseur), mais elle est surtout nécessaire pour réduire le diamètre de l'abouchement du reflux superficiel à la veine perforante.

Dans ces cas, on emploie des pelotes (2-3 cm d'épaisseur) en forme d'hémisphère pour les perforantes musculaires et en forme de croissant pour les perforantes rétro-tibiales.

Les terminaisons saphéniennes sont comprimées par un pansement collant (Safeguard), muni d'une vésicule gonflable (à l'aide d'une seringue). On peut gonfler la vésicule (écho-transparente) par du gel, jusqu'à l'interruption du reflux, en vérifiant sous échoguidage les effets compressifs de son expansion sur la veine [19].

Des tampons de gaze de 2 cm sont appliqués en regard des varices sclérosées, ils seront modelés selon une forme particulière pour être adaptés au parcours des varices contournées par une hypodermite scléreuse ou une lipodermatosclérose.

3. Durée de la compression

La compression concentrique par bandage sera poursuivie durant toute la période du traitement sclérosant, jusqu'à une semaine après la dernière séance.

En absence de lésions dystrophiques, la compression sera poursuivie par un bas A-G de classe III-II pour 3 mois.

Les compressions excentriques des varices sont enlevées après un jour et celles des perforantes ou des troncs saphéniens après trois jours.

La compression dans le SPT est la thérapie de premier choix.

Le seul mésoglycane, 100 mg par jour par voie orale, est indiqué dans les formes sous-cliniques pour la prévention de la varicose.

En cas de patient avec varices et signes d'IVC, il faut considérer le bandage associé à la sclérothérapie comme le simple renforcement d'une thérapie compressive au long cours, déjà pratiquée avant le traitement et nécessaire aussi après la sclérose pour la prévention des récurrences des varices et de la symptomatologie de l'IVC.

Conclusions

Les résultats de cette stratégie technique sont encourageants.

Au niveau clinique, les résultats sont très proches de ceux relevés chez les porteurs de varices primitives indépendamment de la présence de reflux profonds qui n'a influencé seulement que le taux des échecs échographiques.

Nous pensons que l'efficacité de cette « méthode en deux phases » est liée à trois facteurs : la préparation minutieuse du malade, la compression excentrique précise des veines perforantes et un programme correct.

Le choix du sclérosant selon son mécanisme d'action n'est pas important ; mais sa forme physique par contre est importante.

Il faut choisir la forme liquide pour la sclérose des varices secondaires, parce que la mousse, étant plus compacte que le liquide, peut atteindre les parois du réseau profond avec une efficacité sclérosante délétère.

Références

1. Ferrara F., Bernbach H.R. La sclérothérapie avec compression des veines perforantes : contrôles par écho-Doppler et thermographie. *Phlébologie* 2003 ; 56, 2 : 147-50.
2. Schadeck M. Sclérothérapie des perforantes jambières. *Phlébologie* 1997 ; 50, 4 : 683-8.
3. Vin F. Contrôle du traitement par sclérose des varices. *Phlébologie* 1990 ; 43, (4) : 673-80.
4. Ferrara F. La terapia sclerosante ed elastocompressiva delle flebopatie. *Piccin Padova* 2009.
5. Ferrara F., Ferrara G. "In Sclerotherapy procedures potential complications and clinical outcomes". *Nova Biomedical*. New York 2014.
6. Bernbach H.R., Ferrara F. Compression in sclerotherapy of the sapheno-femoral junction our experience (1500 cases) XVI World Meeting of the Union Internationale de Phlébologie Montecarlo 31/08-04/09, 2009.
7. Zamboni P. Post thrombotic syndrome in the Middle Age. Editorial in *Veins and Lymphatics* ; in press.
8. Genovese G., Tori A., Donadi G.C. *Flebologia ieri ed oggi*. Nuove Edizioni. Milano. 1994.
9. Hamel-Desnos C., Desnos P., Guas P. Sclérothérapie mousse et thrombophilie. *Phlébologie* 2005 ; 58, 4 : 327-37.
10. Franceschi C., Ermini S. The evaluation of essential elements defining varicose vein mapping Hemodynamics for Phlebologists . *Veins and Lymphatics* 2014.
11. Colognon A., Hebrant J., Gutwith P., Adam A. La peau : berceau de la maladie variqueuse. Une hypothèse construite sur 20 années d'observation instrumentale. *Phlébologie* 2013; 4.
12. Ferrara F., Ferrara G. Les télangiectasies symptomatiques: évaluation et traitement. *Phlébologie* 2015, 68, 1.
13. Ferrara F. Ferrara G. A new multi-therapy treatment of telangiectasias. *Minerva Cardioangiol.* 2013 Apr ; 61(2) : 221-7.

14. Colignon A. Du réticulum à la varicose ascendante XXXI^e Réunion de la SEP Bruxelles, 6 novembre 2004.
 15. Petrassi C., et al. Patologia venosa - Quaderni di Chirurgia Vascolare. Ed. Aracne. Roma 2007.
 16. Kumka M., Bonar J. Fascia: a morphological description and classification system based on a literature review. J. Can. Chiropr. Assoc. 2012 ; 56(3) : 179-91.
 17. Stemmer R. La compression des perforantes. Phlébologie 1987 ; 40 : 643-4.
 18. Furderer C. Les perforantes jambières : la compression élastique. Phlébologie 1997 ; 50, 4 : 679-81.
 19. Ferrara F., Bernbach H.R. La compression échoguidée après sclérothérapie. Phlébologie 2009 ; 6 , 2 : 36-41.
-