



La thrombose des veines plantaires : un diagnostic souvent méconnu.

Plantar veins thrombosis: an often unknown diagnosis.

Karam L.¹, Gerard J.L.²

Résumé

Pathologie non exceptionnelle mais sous-diagnostiquée, la thrombose des veines plantaires est rarement évoquée parmi les diagnostics différentiels d'une douleur plantaire.

Elle n'est pas recherchée systématiquement dans les bilans d'investigation des thromboses veineuses et elle n'est pas mentionnée dans les guidelines thérapeutiques.

Les cas rapportés dans la littérature sont limités.

Les veines plantaires font partie du système veineux profond des membres inférieurs.

Par conséquent, il convient de traiter la thrombose veineuse plantaire comme une thrombose veineuse profonde distale.

Il est primordial de rechercher un facteur étiologique, et en particulier une néoplasie sous-jacente non diagnostiquée chez les patients âgés ou une thrombophilie chez les patients jeunes et sans facteurs de risque.

Nous visons à souligner l'importance du diagnostic et du traitement précoce de cette pathologie.

Le diagnostic est simple à condition de le chercher.

Mots-clés : veines plantaires, thrombose veineuse profonde distale, échographie.

Summary

Though not exceptional, plantar veins thrombosis is rarely evoked as a differential diagnosis in front of a patient complaining of a unilateral foot pain.

It is a frequently missed pathology that neither figures in the investigative protocols of vein thrombosis nor is mentioned in the therapeutic guidelines.

Only few cases are reported in the literature.

The plantar veins are part of the deep venous system of the lower limbs.

Thus, plantar vein thrombosis should be treated as a distal DVT.

Predisposing factors are important to identify as an unprovoked episode could reveal an unknown neoplasia or coagulation abnormality.

We aim to highlight the importance of early diagnosis and early treatment of this pathology.

The diagnosis is simple once it is thought of.

Keywords: plantar veins, distal DVT, ultrasound.

Introduction

Devant un patient qui se plaint d'une douleur plantaire unilatérale, la thrombose des veines plantaires est un diagnostic rarement évoqué.

Le traitement, quant à lui, est souvent laissé à la libre initiative des praticiens. Il ne fait pas à ce jour l'objet d'un consensus. Les quelques cas décrits dans la littérature reflètent cette situation [1, 2, 3, 4, 5, 6, 7, 8, 9, 10].

Dans cet article, nous abordons l'anatomie et la physiologie des veines du pied ainsi que le rôle des veines plantaires dans la pompe veineuse plantaire.

Les modalités de diagnostic de la thrombose veineuse plantaire ainsi que les facteurs de risque et les diagnostics différentiels sont ensuite discutés.

L'intérêt de cette mise au point est de sensibiliser les différents acteurs impliqués dans la prise en charge de cette pathologie.

La thrombose des veines plantaires est une pathologie peu connue et de ce fait rarement recherchée. En conséquence, elle est sous-diagnostiquée. Le diagnostic est cependant simple ainsi que le traitement.

1. Karam L. Service de chirurgie vasculaire, Hôpital Notre Dame de Secours, Byblos, Liban.

2. Gerard J.L. Service de chirurgie vasculaire, Hôpital Henri-Mondor, 51, avenue du Maréchal de Lattre de Tassigny, F-94010 Créteil.

La thrombose des veines plantaires : un diagnostic souvent méconnu.

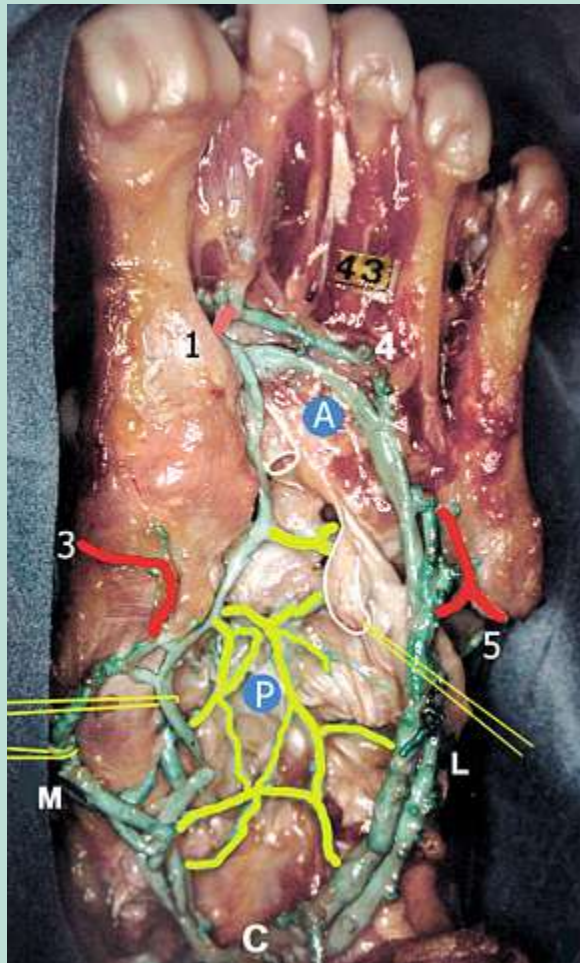


FIGURE 1 : Les grands collecteurs plantaires.
PL : pédicule plantaire latéral. PM : pédicule plantaire médial. A : arcade plantaire connectée avec les perforantes inter-métatarsiennes. C : confluent calcanéen.

Rappel d'anatomie et de physiologie

L'anatomie veineuse du pied est complexe.

Dans une étude anatomique, **Uhl et al.** ont distingué 3 réseaux veineux [11] :

- Un réseau veineux superficiel.
- Un réseau veineux profond situé dans la concavité de la voûte osseuse au contact des os du tarse et se drainant dans les pédicules plantaires.
- Un réseau veineux intermédiaire composé de deux grands collecteurs : le pédicule plantaire médial et le pédicule plantaire latéral (**Figure 1**) [11, 12].
 - **Le pédicule plantaire médial** est constitué de deux petites veines qui se projettent sur les tendons et mesure environ 5 cm. Il n'occupe que la partie postérieure de la plante du pied.

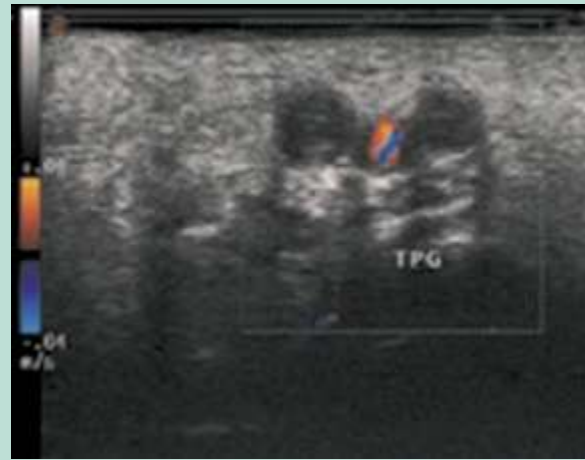

FIGURE 2 : Échographie Doppler de la plante du pied montrant 2 veines tibiales postérieures distales élargies et non compressibles.

- **Le pédicule plantaire latéral** est plus long atteignant les 12 cm, courbé, plus volumineux car situé entre les deux couches musculaires de la plante. Il est ainsi comprimé lors de la contraction de la masse musculaire du pied. Il naît en regard du premier espace inter-métatarsien et part latéralement poursuivant un trajet rectiligne avant de se jeter dans le confluent calcanéen où il s'unit avec les veines plantaires médiales.
- Le pédicule plantaire latéral est pauvre en veines perforantes et est donc sans grande connexion avec le système superficiel.
- Le confluent calcanéen se draine dans les veines tibiales postérieures et dans la grande veine saphène (**Figure 2**).

Dans une étude conduite par **White et al.**, les veines plantaires étaient valvulées chez 44 % des patients [13].

L'anatomie du système veineux plantaire souligne sa fonction physiologique. L'existence d'une pompe veineuse plantaire est aujourd'hui une réalité indiscutable.

La vraie pompe veineuse plantaire serait de siège profond, intermusculaire [11]. Différents arguments permettent d'affirmer cette hypothèse.

- En effet, les veines tibiales postérieures constituent le prolongement du confluent calcanéen. La compression mécanique du plexus veineux plantaire produit une accélération du flux au niveau des veines tibiales postérieures de loin supérieure à celle observée au niveau des veines tibiales antérieures et des veines fibulaires [13].
- Le pédicule plantaire latéral serait le composant principal de la pompe veineuse étant donné qu'il est plus long, plus large, et qu'il se situe entre les couches musculaires de la plante du pied.

- L'existence de dilatations fusiformes comparables à celles du muscle gastrocnémien médial et du muscle soléaire, les sinus plantaires, constitue un argument supplémentaire en faveur de ce rôle [11].
- Le ratio du diamètre des veines plantaires par rapport aux veines tibiales postérieures est de 1.9:1. Cela augmente la vélocité du flux dans les veines tibiales postérieures durant la compression des veines plantaires liée à la contraction de la masse musculaire entourant ces veines [12].

Diagnostic

La thrombose des veines plantaires n'est pas aussi rare qu'on le pense :

- en effet, dès 1978, **Thomas** et **O'Dwyer** avaient déjà rapporté une prévalence de 31% de thromboses veineuses plantaires dans une série de patients chez qui on suspectait une thrombose veineuse profonde ou une embolie pulmonaire [14] ;
- dans un article publié en 2004, **Gillet** soulignait aussi l'importance de la recherche de ce diagnostic chez les patients présentant une douleur plantaire [15].

L'échographie vasculaire est aujourd'hui considérée comme l'examen de référence pour le diagnostic d'une thrombose veineuse profonde (**Figure 2**).

Le diagnostic de thrombose veineuse plantaire est simple à poser en se basant sur des critères échographiques : absence de flux vasculaire en mode Doppler et lumière vasculaire incompressible en mode B.

La visualisation d'une structure veineuse hypo-échogène élargie dans les 2 plans longitudinal et transversal constitue un autre élément en faveur du diagnostic.

Dans 40 cas des 43 cas rapportés dans la littérature, le diagnostic de thrombose veineuse plantaire a été posé en se basant sur ces critères [1, 2, 3, 4, 6, 8, 9, 10].

Cependant, cette modalité d'imagerie reste opérateur dépendante et la recherche systématique d'une thrombose des veines plantaires n'est pas incluse dans les protocoles d'investigation des thromboses veineuses profondes qui s'arrêtent en général au-dessus ou au plus au niveau de la cheville.

De ce fait, il se peut que cette pathologie ne soit pas détectée dans de nombreux cas.

Une thrombose des veines plantaires qui n'est pas recherchée n'est pas diagnostiquée ou tardivement et traitée à retardement. La règle doit être de toujours examiner à l'écho-Doppler la zone douloureuse.

L'IRM du pied est fréquemment demandée dans le cadre de l'évaluation d'une douleur persistante de la plante du pied.

Elle permet de voir un éventuel processus infectieux, des fractures ou des excroissances osseuses.

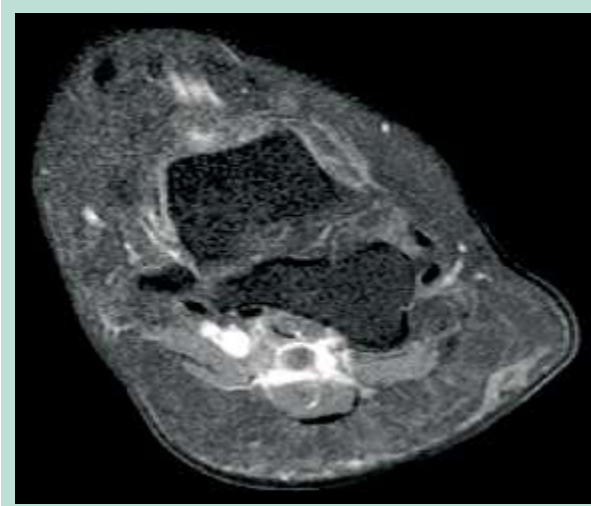


FIGURE 3 : IRM de la plante du pied montrant un déficit de remplissage dans la veine plantaire latérale gauche avec un rehaussement des tissus mous avoisinants et un œdème.

Elle permet par ailleurs de visualiser un névrome et d'écartier une compression osseuse par une tumeur ou une bursite.

L'IRM est en pratique supérieure à l'échographie dans l'évaluation des structures ostéo-cartilagineuses.

Au cours de cet examen, il est parfois fait, de façon fortuite, le diagnostic de thrombose veineuse.

Dans la littérature, on ne retrouve que 3 cas où l'IRM a permis le diagnostic de thromboses veineuses plantaires [5, 7, 8].

On retrouve dans ce cas des images de déficit de remplissage des veines plantaires avec un œdème et un rehaussement des tissus mous avoisinants (**Figure 3**).

Facteurs de risque

La cause exacte de la survenue de la thrombose des veines plantaires n'est pas identifiée mais généralement elle s'inscrit dans les suites d'un stress mécanique, d'un surmenage ou d'une chirurgie récente, ou dans le cadre d'une prise de pilule ou de la présence d'une néoplasie ou d'une thrombophilie sous-jacentes.

Dans de nombreux cas, aucun facteur de risque n'est identifié.

La plus grande série est celle récemment publiée par Czihal [10]. Elle comprend 22 patients qui ont bénéficié d'une échographie Doppler du pied dans les suites d'une douleur plantaire. Les facteurs de risque et caractéristiques de ces patients et des 21 autres cas rapportés dans la littérature figurent dans le **Tableau 1** [1, 2, 3, 4, 6, 8, 9, 10].

La thrombose des veines plantaires :
 un diagnostic souvent méconnu.

Auteurs	N	Âge	Facteurs de risque	Diagnostic	Recherche de thrombophilie	Traitement	Évolution
Czihal et al., 2015	2 2	58,2 (32-79)	9 Aucun 2 Néoplasie occulte 7 surmenage	Échographie		Anticoagulation efficace	Suivi de 21 mois : pas d'embolie pulmonaire, pas de syndrome post-thrombotique, 27% de récurrence
Barros et al., 2015	1			Échographie			Embolie pulmonaire associée
Karam et al., 2013	2	a. 82 b. 57	Aucun	a. Échographie b. IRM	a. Non b. AC anti-cardiolipine, mutation hétérozygote de la MTHFR et de la prothrombine	a. AINS pour 1 semaine puis HBPM et AVK b. HBPM puis AVK	a. Extension aux veines tibiales postérieures sous AINS. Adénocarcinome rectal à 1 an b. Reperméabilisation totale
Barros et Labropoulos, 2010	1 1	46.6 ± 15,6 ans	Chirurgie 4 Pilule 3 Néoplasie 1 Voyage aérien 1 HIV 1 - TVP 1	Écho-Doppler		AINS 5 HBPM 6	Extension du thrombus sous AINS(3)
Geiger et al., 2009	1	32	Surmenage, Pilule	IRM	Protéine C, Protéine S, Ac antiphospholipides, Étude génétique du facteur V: tous normaux	AINS	HBPM + compression après 1 semaine de non-amélioration
Siegal et al., 2008	1	32	Athlète, Pilule	IRM	Mutation hétérozygote de la prothrombine connue	AINS	Résolution clinique totale
Bernathova et al., 2005	3	ND*	Néoplasie 1 Athlète 2	Écho-Doppler		ND*	
Long et al., 2004	1	Jeune	Lupus connu	Écho-Doppler	Ac anticardiolipine connus	HBPM	
Cavezzi, 1999	1	ND*	Chirurgie	Écho-Doppler		HBPM + compression	
Legrand et al., 1997	1	ND*	Chirurgie	Écho-Doppler			

TABEAU 1 : Caractéristiques des thromboses veineuses plantaires reportées dans la littérature.

Traitement

Il n'existe actuellement pas de consensus pour le traitement des thromboses veineuses plantaires. On retrouve beaucoup de controverses à ce sujet dans la littérature.

- Un recours aux anticoagulants est parfois préconisé mais le traitement est limité aux anti-inflammatoires dans plusieurs articles.
- Le port d'une compression élastique au niveau de la cheville a été préconisé dans un seul cas [2].

- À noter que dans les 11 cas rapportés par **Barros** et **Labropoulos**, 3 patients ont présenté une progression de leur thrombose. Fait notable, tous les 3 étaient sous AINS [9].

Dans toutes les recommandations, le terme de thrombose veineuse profonde distale fait référence aux thromboses veineuses profondes (TVP) infra-poplitées touchant le tronc veineux tibio-fibulaire, les veines jambières (tibiales antérieure et postérieure, fibulaires) ou musculaires (gastrocnémiennes et soléaires).

Aucune mention des veines plantaires n'est faite.

Les veines plantaires font cependant partie du système veineux profond distal et doivent donc être traitées comme telles.

L'Agence française de sécurité sanitaire des produits de santé (AFSSAPS), en 2009, suggère pour une thrombose veineuse profonde distale isolée un traitement anticoagulant à dose curative (grade C) [16].

Une durée de 6 semaines est recommandée (grade C) en cas de premier épisode symptomatique avec facteur déclenchant évident sans facteurs de risque persistants (grade C).

La prolongation du traitement à 3 mois au moins est suggérée (accord professionnel) en l'absence d'un facteur déclenchant, en présence d'un facteur de risque persistant, en cas de survenue dans le cadre d'un cancer évolutif et en cas de récurrence.

Dans les recommandations récemment publiées de l'American College of Chest Physicians (ACCP) en février 2016, la même attitude thérapeutique est recommandée pour le traitement des thromboses veineuses proximales et le traitement des thromboses veineuses distales isolées (grade 1B) [17].

Une anticoagulation efficace pour 3 mois est donc de règle.

Une surveillance échographique est toutefois suggérée en cas de thrombose veineuse distale isolée peu symptomatique sans facteurs de risque d'extension (grade 2C).

Ces mêmes recommandations vont par ailleurs contre une utilisation de routine de la compression médicale dans la prise en charge aiguë des TVP.

Cependant, en cas de symptômes aigus ou chroniques, une compression est justifiée.

Diagnostics différentiels

Devant un patient se présentant pour une douleur plantaire unilatérale, plusieurs diagnostics peuvent être évoqués.

- Le dosage des D-Dimères réalisé avant toute imagerie peut être utile pour exclure le diagnostic de thrombose veineuse profonde chez ces patients considérés à faible risque. Cependant, il faut se rappeler que la concentration des D-Dimères peut être élevée chez les personnes âgées et les femmes enceintes. Des faux positifs sont aussi possibles en cas de cancer, d'infection, d'alitement, d'insuffisance rénale ou hépatique, ou simplement en cas d'hémolyse sur un prélèvement réalisé d'une façon non adéquate.
- Les diagnostics différentiels sont séparés en :
 - pathologies atteignant le fascia plantaire comme la fasciite plantaire et la rupture chronique du fascia ;

- pathologies prolifératives bénignes comme un neurinome de Morton, la fibromatose plantaire, un kyste ganglionnaire, un granulome à corps étrangers ou un sarcome synovial ;
- pathologies osseuses à l'exemple d'une fracture de fatigue de la tête métatarsienne.

Nous ne nous attardons ci-dessous que sur quelques-uns de ces diagnostics.

- **Le neurinome de Morton** est le résultat d'un œdème de l'endonèvre qui entraîne l'apparition d'une fibrose secondaire autour du nerf digital juste avant sa division [19].

C'est une affection qui se caractérise par l'apparition de douleurs particulièrement vives à type de brûlures au niveau du deuxième ou du troisième espace métatarsien.

Cette douleur qui irradie à la face latérale des orteils est déclenchée à la marche ou en position debout.

- **La fibromatose plantaire** est caractérisée par la prolifération d'un tissu fibrotique au niveau du fascia plantaire, généralement au niveau de la partie centrale médiale de l'arc plantaire.

La plupart des lésions sont unilatérales et solitaires. Classiquement, les symptômes durent plusieurs semaines.

- Le diagnostic peut être posé sur des critères échographiques. On observe un épaississement fusiforme nodulaire de la bande centrale de l'aponévrose plantaire.
- La visualisation échographique d'une continuité entre la lésion et le fascia plantaire est le critère le plus utile pour permettre un diagnostic certain d'une lésion aux dépens du fascia et en conséquence d'éliminer la possibilité d'un neurinome ou autre tumeur extrafasciale des tissus mous [20]. Il est toutefois difficile de différencier une fibromatose plantaire d'une rupture chronique partielle du fascia plantaire.
- À l'IRM, la fibromatose plantaire apparaît comme un nodule bien défini contigu au fascia plantaire présentant une faible intensité sur les séquences T1 et un signal faible à intermédiaire sur les séquences T2.
- Cependant, la disponibilité et le faible coût de l'échographie rendent cette technique d'imagerie de premier choix [20].
- En dehors des nodules très douloureux ou très agressifs, le traitement est conservateur [21].

- **La fasciite plantaire** est la cause la plus fréquente des douleurs plantaires. 10 % de la population générale présentent cette pathologie au moins une fois dans leur vie.

La thrombose des veines plantaires : un diagnostic souvent méconnu.

Elle est secondaire à des microtraumatismes répétitifs qui induisent une dégénération du fascia plantaire à son origine au niveau du tubercule médial du calcaneum et est fréquemment rencontrée chez les sportifs et les obèses.

Elle peut survenir aussi chez les sujets âgés mais, dans ce cas, le problème est plus mécanique lié à une musculature intrinsèque faible associée à une chute de la voûte plantaire entraînant une perte de l'effet anti-choc protecteur avec en parallèle une diminution des pouvoirs réparateurs de l'organisme.

Le diagnostic est généralement posé sur des critères cliniques.

La douleur de la fasciite plantaire est décrite comme une douleur au premier pas qui diminue progressivement à la marche.

Cependant, la douleur peut réapparaître ou s'aggraver au cours d'activités prolongées ou à la station debout prolongée.

Un signe clinique pathognomonique est la sensibilité à la palpation du site d'insertion du fascia plantaire au niveau du tubercule médial.

Chez un patient qui présente une fasciite plantaire, un fascia hypo-échogène et significativement épaissi est observé à l'échographie au niveau de l'insertion calcanéenne, en particulier du côté médial [22].

Le traitement d'une fasciite plantaire est en grande partie conservateur. Les possibilités vont du repos à la chirurgie en passant par les orthèses de nuit, les exercices d'élongation et de renforcement musculaire, les anti-inflammatoires non stéroïdiens et les infiltrations de corticoïdes [23, 24].

Le temps de résolution peut durer aussi longtemps que 18 mois.

Conclusion

Une douleur spontanée de la plante du pied peut révéler une thrombose veineuse plantaire.

La thrombose des veines plantaires n'est pas une pathologie exceptionnelle. Cependant, c'est une entité qui est très peu connue. Par conséquent, elle est rarement diagnostiquée.

Le diagnostic une fois évoqué est facile à confirmer. Il suffit de mettre la sonde d'échographie en regard de la région douloureuse : des veines plantaires incompressibles avec absence de tout flux au mode Doppler sont alors visualisées.

En l'absence de facteurs de risque, cette thrombose veineuse est parfois l'occasion de démasquer une coagulopathie sous-jacente chez les jeunes ou une néoplasie chez les patients plus âgés.

Le traitement est simple : les veines plantaires font partie du système veineux profond distal et doivent donc être traitées comme telles.

La non-repermeabilisation de ces veines risque d'avoir des répercussions sur le bon fonctionnement des pompes veineuses de la plante du pied mais aussi du mollet en cas d'extension du thrombus vers les veines tibiales postérieures.

Références

1. Legrand M.S., Papon X., Leftheriotis G., Saumet J.L. Isolated plantar venous thrombosis: report of a case. *J. Mal. Vasc.* 1997 ; 22(5) : 364-5.
2. Cavezzi A. Isolated thrombosis of plantar veins: case report. *Minerva Cardioangiol.* 1999 ; 47(9) : 309-13.
3. Long A., Bura-Riviere A., Sapoval M. Plantar venous thrombosis and anticardiolipin antibody syndrome. Case report. *J. Mal. Vasc.* 2004 ; 29(1) : 39-40.
4. Bernathova M., Bein E., Bendix N., Bodner G. Sonographic diagnosis of plantar vein thrombosis. *J. Ultrasound Med.* 2005 ; 24(1) : 101-3.
5. Siegal D.S., Wu J.S., Brennan D.D., Challies T., Hochman M.G. Plantar vein thrombosis: a rare cause of plantar foot pain. *Skeletal Radiol.* 2008 ; 37(3) : 267-9.
6. Barros M.V., Labropoulos N. Plantar vein thrombosis – evaluation by ultrasound and clinical outcome. *Angiology* 2010 ; 61(1) : 82-5.
7. Geiger C., Rademacher A., Chappell D., Sadeghi-Azandaryani M., Heyn J. Plantar vein thrombosis due to a busy night duty on intensive care unit. *Clin. Appl. Thromb. Hemost.* 2011 ; 17(2) : 232-4.
8. Karam L., Tabet G., Nakad J., Gerard J.L. Plantar vein thrombosis: state of the art. *Phlebology* 2013 ; 28 : 432-7.
9. Barros M., Nascimento I., Barros T., Labropoulos N. Plantar vein thrombosis and pulmonary embolism. *Phlebology* 2015 ; 30(1) : 66-9.
10. Czihal M., Roling J., Rademacher A., Schrotte A., Kuhlencordt P., Hoffmann U. Clinical characteristics and course of plantar vein thrombosis: a series of 22 cases. *Phlebology* 2015 ; 30(10) : 714-8.
11. Uhl J.F., Gillot C. The plantar venous pump: Anatomy and physiological hypotheses. *Phlebology* 2010 ; 17(3) : 151-8.
12. Corley G., Broderick B., Nestor S., Breen P., Grace P., Quondamatteo F., O'Laighin G. The Anatomy and Physiology of the Venous Foot Pump. *The Anatomical Record* 2010 ; 293 : 370-8.
13. White J., Katz M., Cisek P., Kreithen J. Venous outflow of the leg: Anatomy and physiologic mechanism of the plantar venous plexus. *J. Vasc. Surg.* 1996 ; 24 : 819-24.
14. Thomas M.L., O'Dwyer J.A. A phlebographic study of the incidence and significance of venous thrombosis in the foot. *AJR Am. J. Roentgenol.* 1978 ; 130(4) : 751-4.

15. Gillet J.L. Thrombose des veines plantaires. *Phlébologie* 2004 ; 57(1) : 87-90.
16. Agence française de sécurité sanitaire des produits de santé (AFSSAPS). Recommandations de bonne pratique : Prévention et traitement de la maladie thromboembolique veineuse en médecine. 2009.
17. Kearon C., Akl E., Ornelas J., et al. Antithrombotic therapy for venous thromboembolic disease: CHEST guideline and Expert Panel Report. *Chest* 2016 ; 149(2) : 315-52.
18. Partsch H., Flour M., Smith P.C. International Compression Club. Indications for compression therapy in venous and lymphatic disease consensus based on experimental data and scientific evidence. Under the auspices of the IUP. *Int. Angiol.* 2008 ; 27(3) : 193-219.
19. Adams W.R. 2nd. Morton's neuroma. *Clin. Podiatr. Med. Surg.* 2010 ; 27(4) : 535-45.
20. Griffith J.F., Wong T.Y., Wong S.M., Wong M.W., Metreweli C. Sonography of plantar fibromatosis. *AJR Am. J. Roentgenol.* 2002 ; 179(5) : 1167-72.
21. Van der Veer W.M., Hamburg S.M., De Gast A., Niessen F.B. Recurrence of plantar fibromatosis after plantar fasciectomy: single-center long-term results. *Plast. Reconstr. Surg.* 2008 Aug ; 122(2) : 486-91.
22. Cardinal E., Chlem R.K., Beauregard C.G., Aubin B., Pelletier M. Plantar fasciitis: sonographic evaluation. *Radiology* 1996 ; 201(1) : 257-9.
23. Young C.C., Rutherford D.S., Niedfeldt M.W. Treatment of plantar fasciitis. *Am. Fam. Physician* 2001 ; 63(3) : 467-74, 477-8.
24. Uden H., Boesch E., Kumar S. Plantar fasciitis - to jab or to support? A systematic review of the current best evidence. *J. Multidiscip. Healthc.* 2011 ; 4 : 155-64.