



La chirurgie moderne des varices des membres inférieurs. Varicose veins “open modern surgery”.

Creton D., Creton O.

Résumé

Comme les techniques dites endovasculaires (TEV), la chirurgie à ciel ouvert a beaucoup évolué. En 2014, sous les auspices de l'EVF et de l'UIP, elle a été reconnue « chirurgie moderne » en opposition à la chirurgie traditionnelle et classée grade 1B à la place de 2A.

Cela témoigne de l'évolution des indications et des techniques.

L'exploration hémodynamique des valves de la jonction saphéno-fémorale (JSF) ainsi que les bons résultats des TEV faites avec des JSF incontinentes nous font dire que la crosssectomie n'est plus nécessaire dans un stripping.

Pour la jonction saphéno poplitée (JSP), une recherche des JSP drainées par des tributaires orthogrades, la reconnaissance des reflux systolo-diastoliques antérogrades, nous fait préserver la JSP dans un stripping environ une fois sur deux.

Le stripping qui doit être adapté à la longueur de l'incontinence, descend exceptionnellement au niveau de la malléole.

Cette meilleure réflexion nous incite à faire des ablations moins étendues et moins agressives.

L'anesthésie locale tumescence (ALT) utilisant le bicarbonate isotonique à 1,4 % comme excipient est la plus efficace.

Elle est immédiate, parfaitement indolore, limite le saignement et permet au patient de se lever immédiatement.

Elle est utilisable sans exception pour toute intervention et pour les patients qui le souhaitent sans prémédication et sans aucune sédation : ces patients peuvent repartir au volant de leur véhicule.

Hors problèmes sociaux, la chirurgie ambulatoire est systématique, avec 50 % de reprise du travail le lendemain.

Celle-ci est facilitée par la mise à disposition du patient d'une interface sécurisée où le patient, via internet, répond tous les jours à un questionnaire de qualité de vie qui permet sa surveillance à distance.

Summary

As so-called endovascular techniques (EVT), open surgery has greatly improved. In 2014, under the supervision of the EVF and UIP, it was acknowledged as « modern surgery » as opposed to traditional surgery and was classified grade 1B instead of 2A.

This shows the evolution of indications and techniques.

Hemodynamic exploration of saphenofemoral junction (SFJ) valves along with good results of EVT performed with incontinent SFJs allow us to assert that crosssectomy is no longer required when performing stripping.

For saphenopopliteal junction (SPJ), searching for SPJs drained by orthograde tributaries and a good knowledge of systolodiastolic reflux made us preserve the SPJ in half of the stripping.

Stripping that is adapted to the incontinence length exceptionally goes down at malleolus level.

This better understanding leads us to perform less extensive and less aggressive ablations.

Tumescent local anesthesia (TLA) using isotonic bicarbonate solution at 1.4 % as excipient is the most efficient anaesthesia.

It is immediate and painless; it limits bleeding and allows patients to walk immediately after surgery.

It can be used without any exceptions in every operation and, for patients who are willing it, without any premedication or sedation.

After surgery, these patients can drive back home.

Social issues excluded, ambulatory surgery is systematic with 50 % of people resuming their activities on the day following surgery.

❖ Aujourd'hui, il n'est plus possible éthiquement de randomiser deux groupes de patients « chirurgie traditionnelle sous anesthésie générale » versus « chirurgie moderne sous ALT » afin d'obtenir qu'elle soit classée grade 1A.

Mots-clés : varices, anesthésie locale tumescente, chirurgie ambulatoire.

❖ This is made all the more easier since patients can access a secure software via the Internet and fill in a quality of life questionnaire, which allows remote monitoring.

Keywords : varicose veins, tumescent local anesthesia, ambulatory surgery.

Introduction

La chirurgie moderne des varices (Modern Open Surgery) est une entité qui a été isolée lors d'une réunion de consensus [1] qui s'est tenue en 2014, regroupant 38 experts :

- de l'Union Internationale de Phlébologie,
- de l'European Venous Forum,
- de l'International Union of Angiology,
- et de Cardiovascular Disease Educational and Research Trust (UK).

1. Initialement, la chirurgie des varices était classée 2 avec niveau de preuve A :

- preuve contradictoire,
- divergence d'opinion concernant son utilité et son efficacité,
- conclusion tirée de nombreuses études randomisées ou méta-analyses,
- c'est-à-dire avec une faible recommandation.

2. Les nouvelles « guidelines » ont isolé la chirurgie moderne sous anesthésie locale tumescente (ALT) en ambulatoire et l'ont classée grade 1 B :

- preuve et accord général concernant son utilité,
- son efficacité et son bénéfice,
- conclusion tirée d'une seule étude randomisée ou de grandes séries non randomisées,
- c'est-à-dire avec une forte recommandation,
- malgré l'absence de plusieurs études randomisées contrôlées (RC),
- pouvant apporter la preuve de sa supériorité (Figure 1).

Thermal ablation (radiofrequency, laser) :	Grade 1A
Old type surgery :	Grade 2A
Open modern surgery :	Grade 1B (only one RCT)
Ultrasound guided foam sclerotherapy :	Grade 1A

FIGURE 1 : Énoncé des recommandations issues de la réunion de consensus de 2014.

3. Néanmoins ce classement 1 B était une reconnaissance de son efficacité et de sa qualité.

- Cette reconnaissance de la supériorité de la chirurgie sous ALT en ambulatoire, vis-à-vis de la chirurgie traditionnelle, nous laisse à penser qu'il existe aujourd'hui deux types de chirurgie : une chirurgie d'excellence sous ALT en ambulatoire et une chirurgie obsolète.
- Quoiqu'il en soit, cette nouvelle dénomination sous-tend des améliorations techniques mais aussi une meilleure connaissance et un meilleur respect de l'hémodynamique.
- Ces améliorations globales peuvent se décliner en plusieurs chapitres.

Les caractéristiques de la « chirurgie moderne » des varices

Pourquoi ne doit-on plus faire aujourd'hui de crossectomie avec un stripping de la grande veine saphène (GVS) ?

Pour répondre à cette question, on peut apporter des arguments issus de l'observation hémodynamique et des arguments issus de résultats d'études RC [2].

- **Tout d'abord, il faut reconnaître que dans 20 % des cas, la jonction saphéno-fémorale (JSF) n'est pas concernée par le reflux tronculaire.**

Il vient alors :

- de veines lympho-ganglionnaires (Figure 2),
- de perforantes crurales,
- de veines périnéales,
- de la veine de Giacomini (Figure 3),
- ou de veines non systématisées [3].

Dans tous ces cas de figure, la crossectomie n'est pas du tout indiquée.

- **C'est surtout l'étude des valves qui va nous apporter la solution et la réponse à cette question.**

- Tout d'abord, on sait depuis 20 ans maintenant, que la valve terminale est incontinente, quand il existe une incontinence du tronc, uniquement dans 50 % des cas [4, 5, 6, 7, 8, 9].



FIGURE 2 : Incontinence de la GVS issue de veines périnéales.



FIGURE 3 : Incontinence de la GVS issue d'un reflux antérograde de la veine de Giacomini.

- La valve fémorale supra-saphène située juste au-dessus de la JSF est très importante, car elle représente le verrou protecteur de la JSF. On sait [10] qu'elle est incontinente ou absente dans 40 % des cas.
- Si on combine ce pourcentage d'incontinence de la valve terminale à celui de la jonction saphéno-fémorale (50 %), cela signifie que l'association de ces deux valves incontinentes devrait représenter environ $40\% \times 50\% = 20\%$.
- Même si ce raisonnement repose sur une association indépendante, ce qui n'est pas le cas, ces deux événements s'influençant l'un l'autre, cette double association est loin de représenter 100 % des cas.
- C'est dire que la crossectomie ne se justifierait d'un point de vue hémodynamique que dans un pourcentage plus proche de 20 % que de 100 % des cas.

• **Comme l'exploration de la fonction valvulaire est parfois difficile, on peut se référer aux travaux de Cappelli [10] pour évaluer indirectement cette fonction valvulaire.**

Il a montré qu'il existait une corrélation entre le diamètre du tronc et la fonction valvulaire.

En effet, lorsque le diamètre du tronc était supérieur ou égal à 8 mm, les deux valves terminales, saphène et valve fémorale supra-saphène étaient toutes les deux incontinentes.

- De fait, théoriquement, cela signifie que laisser une valve fémorale et une valve terminale incontinentes dans une technique endovasculaire, devrait s'accompagner d'un mauvais résultat.
- En corollaire, cela signifie que lorsque le diamètre du tronc saphène est supérieur à 8 mm, cela devrait avoir un impact négatif sur les pourcentages d'oblitération et les récurrences par des collatérales de la jonction saphéno-fémorale des techniques endovasculaires.
- En fait, il n'en est rien, les diamètres supérieurs à 8 mm ne semblent pas influencer négativement les résultats.
- De nombreuses études ont étudié la faisabilité et les résultats à moyen terme de techniques endovasculaires (TEV) réalisées sur des GVS de diamètres largement supérieurs à 8 mm, entre 10 et 20 mm [11, 12, 13], sans que ces études n'apportent des résultats différents de tout ceux qu'on trouve dans la littérature concernant les résultats aussi bien des techniques par laser que par radiofréquence.

• **Par contre, le rôle négatif de la crossectomie a été montré dans deux études RC à 5 ans :**

- la première [14] a comparé 43 lasers avec crossectomie et 43 lasers sans crossectomie,
- la deuxième [15] a comparé 69 strippings avec crossectomie et 73 lasers sans crossectomie.
- Dans ces deux études à 5 ans, presque un tiers des patients qui avaient eu une crossectomie avait produit une néovascularisation alors qu'aucune des interventions sans crossectomie n'avait généré de néovascularisation.
- Si la néovascularisation n'est pas synonyme de récurrence, il faut reconnaître que c'est quand même un des facteurs initiateurs incontestables de la récurrence.

• **La démonstration finale revient à l'étude RC de Paolo Casoni [16] qui a comparé 60 strippings avec crossectomie et 60 strippings sans crossectomie avec un suivi à 8 ans.**

Ces résultats ont montré que le groupe de patients avec crossectomie avait significativement plus de récurrences tant cliniques qu'au duplex, avec en clinique 29 % de récurrences *versus* 9,8 et en écho-Doppler 32,2 % de récurrences *versus* 11,4 % respectivement.

D'un point de vue pratique, le stripping sans crossectomie :

- s'effectue avec une petite incision inguinale qui permet de faire une ligature du tronc en-dessous des branches de la croise ;

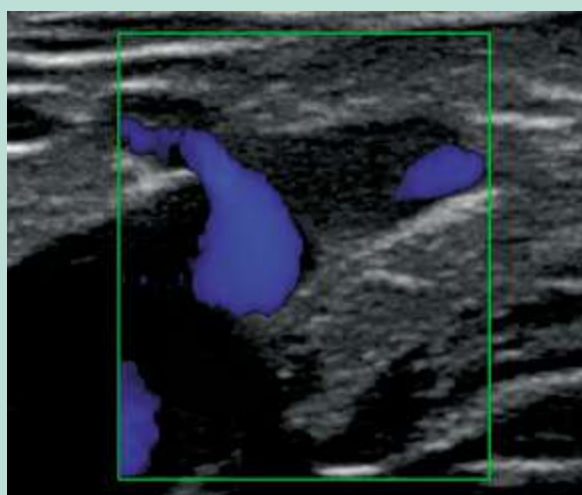


FIGURE 4 : Image écho-Doppler couleur postopératoire d'un stripping sans crossectomie.



FIGURE 5 : Image écho-Doppler couleur postopératoire d'une TEV (ClosureFast™).

– mais on peut faire ce stripping avec une simple phlébectomie inguinale si les circonstances anatomiques le permettent, pour extérioriser le tronc en-dessous de la crosse, afin de réaliser le stripping habituel de haut en bas à l'aide d'un pin-stripper.

Il faut reconnaître que l'image écho-Doppler couleur postopératoire de ce stripping sans crossectomie (Figure 4) est exactement identique à celle que l'on constate dans les contrôles de toutes les TEV (Figure 5).

Il est étonnant de constater que personne ne conteste aujourd'hui la réalité des excellents résultats tant à moyen terme qu'à long terme (5 ans) des TEV thermiques ou chimiques.

Le stripping sans crossectomie est une technique qui respecte exactement les mêmes principes hémodynamiques que ces TEV.

Effectivement, depuis 2004, à la suite des premiers résultats à 5 ans des TEV, le stripping sans crossectomie est devenu systématique dans notre activité^[17] (Figure 6).

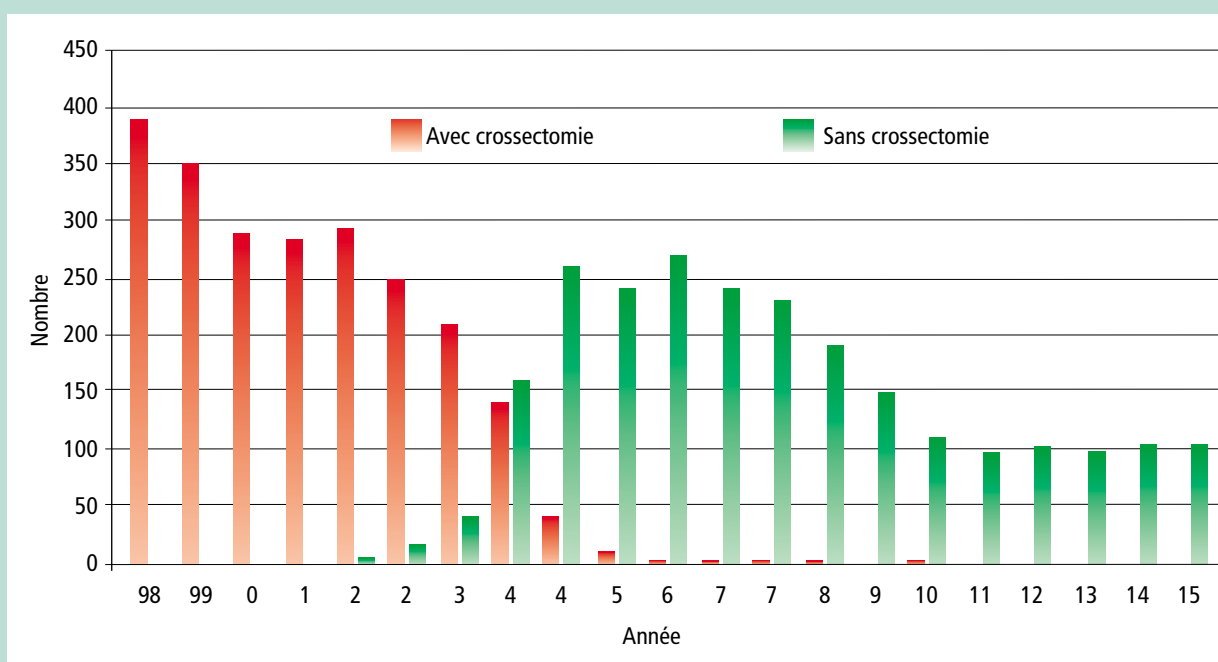


FIGURE 6 : Évolution des strippings avec ou sans crossectomie sur 18 ans par période de 9 mois.

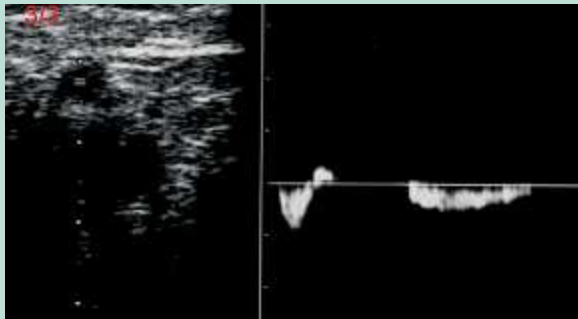

FIGURE 7 : Image échodoppler d'un reflux systolo-diastolique de la JSP.

Pourquoi la crossectomie n'est-elle pas systématique avec un stripping de la petite veine saphène ?

- 1. Tout d'abord, la jonction saphéno-poplitée (JSP) :**
 - peut ne pas exister anatomiquement lorsque la petite saphène s'abouche directement dans la veine de Giacomini ;
 - ou elle peut être située beaucoup trop haut pour être accessible à un traitement chirurgical ;
 - elle ne peut être accessible qu'à une TEV ;
 - ou elle peut être inexistante et ne peut être traitée que par sclérothérapie peropératoire.
- 2. Mais cette JSP peut aussi exister anatomiquement mais avec un excellent système de drainage proximal efficace, qui permet de rediriger le reflux vers la veine fémorale par l'intermédiaire de la veine de Giacomini et de la grande saphène.**

Dans ce cas, il n'est pas nécessaire de faire une crossectomie, il suffit de faire la suppression du tronc incontinent et des tributaires variqueuses attenantes.

- 3. On peut être aussi en présence d'un reflux antérograde systolo-diastolique (Figure 7), qui est une entité hémodynamique qui a été retrouvée dans environ 7 à 10 % des cas [18, 19, 20].**

Dans ce cas, la crossectomie est totalement contre-indiquée sous peine de prendre le risque obligatoire de récurrence très complexe à traiter ultérieurement.

Il faut dans ce cas supprimer uniquement les tributaires descendantes, qui entraînent un reflux rétrograde, en préservant les tributaires ascendantes qui, par le reflux antérograde, redirigent le reflux vers les collatérales profondes proximales de la cuisse.

- 4. Dans notre expérience, entre 2011 et 2012, sur 112 interventions pour incontinence de la petite veine saphène, nous avons réalisé uniquement 55 strippings avec ligature de la JSP, soit environ 50 % de préservation de la JSP, avec 37 lasers endoveineux ou radiofréquence et 20 strippings sans crossectomie.**

Ces interventions ont consisté en la suppression uniquement du tronc par stripping ainsi que les collatérales variqueuses correspondantes, avec préservation de la JSP et surtout des collatérales ascendantes.

Pourquoi le stripping systématique de la grande veine saphène jusqu'à la malléole est-il rarement nécessaire ?

En effet, si l'on regarde jusqu'où descend vers le bas le reflux de la JSF, il s'arrête en moyenne dans :

- 11 % des cas à la partie tiers moyen tiers supérieur de cuisse,
- dans 14 % des cas à la partie basse de cuisse,
- dans 25 % des cas à l'interligne articulaire,
- dans 44 % sous le genou,
- et seulement dans 2 % à 5 % des cas à la partie basse de jambe ou au niveau de la malléole [21, 22, 23, 24].

Cela signifie que la suppression de la saphène jambière dans un stripping, partie la plus agressive et traumatisante pour le patient est rarement nécessaire.

Tout cela concourt à rendre la chirurgie « moderne » moins traumatisante parce que le respect de l'hémodynamique permet :

- de limiter, voire d'éviter les crossectomies ;
- de limiter, voire d'éviter des suppressions tronculaires, surtout s'il est possible d'utiliser les principes de l'ASVAL ou de Chiva II.

Tout cela concourt bien sûr à une réduction de l'étendue de l'exérèse veineuse pour un résultat identique [25, 26].

Pourquoi l'anesthésie aujourd'hui est-elle devenue plus confortable dans la chirurgie des varices ?

Concernant la chirurgie des varices, l'anesthésie idéale doit être une anesthésie sans risque, qui permet la déambulation immédiate du patient.

Bien sûr, ni l'anesthésie générale ou rachidienne ne correspondent à cet impératif et l'anesthésie tronculaire est sans risque mais ne permet pas non plus de déambulation immédiate.

La seule qui permet la déambulation immédiate et qui soit sans risque, c'est l'ALT.

L'ALT consiste à injecter de façon abondante un liquide de tumescence.

Celui-ci est fait dans un flacon contenant l'excipient dans lequel est diluée une faible dose de lidocaïne et de bicarbonate.

Le liquide de tumescence classique utilisé depuis presque 30 ans est le liquide de Klein [27] qui consiste à mélanger dans un flacon de 500 ml de sérum salé isotonique à 0,9 % 60 ml de bicarbonate à 1,4 % et entre 50 et 100 ml de lidocaïne adrénalinée à 1 % de façon à obtenir une concentration de lidocaïne à 0,1, 0,2 ou 0,4 % [28, 29, 30].

Ces produits ont été utilisés beaucoup pour la chirurgie esthétique, mais peuvent être utilisés pour toute la chirurgie cutanée et sous-cutanée, donc pour la chirurgie des varices.

Nous concernant, nous préférons utiliser directement le bicarbonate isotonique à 1,4 % comme excipient : dans lequel on injecte une faible quantité de lidocaïne adrénalinée (14 ml, 140 mg, de lidocaïne 1 % adrénalinée dans 500 ml de bicarbonate) de façon à obtenir une concentration de lidocaïne à 0,03 % [31].

- L'utilisation du bicarbonate est intéressante d'abord parce que ça diminue la douleur des injections.
- Plusieurs études ont montré qu'il existait une différence hautement significative du niveau de douleur des injections sur des échelles visuelles analogiques [32, 33].
- Mais le plus intéressant est que le bicarbonate augmente la fraction lipido-soluble non dissociée et facilite la pénétration de la membrane lipidique de l'axone [34], ce qui signifie que le bicarbonate potentialise de façon extrêmement importante l'action de la lidocaïne.
- Effectivement, avec cette façon de faire, non seulement les injections d'anesthésie ne sont pas douloureuses du tout, mais l'anesthésie est immédiate, très profonde, durable, donc très confortable pour le patient et pour le chirurgien.
- Le risque de ce liquide de tumescence est très faible car, avec cette façon de faire, nous injectons 1,7 mg de lidocaïne par kilogramme de poids alors que la dose maximum recommandée dans la littérature [29, 35, 36, 37] est de 55 mg par kg de poids donc nous injectons, à volume égal, environ 50 fois moins de lidocaïne que la dose recommandée.
- De la même façon concernant la dose d'épinéphrine, la dose recommandée dans la littérature [38] est de 50 mg par kg de poids, alors qu'avec notre façon de faire, nous injectons, à volume égal, 0,58 mg d'épinéphrine par kg de poids, donc presque 100 fois moins que la dose maximum recommandée.
- Pour l'intervention, nous mélangeons dans un flacon de bicarbonate isotonique à 1,4 % 14 ml de lidocaïne adrénalinée à 1 %.
- L'injection se fait à la pompe électrique à l'aide d'une aiguille orange 25 gauges, injection faite tout le long du trajet des varices et du trajet du tronc saphène qui devront être traités.

Pourquoi la compression postopératoire n'est plus un problème aujourd'hui ? [39]

Tout d'abord parce que le bandage élasto-compressif avec bande Biflex n° 16 qui était nécessaire dans la chirurgie classique traditionnelle faite sous anesthésie générale (très hémorragique), n'est quasiment plus utilisé aujourd'hui.

- Aujourd'hui, pour la chirurgie en ambulatoire sous ALT, on met en place un double bas classe 2 pour 36 à 48 heures, suivi d'un seul bas pour une semaine.
- L'analyse de 4 études RC [40] a montré qu'on n'avait aucun intérêt à poursuivre cette compression élastique au-delà d'une semaine.
- Certains ont poursuivi l'expérience en comparant dans une étude RC [41] le port de bas pour 36 heures et le port de bas d'une semaine. Il n'y avait aucune différence significative en termes de résultat, de confort postopératoire et de reprise d'activité.

C'est dire qu'aujourd'hui la compression postopératoire est devenue très légère en durée.

Pourquoi encore hospitaliser un patient pour une intervention de varices ?

En dehors des fortes incitations générées par les autorités de tutelles dont le but est uniquement financier, il existe beaucoup de raisons médicales qui justifient la chirurgie ambulatoire.

- **Liker** [42] a comparé un groupe de 200 patients opérés en anesthésie générale et hospitalisation avec un groupe consécutif de 176 patients opérés sous anesthésie locale ambulatoire.

Il a constaté, dans ce deuxième groupe, une diminution significativement très importante des complications et des événements indésirables postopératoires, lesquels passaient de 41 % à 2,3 % ($p < 0,05$).

Et ces diminutions ne concernaient pas :

- que les événements indésirables liés à l'anesthésie (nausées, vomissements, hypotension, malaises, maux de tête) ;
- mais aussi (bien que cela n'était pas significatif) les infections locales, les hématomes, les thromboses veineuses superficielles, les thromboses veineuses profondes et les lésions neurologiques.

Cette étude confirme que l'anesthésie locale ambulatoire améliore les résultats des mêmes interventions faites sous anesthésie générale en hospitalisation.

- Nous avons voulu aller plus loin en explorant les possibilités de réaliser ces interventions sous ALT, sans sédation ni prémédication.

Cette façon de faire s'effectue :

- avec un patient qui n'a pas vu de médecin anesthésiste en consultation préopératoire ;
- chez un patient qui n'est pas à jeun ;
- qui n'a aucune prémédication orale ni intraveineuse ;
- mais l'intervention se déroule dans une salle d'opération normale, avec le visage découvert, pour permettre de garder le contact avec le patient.

La chirurgie moderne des varices des membres inférieurs.

L'intérêt de cette façon de faire est que le patient peut se lever immédiatement et éventuellement repartir lui-même au volant de sa voiture, puisqu'il n'a eu aucune prémédication ni injection de psychotrope.

Une étude prospective de 215 interventions de varices réalisées de cette façon [31] a montré que 91,9 % des patients avaient jugé cette intervention très peu douloureuse, voire pas du tout douloureuse, et sur 100 patients revus à 2 mois, la moitié d'entre eux avait repris le travail le jour même ou le lendemain.

- La chirurgie ambulatoire nécessite évidemment une organisation extrêmement rigoureuse depuis les consultations, en préopératoire, pendant tout le séjour dans le centre puis en postopératoire.
 - Sans aller jusqu'à la mise en place d'une certification ISO 9001 dans le centre chirurgical qui est une organisation complexe à mettre en œuvre, on peut utiliser des systèmes d'optimisation plus simple.
 - Nous utilisons un logiciel dédié au suivi qualité des patients opérés (QUALIVEIN) [43].
 - Il permet d'envoyer régulièrement à chaque patient des consignes préopératoires et surtout postopératoires.
 - En retour, le patient se connecte sur un serveur sécurisé et remplit un questionnaire de qualité de vie simple où sont évalués la douleur postopératoire, l'activité à domicile, la reprise du travail, le confort.
 - Le patient remplit son questionnaire tous les jours pendant une semaine puis à 15 jours et à 30 jours, cela permet à 30 jours et 90 jours de faire le point.
 - L'intérêt de cette pratique, en plus du service rendu au malade, est qu'elle permet de recueillir des statistiques individuelles, mais aussi collectives, à des fins de recherche clinique et d'amélioration des pratiques.

Conclusions

La chirurgie moderne des varices, puisqu'elle s'appelle comme ça, est fortement liée au respect de l'hémodynamique, qui permet des interventions moins extensives que les anciennes interventions, faites plus ou moins à l'aveugle.

Elle s'effectue sous ALT idéalement avec du bicarbonate isotonique à 1,4 % comme excipient et souvent si l'on s'en donne les moyens, sans aucune sédation ni prémédication.

Elle est impérativement réalisée en ambulatoire, ce qui est toujours possible en dehors de problèmes sociaux.

Épilogue

Un an plus tard, en 2015 une nouvelle réunion de consensus, sous l'égide de l'European Society of Vascular Surgery, a regroupé 39 spécialistes européens surtout chirurgiens [44].

Level of evidence A	Data derived from multiple randomized clinical trials or meta-analyses.
Level of evidence B	Data derived from a single randomized clinical trial or large non-randomized studies.
Level of evidence C	Consensus of opinion of the experts and/or small studies, retrospective studies, registries.
Classes of recommendations	Definition
Class I	Evidence and/or general agreement that a given treatment or procedure is beneficial, useful, effective.
Class II	Conflicting evidence and/or a divergence of opinion about the usefulness/efficacy of the given treatment or procedure.
<i>Class IIa</i>	Weight of evidence/opinion is in favour of usefulness/efficacy.
<i>Class IIb</i>	Usefulness/efficacy is less well established by evidence/opinion.
Class III	Evidence or general agreement that the given treatment or procedure is not useful/effective, and in some cases may be harmful.

FIGURE 8 : Énoncé des différents niveaux de preuves utilisés lors de la réunion de consensus de 2015.

Ils ont conclu et classé (Figure 8):

- Le stripping sans crossectomie : 2b avec comme niveau de preuve B.
- L'anesthésie locale tumescence : 2a avec comme niveau de preuve C.
- L'ASVAL : 2a avec comme niveau de preuve B.
- Les phlébectomies pour l'ablation des tributaires : 2a avec comme niveau de preuve C.

C'est-à-dire que rien de ce qui caractérise la chirurgie moderne à ciel ouvert des varices faite aujourd'hui n'est classé 1 : preuve scientifique ou accord général des participants pour reconnaître que la technique est bénéfique pour le patient, utile et efficace !

La chirurgie moderne est retombée dans le groupe des interventions peu recommandables !

Comment expliquer ces différences d'évaluation de deux « agences de notations » successives ?

- En fait la première a certainement donné plus de voix aux avis des experts, alors que la deuxième s'est appuyée uniquement sur le recueil d'études RC.

- Concernant la chirurgie des varices, les changements de techniques et les innovations peuvent se faire très rapidement, avec des résultats qui peuvent se voir immédiatement, sans qu'on soit obligé de faire une étude RC pour décider quelle est la technique à utiliser.
- **Il est inimaginable aujourd'hui et éthiquement inconcevable de randomiser des patients contre leur gré (pour ne pas avoir de biais), en un groupe opéré en ambulatoire sous ALT et un groupe opéré en hospitalisation sous anesthésie générale !**
- **Pour le traitement des varices il sera toujours plus sûr de se référer aux avis d'experts, plutôt qu'aux études RC souvent infaisables.**

Références

1. Nicolaides A., Kakkos S., Eklof B., Perrin M., Nelzen O., Neglen P., Partsch H., Lybak Z. Management of chronic venous disorders of the lower limbs – guidelines according to scientific evidence. *Int. Angiol.* 2014 ; 33 : 87-208.
2. Creton D. Plaidoyer pour le stripping sans crossectomie. *Phlébologie* 2013 ; 66 : 49-53.
3. Lefebvre-Vilardebo M., Lemasle P. Varicose primitive de la grande veine saphène : crossectomie inutile dans 46 % des cas. *J. Mal. Vasc. (hors série) n°2 2007*; 32 : S62.
4. Cappelli M., Molino Lova R., Ermini S., Zamboni P. Hemodynamics of the sapheno-femoral junction. Patterns of reflux and their clinical implications. *Int. Angiol.* 2004 ; 23 : 25-8.
5. Abu-Own A., Scurr J.H., Coleridge Smith P.D. Saphenous vein reflux without incompetence at the sapheno-femoral junction. *Br. J. Surg.* 1994 ; 81 : 1452-4.
6. Labropoulos N., Leon L., Kwon S., Tassiopoulos A., Gonzalez-Fajardo J.A., Kang S.S., Mansour M.A., Littooy F.N. Study of the venous reflux progression. *J. Vasc. Surg.* 2005 ; 41 : 291-5.
7. Chastanet S, Pittaluga P. Influence of the competence of the sapheno-femoral junction on the mode of treatment of varicose veins by surgery. *Phlebology* 2014 ; 19, 29 (Suppl 1) : 61-5.
8. Pichot O., Sessa C., Bosson J.L. Duplex imaging analysis of the long saphenous vein reflux: basis for strategy of endovenous obliteration treatment. *Int. Angiol.* 2002 ; 21 : 333-6.
9. Zamboni P., Giancesini S., Menegatti E., Tacconi G., Palazzo A, Liboni A. Great saphenous varicose vein surgery without saphenofemoral junction disconnection. *Br. J. Surgery.* 2010 ; 97 : 820-5.
10. Cappelli M., Molino Lova R., Ermini S., Giangrandi I., Giannelli F., Zamboni P. Hemodynamics of the sapheno-femoral complex: an operational diagnosis of proximal femoral valve function. *Int. Angiol.* 2006 ; 25 : 356-60.
11. Joh J.H., Kim W.S., Jung I.M., Park K.H., Lee T., Kang J.M. Consensus Working Group. Consensus for the treatment of varicose vein with radiofrequency ablation. *Vasc. Specialist Int.* 2014 ; 30 : 105-12.
12. Calcagno D., Rossi J.A., Ha C. Effect of saphenous vein diameter on closure rate with ClosureFAST radiofrequency catheter. *Vasc. Endovascular Surg.* 2009 ; 43 : 567-70.
13. Mese B., Bozoglan O., Eroglu E., Erdem K., Acipayam M., Ekerbicer H.C., Yasim A. A comparison of 1,470-nm endovenous laser ablation and radiofrequency ablation in the treatment of great saphenous veins 10 mm or more in size. *Ann. Vasc. Surg.* 2015 ; 29 : 1368-72.
14. Disselhoff B.C., der Kinderen D.J., Kelder J.C., Moll F.L. Five-year results of a randomised clinical trial of endovenous laser ablation of the great saphenous vein with and without ligation of the saphenofemoral junction. *Eur. J. Vasc. Endovasc. Surg.* 2011 ; 41 : 685-90.
15. van der Velden S.K., Biemans A.A., De Maeseneer M.G., Kockaert M.A., Cuypers P.W., Hollestein L.M., Neumann H.A., Nijsten T., van den Bos R.R. Five-year results of a randomized clinical trial of conventional surgery, endovenous laser ablation and ultrasound-guided foam sclerotherapy in patients with great saphenous varicose veins. *Br. J. Surg.* 2015 ; 102 : 1184-94.
16. Casoni P., Lefebvre-Vilardebo M., Villa F., Corona P. Great saphenous vein surgery without high ligation of the saphenofemoral junction. *J. Vasc. Surg.* 2013 ; 58 : 173-8.
17. Creton D. Apport des nouvelles hypothèses physiopathologiques de l'IVS dans le TEV par RF ou LEV Communication à la Société Française de Phlébologie le 19 novembre 2010 à Paris.
18. Cavezzi A., Tarabini C., Collura M., Sigismondi G., Barboni M.G., Carigi V. Hémodynamique de la jonction saphéno-poplitée : évaluation par écho-Doppler couleur. *Phlébologie* 2002 ; 55 : 309-16.
19. Cappelli M., Giangrandi I., Giannelli F., Molino-Lova R. Veins and Lymphatics 2012;1:e7 doi:10.4081/vl.2012.e7 ; 27-30.
20. Escribano J.M., Juan J., Bofill R., Rodríguez-Mori A., Maeso J., Fuentes J.M., Matas M. Haemodynamic strategy for treatment of diastolic antegrade giacomini varicose veins. *Eur. J. Vasc. Endovasc. Surg.* 2005 ; 30 : 96-101.
21. Creton D., Albuissou E., Kohler F. La douleur dans la chirurgie des varices. *Phlébologie* 2005 ; 58 : 69-76.
22. Engelhorn C.A., Engelhorn A.L., Cassou M.F., Salles-Cunha S.X. Patterns of saphenous reflux in women with primary varicose veins. *J. Vasc. Surg.* 2005 ; 41 : 645-51.
23. Pittaluga P., Chastanet S., Réa B., Barbe R., Guex J.J., Locret T. Corrélation entre l'âge, les signes et symptômes de l'insuffisance veineuse superficielle et les résultats de l'exploration écho-Doppler. *Phlébologie* 2006 ; 59 : 149-56.
24. Creton D. Faire moins pour faire mieux. *Phlébologie* 2006 ; 59 : 135-40.
25. Pittaluga P., Chastanet S. Persistent incompetent truncal veins should not be treated immediately. *Phlebology* 2015 ; 30 (1Suppl) : 98-106.
26. Mowatt-Larssen E., Shortell C.K. Treatment of primary varicose veins has changed with the introduction of new techniques. *Semin. Vasc. Surg.* 2012 ; 25 : 18-24.
27. Klein J.A. Anesthesia for liposuction in dermatologic surgery. *J. Dermatol. Surg. Oncol.* 1988 ; 14 : 1124-32.

La chirurgie moderne des varices des membres inférieurs.

28. Sommer B., Breuninger H. Composition of the solution for tumescent anesthesia. In: Hanke C.W., Sommer B., Sattler G. (eds). Tumescent local anesthesia. Springer-Verlag Berlin Heidelberg 2001 : 9-13.
29. Klein J.A. The tumescent technique. Anesthesia and modified liposuction technique. *Dermatol. Clin.* 1990 ; 8 : 425-37.
30. Klein J.A. Tumescent technique for local anesthesia. *West J. Med.* 1996 ; 164 : 517.
31. Creton D., Réa B., Pittaluga P., Chastanet S., Allaert F.A. Evaluation of pain in varicose vein surgery under tumescent local anesthesia using sodium bicarbonate as excipient without any intravenous sedation. *Phlebology* 2012 ; 27 : 368-73.
32. Moro L., Serino FM., Ricci S., Abbruzzes G., Antonelli-Incalzi R. Dilution of a mepivacaine-adrenaline solution in isotonic sodium bicarbonate for reducing subcutaneous infiltration pain in ambulatory phlebectomy procedures: a randomized, double-blind, controlled trial. *J. Am. Acad. Dermatol.* 2014 ; 71 : 960-3.
33. Krasznai A.G., Sigterman T.A., Willems T.E., Dekkers P., Snoeijis M.G., Wittens C.H., Sikkink C.J., Bouwman L.H. Prospective study of a single treatment strategy for local tumescent anesthesia in Muller phlebectomy. *Ann. Vasc. Surg.* 2015 ; 29 : 586-93.
34. De Hert S., De Baerdemaeker L., De Maeseneer M. What the phlebologist should know about local anesthetics. *Phlebology* 2014 ; 29 : 428-41.
35. Ostad A., Kageyama N., Moy R.L. Tumescent anesthesia with a lidocaine dose of 55 mg/kg is safe for liposuction. *Dermatol. Surg.* 1996 ; 22 : 921-7.
36. Klein J.A. Tumescent technique for local anesthesia improves safety in large-volume liposuction. *Plast. Reconstr. Surg.* 1993 ; 92 : 1085-98.
37. Glowacka K., Orzechowska-Juzwenko K., Bieniek A., Wiela-
Hojeńska A., Hurkacz M. Optimization of lidocaine application in tumescent local anesthesia. *Pharmacol. Rep.* 2009 ; 61 : 641-53.
38. Mysore V. IADVL. Dermatosurgery Task Force. Collaborators (16) Mysore V., Savant S., Khunger N., Patwardhan N., Prasad D., Buddhadev R., Chatterjee M., Gupta S., Shetty M.K., Krupashankar D.S., Rao K.H., Vedamurthy M., Oberai C., Lahiri K., Sachidanand S., Joshipura S. Tumescent liposuction: standard guidelines of care. *Indian J. Dermatol. Venereol. Leprol.* 2008 ; 74 Suppl : S54-60.
39. Creton D., Creton O. La compression après la chirurgie des varices. *Phlébologie* 2014 ; 67 : 70-5.
40. Huang T.W., Chen S.L., Bai C.H., Wu C.H., Tam K.W. The optimal duration of compression therapy following varicose vein surgery: a meta-analysis of randomized controlled trials. *Eur. J. Vasc. Endovasc. Surg.* 2013 ; 45 : 397-402.
41. Pittaluga P., Chastanet S. Value of postoperative compression after mini-invasive surgical treatment of varicose veins. *J. Vasc. Surg. Venous and Lym. Dis.* 2013 ; 1 : 385-91.
42. Licker M., Brandao-Farinelli E., Cartier V., Gemayel G., Christenson J.T. Implementation of a fast-track-pathway including analgo-sedation with local anaesthesia for outpatient varicose vein surgery: a cohort study. *Phlebology* 2013 ; 28 : 418-25.
43. Creton O., Creton D., Allaert F.A. Suivi prospectif de 707 interventions de varices réalisées sous anesthésie locale tumescente à l'aide d'un logiciel innovant. Communication à la Société Française de Chirurgie Vasculaire. Montpellier le 28 juin 2015.
44. Wittens C., Davies A.H., Bækgaard N., Broholm R., Cavezzi A., Chastanet S., de Wolf M., Eggen C., Giannoukas A., Gohel M., Kakkos S., Lawson J., Noppeney T., Onida S., Pittaluga P., Thomis S., Toonder I., Vuylsteke M., Kolh P., de Borst G.J., Chakfé N., Debus S., Hinchliffe R., Koncar I., Lindholt J., de Ceuca M.V., Vermassen F., Verzini F., De Maeseneer M.G., Blomgren L., Hartung O., Kalodiki E., Korten E., Lugli M., Naylor R., Nicolini P., Rosales A. European Society for Vascular Surgery. Editor's Choice - Management of Chronic Venous Disease: Clinical Practice Guidelines of the European Society for Vascular Surgery (ESVS). *Eur. J. Vasc. Endovasc. Surg.* 2015 ; 49 : 678-737.