

## Protection médicamenteuse des veines des membres inférieurs en période subaiguë d'une thrombophlébite de la grande veine saphène variqueuse.

### *Medicamentous protection of lower limb veins in a subacute period of varicophlebitis of the great saphenous vein.*

D'après Tsukanov I.T., Tsukanov A.I., Nikolaichuk A.I.

*Angiol Sosud Khir.* 2012; 18(4):59-63.

#### Résumé

Le but de l'étude est de déterminer la fonction hémodynamique des veines saphènes de patients ayant une thrombophlébite de la grande veine saphène variqueuse (GVS) en période subaiguë (traitement par compression) et d'évaluer l'efficacité d'une protection médicamenteuse pendant 4 mois.

Nous avons examiné un total de 32 patients présentant un premier épisode de thrombophlébite variqueuse non embolique de la GVS.

- Le groupe témoin comporte 16 patients traités par compression seule (classe 2) pendant 4 mois.
- Les patients du groupe de l'étude (n = 16) sont traités par compression et par diosmine et hespéridine micronisée (1 comprimé de daflon 500 deux fois par jour) pendant 4 mois.

Les patients sont inclus tour à tour dans les groupes au fur et à mesure qu'ils arrivent dans notre centre médical.

Un écho-Doppler pulsé est réalisé avant et après le traitement pour mesurer les paramètres suivants :

- 1) le diamètre vespéral des veines ;
- 2) une augmentation du diamètre des veines, mesuré de nuit comparé aux mesures matinales – le gradient orthostatique.

D'après les résultats, la période subaiguë de thrombophlébite variqueuse de la GVS est accompagnée et suivie par une augmentation du diamètre de la GVS et de la petite veine saphène (PVS) et de leur gradient orthostatique, de par leurs propriétés toniques et viscoélastiques.

#### Summary

*The study was aimed at determining the dynamics of saphenous veins in patients with varicophlebitis of the great saphenous vein (GSV) in a subacute period (during compression therapy) and at assessing efficacy of 4-month medicamentous protection thereof.*

*We examined a total of 32 patients presenting with the first episode of non-embolic varicophlebitis of the great saphenous vein.*

*The comparison group comprised 16 patients undergoing 4-month compression (degree 2) therapy alone, and the study group patients (n = 16) were subjected to compression therapy combined with a 4-month course of micronized diosmin (1 tablet twice a day).*

*The patients were included into the groups alternately as they attended our medical facility.*

*Duplex scanning before and after the treatment course was used to measure the following parameters:*

- 1) the evening diameter of veins*
- and 2) an increase in the vein's diameter measured overnight as compared to the morning measures – the orthostatic gradient.*

*The obtained results showed that the subacute period of varicophlebitis of the GSV is accompanied and followed by an increase in the diameter of the GSV and SSV and that of their orthostatic gradient, caused by imparted tonicity and viscoelastic properties.*

Le traitement par compression seule en période subaiguë de thrombophlébite variqueuse ne protège pas totalement les veines saphènes des lésions secondaires. Le traitement par compression associé à un traitement de 4 mois de diosmine et hespéridine micronisée (daflon 500) augmente l'efficacité du traitement.

**Mots-clés :** thrombophlébite variqueuse, grande veine saphène, maladie variqueuse, écho-Doppler pulsé des veines, diosmine micronisée.

*Compression therapy alone in the subacute period of varicophlebitis does not provide complete safety of saphenous veins from secondary lesions. Compression therapy combined with a 4-month-long course of taking micronized diosmin increases the efficacy of treatment.*

**Keywords:** varicophlebitis, great saphenous vein, varicodisease, duplex scanning, micronized diosmin.

## Introduction

L'incidence de la thrombophlébite variqueuse dans la population générale ne diminue pas [1, 2]. La thrombophlébite variqueuse apparaît chez tous les 5 ou 6 patients ayant des varices [3].

**Deux techniques principales sont largement utilisées pour traiter la thrombophlébite variqueuse à sa phase aiguë, sauf quand elle est provoquée par une embolie.**

- La chirurgie peut être réalisée en période aiguë pour supprimer les thrombi en même temps que les varices [4, 5].
- La scléro-chirurgie des veines thrombosées [6, 7] peut être utilisée comme technique proactive.

Depuis peu, une approche conservatrice se généralise : c'est la prise en charge prolongée du patient jusqu'à inversion des processus inflammatoires et d'hypercoagulation, par veinectomie différée, en procédure de routine [8, 9].

En ce qui concerne la progression des varices après une 1, le traitement pour thrombophlébite variqueuse subaiguë se voit doté d'une autre mission spécifique : la prévention des lésions secondaires des veines.

Traditionnellement, pour éviter la surcharge hémodynamique du système veineux résultant d'une redistribution du sang à cause d'un thrombus obstruant une partie du lit veineux de patients atteints de varicophlébite, le traitement par compression consiste à bander la jambe atteinte avec des bandages élastiques ou avec des chaussettes de contention [10].

La première option est parfois difficile à réaliser en pratique, tandis que la seconde, la compression exercée par les chaussettes sur la jambe diminuant vers la hanche, ne soutient pas correctement les vaisseaux veineux dans le segment proximal de celle-ci.

Le but de cette étude est d'évaluer pendant 4 mois l'efficacité d'une protection médicale du système veineux des jambes de patients ayant une thrombophlébite variqueuse subaiguë de la GVS et prenant de la fraction flavonoïque purifiée micronisée (FFPM ; daflon 500).

## Matériel et méthodes

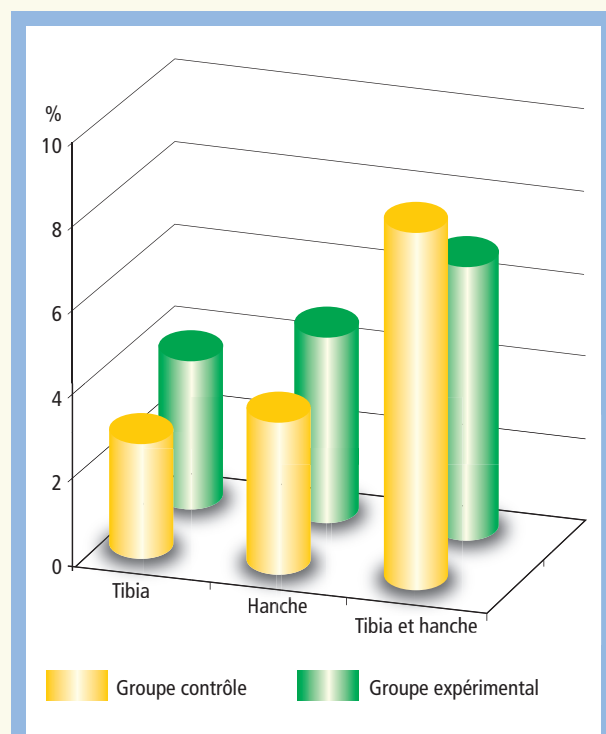
L'étude a inclus 32 patients variqueux de 19 à 72 ans, qui avaient été vus en 2010-2011 à cause d'un premier épisode de thrombophlébite variqueuse. Les varices des veines saphènes, avant cette complication et la visite du patient, persistaient depuis 12 à 48 ans (en moyenne 23,3 ans).

### Critères d'inclusion

Patients ayant une thrombophlébite variqueuse de la veine grande saphène (GVS) d'au moins 2 semaines, sans signes d'emboligénicité, ayant donné leur consentement éclairé pour participer à l'étude.

### Critères d'exclusion

Épisodes répétés de thrombophlébite variqueuse ; thrombophlébite variqueuse survenue depuis plus de 2 mois ; thrombophlébite variqueuse des collatérales de la GVS ou de la PVS ; thrombose veineuse profonde des membres inférieurs ; maladies cardiaque, pulmonaire, hépatique ou rénale concomitantes provoquant une insuffisance manifeste ; immobilisation à long terme des patients.



**FIGURE 1 : Répartition des patients selon la localisation de la thrombophlébite variqueuse .**

L'étude, d'une durée de 4 mois, a comparé les résultats à l'écho-Doppler pulsé (ED) fonctionnel dynamique du système veineux de la jambe atteinte entre deux groupes de patients ayant eu une thrombophlébite variqueuse.

**Les patients du groupe expérimental** ont été traités par compression avec des bas (de classe 2) seulement.

**Les patients du groupe témoin** ont été traités pendant 4 mois par FFPM, 1 comprimé deux fois par jour, en plus du traitement par compression.

Les patients étaient affectés tour à tour à un groupe ou à l'autre dans l'ordre de leur arrivée au centre.

Tous les patients menaient leur style de vie habituel correspondant à leur niveau normal de mobilité.

**Le groupe témoin et le groupe expérimental comportaient 16 patients chacun.**

Le rapport hommes sur femmes dans le groupe témoin était de 2 : 3,4, avec un âge moyen de  $48,4 \pm 6,7$ , et de 2 : 3,6 dans le groupe expérimental, avec un âge moyen de  $47,8 \pm 7,8$ .

Le processus était localisé au niveau du tibia chez 7 patients, dans la hanche chez 9 patients, mais dans la moitié de toutes les observations (16 personnes, 50 %), le tronc de la GVS présentait une importante détérioration.

Dans les deux groupes, la GVS était touchée par la varicophlébite (**Figure 1**) à différents niveaux.

Le traitement utilisé était le **daflon 500**, contenant de la diosmine et de la fraction flavonoïque équivalente à de l'héspéridine, produit de micronisation efficace et bien toléré [11].

Les résultats de plusieurs études ont confirmé l'effet de la FFPM sur le tonus veineux [12].

La dose de la monothérapie était de 1 comprimé deux fois par jour pendant 4 mois.

Les médecins ont prescrit aux patients des deux groupes des chaussettes de contention de classe 2 lorsqu'ils étaient debout pendant la journée.

Avant le traitement et à la fin de celui-ci, un écho-Doppler dynamique pulsé a été réalisé sur tous les patients à l'aide d'un Sonosite 180 Plus (Dalco Intl., US) avec un fréquence-mètre de 5-10 MHz.

L'examen a été réalisé deux fois par jour, les patients étant debout :

- 1) le matin et
- 2) le soir après l'effort orthostatique quotidien (test en charge orthostatique prolongée [13]).

L'écho-Doppler a été réalisé avec le compteur en position transversale par rapport à l'axe de la veine. La GVS a été analysée dans la fosse inguinale et la PVS dans la fosse poplitée.

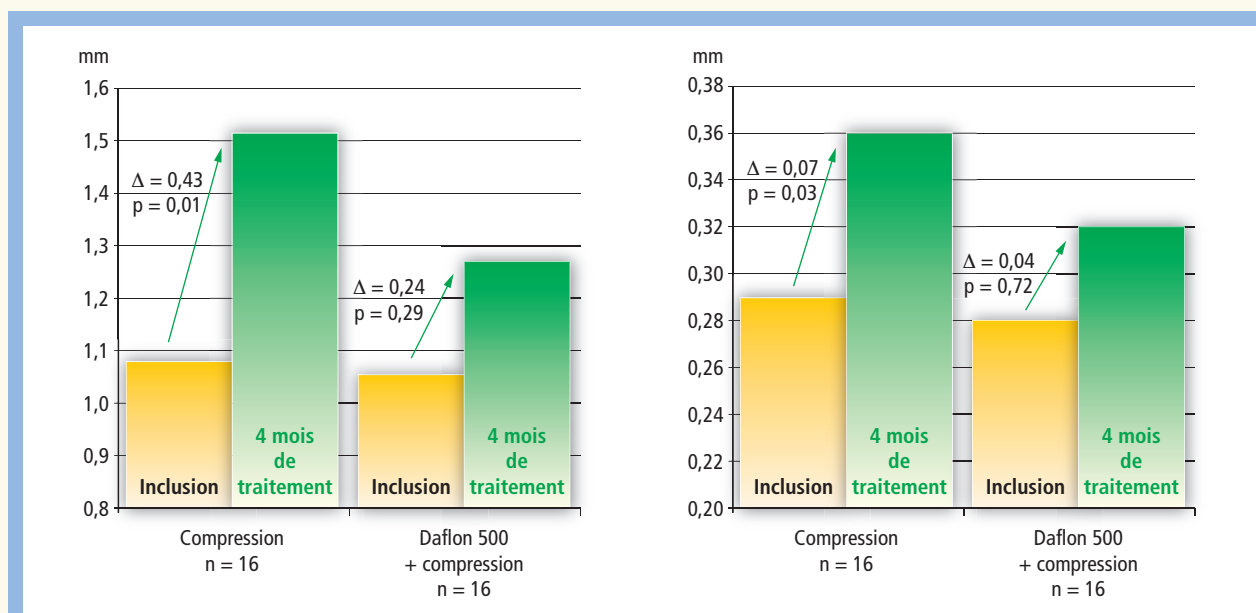
L'échophlébogramme a évalué :

- 1) le diamètre de la veine mesuré le soir (cm) et
- 2) l'augmentation du diamètre de la veine mesuré le soir par rapport au matin, c'est-à-dire le gradient orthostatique du diamètre (cm).

La comparaison des mesures prises chez les patients dans le groupe expérimental avant et après la fin du traitement a permis la caractérisation des modifications de la lumière des veines et de l'ensemble de leurs réactions à une charge verticale qui caractérise les propriétés viscoélastiques et du tonus musculaire de la paroi veineuse [13].

Le logiciel Statistica 6.0 pour Windows a permis d'obtenir les données statistiques.

Les valeurs moyennes des variables étaient déterminées avec un intervalle de confiance de 95 %. La significativité des différences intragroupes était évaluée à l'aide de critères non paramétriques : tests de Mann-Whitney et de Kruskal-Wallis.



**FIGURE 2 :** Évaluation comparative du diamètre des veines de patients ayant une thrombophlébite variqueuse de la veine grande saphène avant et après 4 mois de traitement. À gauche : diamètre de la grande veine saphène ; à droite : diamètre de la petite veine saphène.

## Résultats

En comparant les diamètres de la GVS avant le traitement, les valeurs entre les deux groupes sont manifestement proches ( $p = 0,95$ ) :

- dans le groupe témoin, le diamètre est en moyenne de 1,10 cm (IC 95 % : 0,95-1,25) ;
- dans le groupe expérimental de 1,08 cm (IC 95 % : 0,88-1,27).

Pour la petite veine saphène, la différence est aussi minime ( $p = 0,71$ ) :

- dans le groupe témoin, le diamètre moyen est de 0,28 cm (IC 95 % : 0,23-0,35) ;
- dans le groupe expérimental, de 0,29 cm (IC 95 % : 0,25-0,33).

Ces données traduisent le schéma global de la pathologie du système veineux chez les patients ayant une varicophlébite et sont aussi le reflet de l'uniformité des groupes.

En comparant les deux groupes, les résultats obtenus diffèrent significativement à l'examen du système veineux des membres inférieurs de patients ayant eu une varicophlébite et ayant suivi 4 mois de traitement (**Figure 2**).

Chez les patients du groupe témoin, l'augmentation du diamètre de la veine à l'écho-Doppler pulsé après la fin du traitement n'est pas significative.

Par exemple, le diamètre de la GVS est passé ( $p = 0,29$ ) de 1,06 cm (IC 95 % : 0,95-1,25) à 1,27 cm (IC 95 % : 1,089-1,454).

Pour la PVS, l'augmentation du diamètre ( $p = 0,72$ ) est passé de 0,28 cm (IC 95 % : 0,23-0,35) à 0,32 cm (IC 95 % : 0,282-0,375).

Chez les patients du groupe expérimental, après 4 mois de port de chaussettes de contention, les diamètres vespéraux des veines analysées ont augmenté nettement par rapport aux mesures initiales avant le traitement.

Par exemple, le diamètre de la GVS a augmenté ( $p = 0,01$ ) de 1,08 cm (IC 95 % : 0,88-1,27) à 1,51 cm (IC 95 % : 1,426-1,599), tandis que celui de la PVS a augmenté de 0,28 cm à 0,36 cm (IC 95 % : 0,315-0,397).

Ces résultats du groupe expérimental peuvent s'interpréter comme une réaction non corrigée du système veineux à la surcharge.

En même temps, les médicaments associés au traitement par compression aident, dans une grande mesure, à protéger les veines de la surcharge pendant la période subaiguë de la thrombophlébite variqueuse .

Le mécanisme de ces résultats s'explique en comparant les valeurs du gradient orthostatique de la GVS avant et après le traitement (**Figure 3**).

Avant son début, les deux groupes ont présenté des valeurs comparables du gradient orthostatique : dans le groupe témoin, 0,16 cm (IC 95 % : 0,110-0,214), dans le groupe expérimental, 0,18 cm (IC 95 % : 0,152-0,221).

Cette dernière valeur est due au fait que les varices, présentes chez tous les patients, changent régulièrement les propriétés viscoélastiques et du tonus musculaire des veines [13].

Il n'y a cependant aucune différence significative du gradient orthostatique chez les patients des deux groupes ( $p = 0,67$ ).

Après la fin du traitement (**Figure 3**), chez les patients du groupe témoin ayant pris de la FFPM, le gradient orthostatique de la GVS s'est élevé de façon non significative ( $p = 0,69$ ) de 0,16 cm (IC 95 % : 0,110-0,214) à 0,20 cm (IC 95 % : 0,166-0,234).

Dans le groupe expérimental, le gradient orthostatique de la GVS augmente de façon significative ( $p = 0,01$ ) de 0,18 cm (IC 95 % : 0,152-0,221) à 0,24 cm (IC 95 % : 0,213-0,274).

Ce qui montre une diminution importante du tonus musculaire des veines traitées par compression dans la période subaiguë.

Par ailleurs, ces modifications démontrent l'efficacité du médicament étudié ici, surtout son effet positif sur le tonus veineux [12] et la protection de la paroi vasculaire lorsqu'il existe une charge supplémentaire due à la redistribution sanguine.

## Discussion

L'idée d'un traitement chirurgical immédiat, en une seule étape, de la thrombophlébite variqueuse aiguë et des varices est séduisante, mais elle comporte des risques supplémentaires pour le patient [6, 14].

La méthode conservatrice est donc mieux acceptée en pratique [1, 15], intégrant un certain nombre de traitements spécifiques.

L'importance de cette période de restauration de la circulation veineuse dans l'évolution de la maladie est établie par ce que l'on appelle la période subaiguë de la thrombose veineuse, qui prend environ 1 mois à 1 an, quand prédominent les modifications secondaires du système veineux du membre atteint.

Cette étude est une étude pilote.

Les avantages de la protection des veines saphènes peuvent être contestés, puisque finalement elles sont enlevées chirurgicalement.

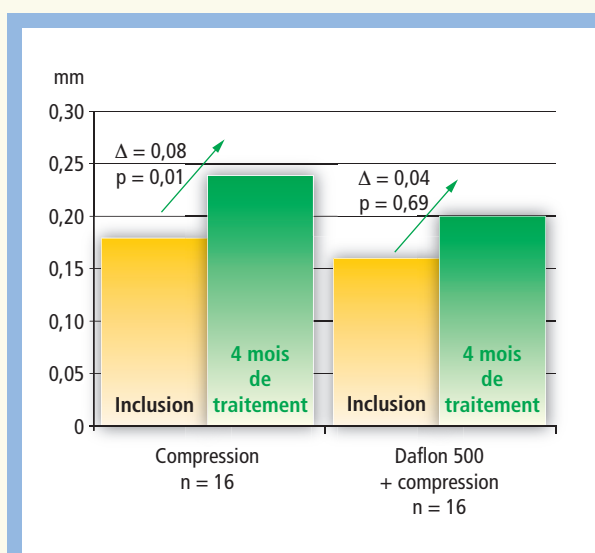
Cependant, le tonus musculaire et les propriétés viscoélastiques des veines des membres inférieurs, actives dans le système circulatoire, sont nécessaires pour jouer un rôle capacitif.

L'occlusion d'une partie du lit veineux du membre par un thrombus, qui provoque une redistribution du flux sanguin, augmente la charge sur les veines saines restantes, ce qui provoque à son tour des déformations secondaires et une détérioration du tonus musculaire.

Il est important de noter que cela peut concerner non seulement les gros troncs saphènes, mais aussi les vaisseaux de plus petits calibres, qui poursuivent ensuite leur fonction de régulation dans la circulation.

De ce point de vue, il faut reconnaître que protéger les veines des membres inférieurs, y compris les veines saphènes, des lésions secondaires, est important.

Notre étude a montré, à l'aide de l'exemple des gros troncs saphènes, que le traitement par compression seule ne protège pas complètement, en premier lieu, les veines saphènes.



**FIGURE 3 :** Évaluation comparative des valeurs du gradient orthostatique pour la GVS (cm) chez des patients ayant une thrombophlébite variqueuse subaiguë de la veine grande saphène avant et après 4 mois de traitement.

L'association d'un traitement médical et de la compression est plus efficace.

La prise de FFPM par des patients gardant leur mobilité permet de mieux protéger les veines situées en dehors de la localisation du thrombus et de minimiser leurs lésions secondaires pendant la période subaiguë de la maladie.

## Conclusion

Pendant la période subaiguë de la thrombophlébite variqueuse de la GVS, son diamètre et celui de la PVS et leur gradient orthostatique augmentent, de par la détérioration du tonus veineux et des propriétés viscoélastiques.

Le traitement par compression seule dans la varicophlébite subaiguë ne protège pas complètement les veines saphènes des lésions secondaires.

L'association d'un traitement par compression à une prise de diosmine et hespéridine micronisée pendant 4 mois augmente l'efficacité du traitement.

## Références

1. Savelev V.S. Phlebology. Moscow: Medicine. 2001; 664.
2. Marchiori A., Mosena L., Prandoni P. Superficial vein thrombosis: risk factors, diagnosis, and treatment. *Semin. Thromb. Hemost.* 2006 ; 32 : 737-43.
3. Yablokov E.G., Kirienko A.I., Bogachev V.Yu. Chronic venous insufficiency. *M. Zh. Publisher "Bereg"* 1999; 126.
4. Beatty J., Fitridge R., Benveniste G., Greenstein D. Acute superficial venous thrombophlebitis: does emergency surgery have a role. *Int. Angiol.* 2002 ; 21, 1 : 93-5.
5. Kirienko A.I., Matyushenko A.A., Andriashkin V.V., Son D.A. Radical surgical treatment of acute varicthrombophlebitis. *Thorac. Cardiovasc. Surg.* 2003 ; 2 : 43-6.
6. Shvalb P.G., Zhelezinskii V.P., Kachinskii A.E., Kalinin P.E. Surgical tactics with ascending superficial venous thrombophlebitis of the lower extremities. *Phlebolympology* 2002 ; 16 : 14-5.
7. Shulutko A.M., Nogovitsin E.S., Krylov A.Yu. et al. Method of treating acute thrombophlebitis of the great saphenous femoral vein. *Surgery* 2002 ; 1 : 8-9.
8. Bogachev V.Yu. Acute thrombophlebitis, current principles of diagnosis and treatment. *Outpatient Surgery. Alternative Hospital Technologies* 2007 ; 1 : 9-11.
9. Sukovatykh B.S., Blikov L.N., Serednitskii A.V. et al. Sclerosurgical therapy of acute superficial venous thrombophlebitis. *Angiol. Vasc. Surg.* 2006 ; 1 : 81-5.
10. Russian clinical recommendations for diagnosis, treatment and prevention of venous thromboembolic complications. *Phlebology* 2010 ; 1, 2 : 2-37.
11. Kirienko A.I., Bogachev V.Yu., Shekoyan A.O. Pharmacotherapy of chronic venous edema. Results of the DELO Research Program. *Phlebology* 2009 ; 1 : 17-20.
12. Ibegbuna V., Nicolaidis A.N., Sowade O., et al. Venous elasticity after treatment with Daflon 500 mg. *Angiology* 1997 ; 48 : 45-9.
13. Tsukanov Yu.T., Tsukanov A.Yu., Bazhenov V.N. Effect of oral contraceptives on the diameter of magistral veins of the lower extremities in orthostasis and their correction. *Angiol. Vascul. Surg.* 2008 ; 1 : 75-7.
14. Kirienko A.I. Acute varicthrombophlebitis. Moscow: Litterra. 2006; 108 p.
15. Belcaro G., Nicolaidis A.N., Errichi B.M., et al. Superficial thrombophlebitis of the legs: a randomized, controlled, follow-up study. *Angiology* 1999 ; 50 : 523-9.