



# Faut-il ne pas traiter les varices des femmes n'ayant pas abandonné tout désir de grossesse ?

## *Should we not treat varices in women who have not given up all desire for pregnancy?*

Pérez Monreal J.

### Résumé

La grossesse est un facteur de risque majeur d'apparition ou d'aggravation des varices.

Bien que le traitement dans le stade C1 de la CEAP par la sclérothérapie ait été admis comme une bonne indication avant une éventuelle grossesse, classiquement on a recommandé aux patientes ayant des varices tronculaires (C2 ou C supérieurs de la CEAP) de retarder la chirurgie après la survenue de la dernière grossesse attendue.

Le risque de récurrences anarchiques liées à des modifications hémodynamiques avec une importante hypertension veineuse, apparues pendant la grossesse qui augmenteront les effets délétères de la néoangiogenèse induite par les crossectomies et saphénectomies, est l'argument avancé pour décider de réaliser ce traitement *a posteriori*.

Avec l'apparition des techniques endoveineuses, on constate une diminution très considérable de la néoangiogenèse et, dans la pratique, il y a un moindre risque de récurrence après traitement précoce.

Nous présentons dans cette étude trois cas cliniques où le traitement des varices réalisé avant une grossesse ultérieure a donné un résultat à distance qui s'est très bien maintenu avec des récurrences mineures faciles à contrôler.

**Mots-clés:** varices et grossesse, thérapeutiques endoveineuses, indications thérapeutiques, résultats secondaires et tardifs.

### Summary

*Pregnancy is a major risk factor for the development or worsening of varicose veins.*

*Although the processing in the C1 CEAP stage by sclerotherapy, was accepted as a good indication before a possible pregnancy, conventionally it has been recommended to patients having truncal varices (C2 CEAP stage, or higher) to delay surgery after the occurrence of the last expected pregnancy.*

*The risk of recurrence anarchic varicose related to hemodynamic changes with significant venous hypertension, appeared during pregnancy increasing the deleterious effects of neoangiogenesis induced crossectomies and saphenectomies, is the argument to decide to make this treatment a posteriori.*

*With the advent of endovenous techniques, there is a very considerable decrease risk of neoangiogenesis and in practice there is a lower risk of recurrence after any early treatment of the disease.*

*We present in this study three clinical cases in which the treatment of varicose veins performed before a subsequent pregnancy, has given a remote result very well maintained, with minor recurrences, easier to control.*

**Keywords:** varicose veins and pregnancy, endovenous therapy, therapeutic indications, secondary and late results.

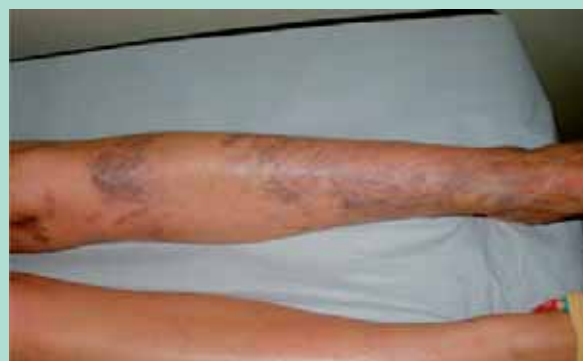## Introduction

### Épidémiologie

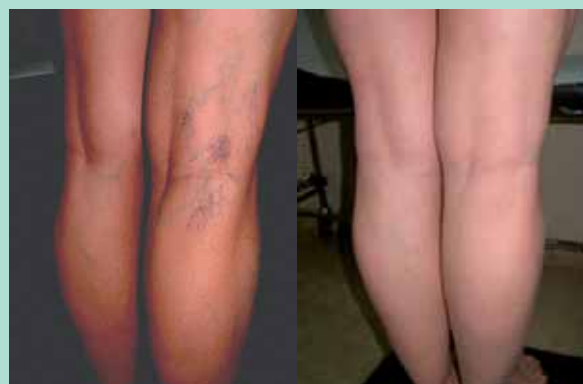La prévalence des varices pendant et secondaires à la grossesse est élevée :

- **Lake** (1942) observe l'apparition des varices chez 73 % des multipares ;
- **Hern** (1963) 92 % des patientes présentent des télangiectasies ;

- **Odisio** (1979) constate des varices vulvaires dans 30 % des cas ;
- **Charles Edouard** (1980) observe des varices chez 49 % des femmes enceintes ;
- **Berg** (1991) constate que 30 % des primipares et 60 % multipares ont des varices ;
- Pour **Krazinski** (2006), 47 % des femmes enceintes ont une insuffisance veineuse chronique.



**FIGURE 1 :** Angiomatose classique pendant la grossesse.



**FIGURE 2 :** À gauche : survenue de varices après une 2<sup>e</sup> grossesse. À droite : résultat après traitement par sclérothérapie à la mousse et cryo-sclérothérapie.

### Physiopathologie

La grossesse un facteur de risque évolutif majeur pour la survenue de varices [1].

Le mécanisme de survenue est lié à des facteurs hormonaux (relâchement des parois des veines liées à l'effet de la progestérone) et à des facteurs mécaniques (compression ilio-cave et des veines utérines).

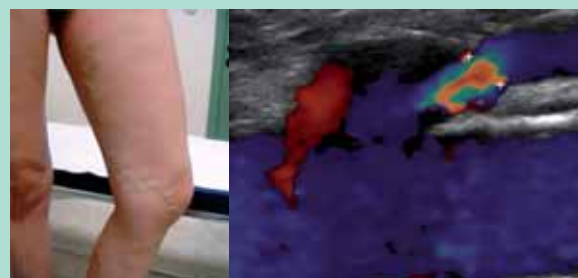
La préexistence d'un syndrome compressif du type May-Turner (à l'origine de 2 à 5 % des maladies veineuses chroniques) augmente la sévérité de l'insuffisance veineuse (**Figure 1**).

### Les indications thérapeutiques classiques

• **Au stade C<sub>1</sub> de la CEAP, la sclérothérapie est le traitement de choix** [2], ce qui est admis classiquement comme étant une bonne indication avant la survenue d'une éventuelle grossesse.

Bien réalisée, cette méthode de traitement permet l'obtention d'un bon résultat clinique et esthétique.

Une récurrence après la grossesse sera facile à traiter à nouveau et la patiente aura des suites simples (**Figure 2**).



**FIGURE 3 :** À gauche : récurrence un an après sa première grossesse. À droite : reconnexion de la grande veine saphène restée en place avec la veine fémorale commune.

• **Aux stades C<sub>2</sub> et supérieurs de la CEAP**, pour le traitement des varices tronculaires il est recommandé classiquement d'attendre la survenue de la dernière grossesse souhaitée pour les opérer, sauf en cas de survenue d'une complication majeure, la chirurgie classique induisant une augmentation d'un risque de récurrence complexe et réticulaire [3, 4].

### Les indications thérapeutiques actuelles

Contrairement à cette option classique et ancienne, cette étude portant sur trois cas cliniques montre que des patientes qui ont été traitées avant la survenue des dernières grossesses attendues par les patientes, avec des techniques endoveineuses nouvelles, ont donné des résultats satisfaisants au long cours malgré la conduite de grossesses ultérieures.

## Matériels et méthodes: étude des trois cas cliniques des conduites thérapeutiques et de leurs résultats

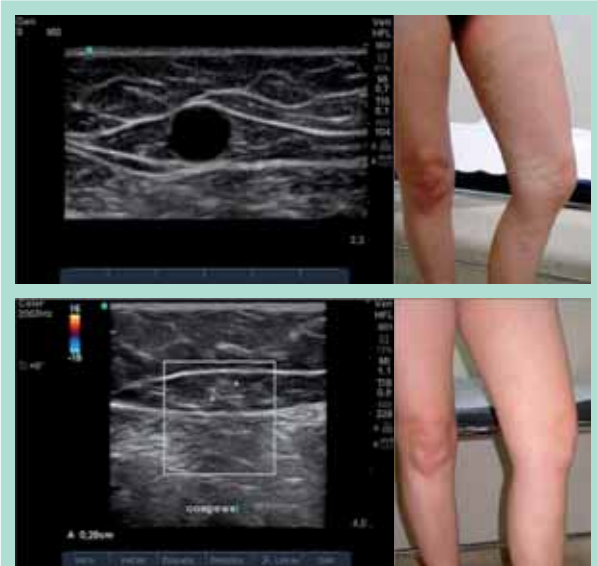
### Cas clinique n° 1

Patiente âgée de 30 ans avec antécédent de chirurgie veineuse par un CHIVA, 3 ans auparavant, avec récurrence un an après sa première grossesse (**Figure 3, à gauche**).

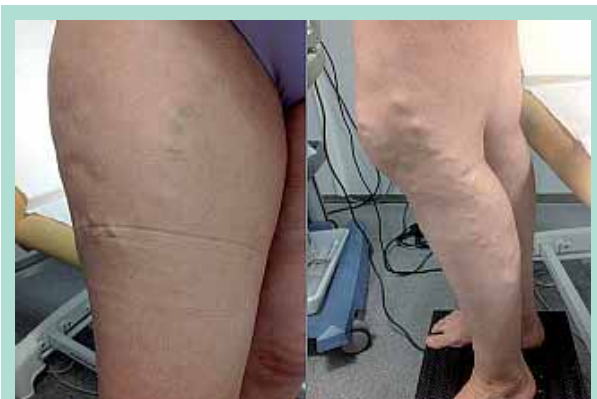On constate une reconnexion de la grande veine saphène restée en place avec la veine fémorale commune (**Figure 3, à droite**).

Le traitement par sclérothérapie échoguidée à la mousse donne un bon résultat clinique et écho-Doppler. À l'examen de contrôle 2 ans après, en cours de la deuxième grossesse (au 7<sup>e</sup> mois), on constate un très bon résultat clinique et à l'écho-Doppler avec une fibrose complète de la grande veine saphène traitée (**Figure 4**).

## Faut-il ne pas traiter les varices des femmes n'ayant pas abandonné tout désir de grossesse ?



**FIGURE 4 :** En haut : varices de la grande veine saphène avant la sclérothérapie à la mousse.  
En bas : résultat clinique et fibrose de la grande veine saphène traitée au 7<sup>e</sup> mois de la 2<sup>e</sup> grossesse.



À gauche : chirurgie du type CHIVA.  
Ligature-section du confluent saphéno-fémoral.  
À droite : saphénectomie de la GVS.

### Cas clinique n° 2

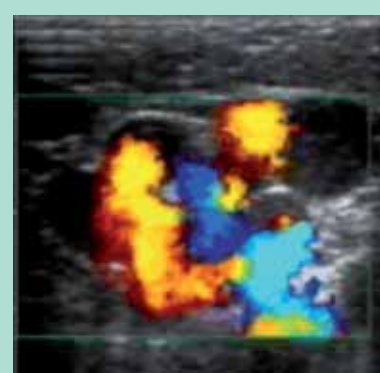
Patiente de 35 présentant une récurrence variqueuse bilatérale, une année après une première grossesse (Figure 5).

Au niveau du membre inférieur droit, on note un antécédent de chirurgie du type CHIVA, avec une probable ligature-section du confluent saphéno-fémoral.

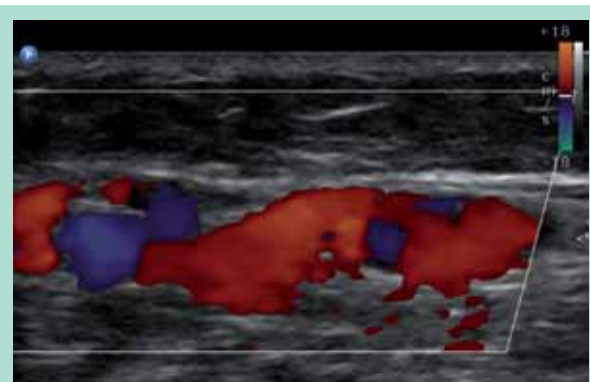
Au niveau du membre inférieur gauche, on note un antécédent de saphénectomie de la GVS.

L'examen clinique et l'écho-Doppler montrent des varices vulvaires et périnéales, une récurrence sous la forme :

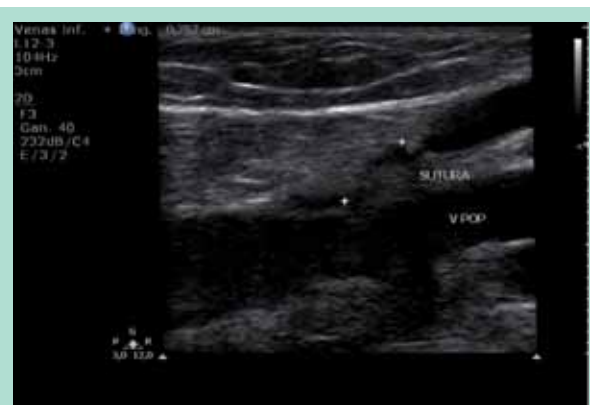– d'un cavernome inguinal (Figure 6) ;



**FIGURE 6 :**  
Cavernome inguinal.



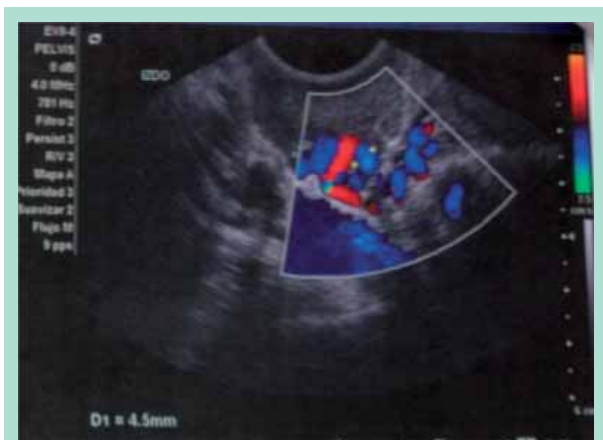**FIGURE 7 :** Varices réticulaires dans l'espace de la grande veine saphène gauche.



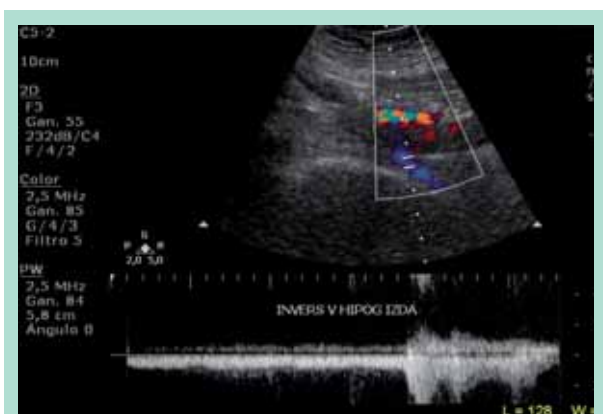
**FIGURE 8 :** Reconnexion de la GVS droite refluyente dans la veine fémorale commune.

- de varices réticulaires dans l'espace de la grande veine saphène gauche (Figure 7) ;
- d'une reconnexion de la grande veine saphène droite refluyente dans la veine fémorale commune (Figure 8) ;
- de varices pelviennes (Figure 9) ;
- d'un syndrome compressif de la veine rénale gauche (« nutcracker syndrome ») (Figure 10) ;
- d'un syndrome compressif de la veine iliaque gauche (syndrome de May-Turner) (Figure 11).

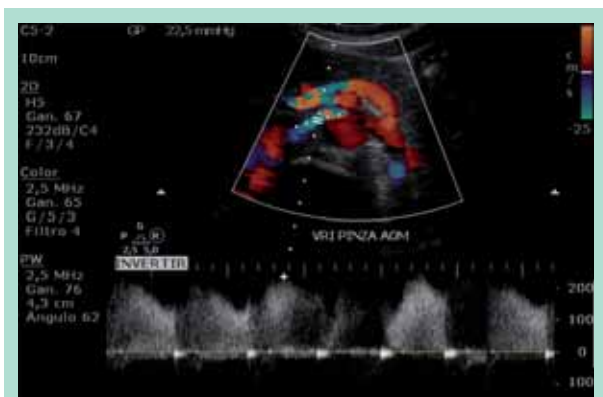



**FIGURE 9 :** Varices pelviennes.

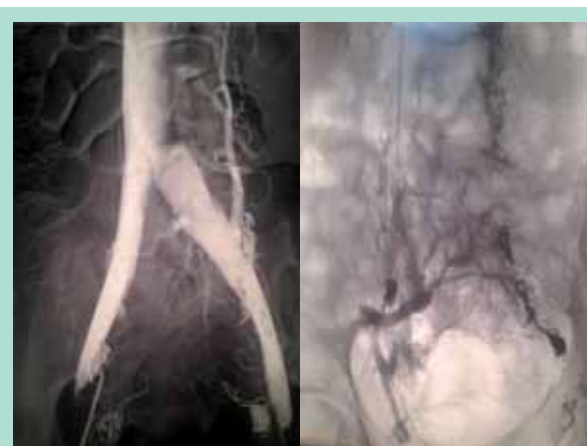

**FIGURE 10 :** Compression de la veine rénale gauche. Syndrome compressif de la veine rénale gauche (nutcracker syndrome).

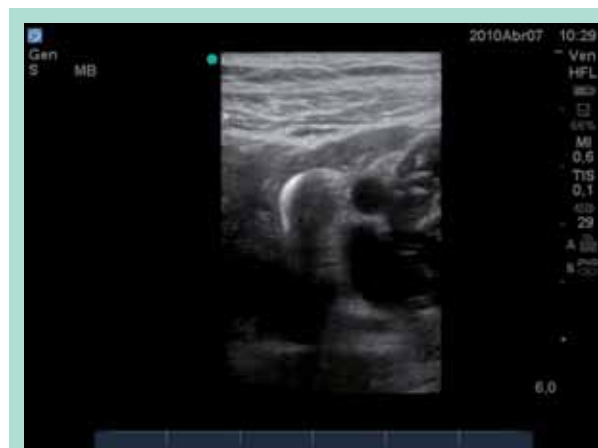

**FIGURE 11 :** Inversion de la veine hypogastrique gauche. Syndrome compressif de la veine iliaque gauche (syndrome de May-Turner).

Après confirmation phlébographique, on décide une embolisation des veines gonadales et des varices pelviennes avec des coils et de la mousse sclérosante (Figure 12 et Figure 13).



**FIGURE 12 :** Embolisation des veines gonadales et des varices pelviennes avec des coils et de la mousse sclérosante.



**FIGURE 13 :** Contrôle écho-Doppler des varices pelviennes occluses par des coils au niveau du territoire hypogastrique.

Après l'embolisation, on décide de traiter les varices par laser endoveineux pour la veine saphène résiduelle droite et par sclérose à la mousse bilatéralement pour les varices périnéales, vulvaires, pour le cavernome inguinal gauche et pour les varices tributaires.

La patiente a une nouvelle grossesse : sa deuxième.

Un an après, le contrôle montre le maintien d'un très bon résultat clinique et écho-Doppler (Figure 14 et Figure 15).

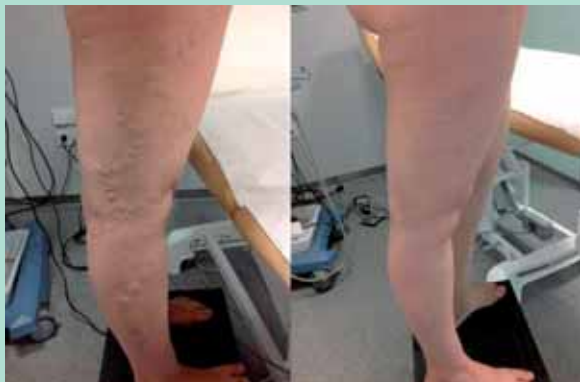### Cas clinique n° 3

Patiente âgée de 28 ans, nullipare, présente des varices tronculaires de la veine saphène interne droite traitées par sclérothérapie échoguidée à la mousse.

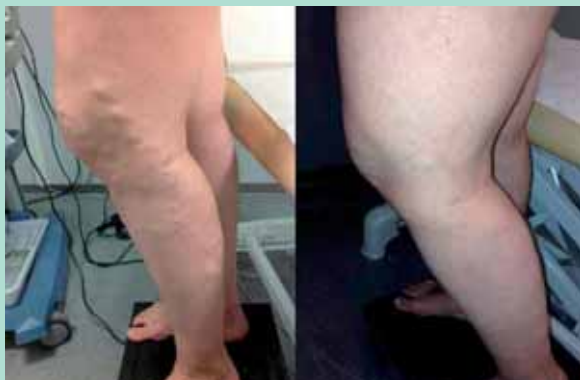Bon résultat clinique et écho-Doppler.

Une grossesse est survenue 6 mois après ce traitement.

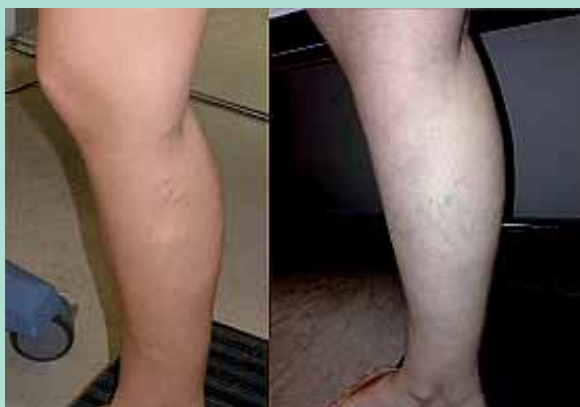## Faut-il ne pas traiter les varices des femmes n'ayant pas abandonné tout désir de grossesse ?



**FIGURE 14 :** À gauche : récidive avant traitement. À droite : après traitement endoveineux.

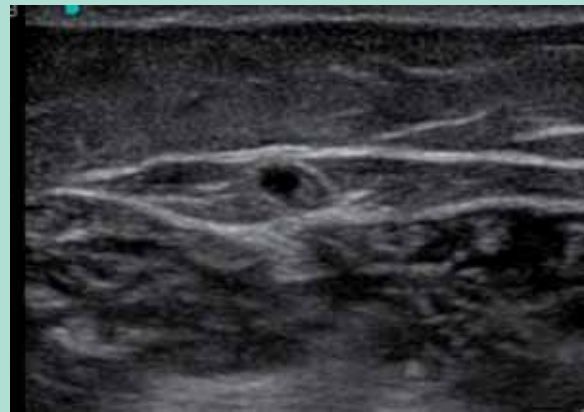


**FIGURE 15 :** À gauche : récidive avant traitement. À droite : après traitement endoveineux.



**FIGURE 16 :** Petites télangiectasies médiales. À gauche : avant la grossesse. À droite : 1 an après la grossesse.

6 mois après l'accouchement, on constate une persistance du bon résultat clinique, avec une apparition de petites télangiectasies médiales (**Figure 16**) et d'un chenal de reperméabilisation partielle au niveau de la grande veine saphène traitée (**Figure 17**) qui est facilement traité par une séance sclérothérapie échoguidée à la mousse.



**FIGURE 17 :** Écho-Doppler de la GVS, 1 an après la grossesse.

## Discussion

La ligature et section du confluent saphéno-fémoral avant la grossesse augmente le risque de dilatation et d'insuffisance du réseau de la lame lympho-ganglionnaire décrite par Gillot (**Figure 18, haut**) avec développement de varices intraganglionnaires (**Figure 18, bas**).

Les varices pelviennes, fréquentes pendant les grossesses, établissent des connexions vers les membres inférieurs à travers les points de fuite classiques décrits par Franceschi (**Figure 19**).

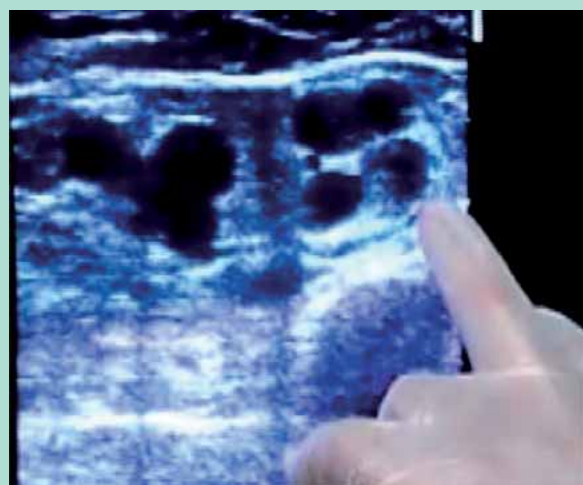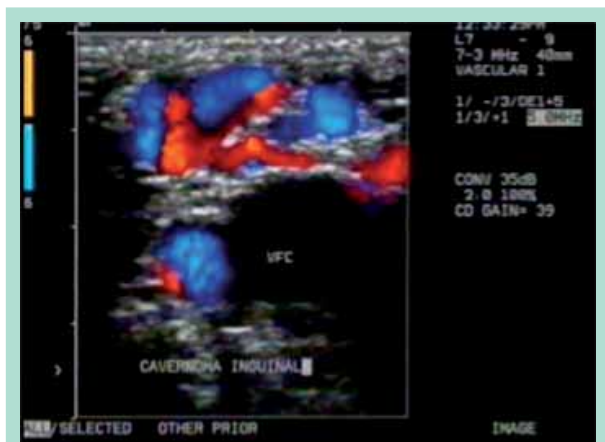
### Plusieurs études montrent un taux de récurrence variqueuse post-saphénectomie élevé :

- **Guex** constate plus de 50 % de récurrences à 5 ans de suivi [5].
- **Fischer** évalue à 47 % de récurrence clinique et 60 % de récurrence à l'écho-Doppler sur un suivi de 34 années [6].
- **Coleridge Smith** retrouve 12 récurrences au niveau confluent saphéno-fémoral sur 60 patientes, 18 mois après une chirurgie correcte (contrôlée par écho-Doppler au 3<sup>e</sup> mois).

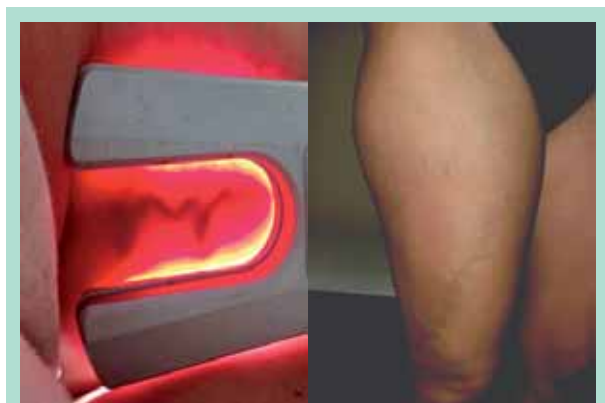Pour cet auteur, ce taux élevé de récurrences serait dû à l'évolution de la maladie d'une part et à l'apparition d'une néo-angiogenèse d'autre part. Il s'agit d'une récurrence réticulaire, constituée d'un réseau fait d'un fin chevelu de veinules à parois minces et fragiles, incluses dans un tissu fibreux. Ce sont des veinules immatures qui traversent la lame lympho-ganglionnaire [7] (**Figure 18**).

Elles sont avalvulées, avec une paroi faite de fibres musculaires lisses, d'élastine et collagène disposées irrégulièrement [8].

La néoangiogenèse est induite par des phénomènes hémodynamiques avec une augmentation de la pression transpariétale et par des médiateurs biochimiques avec une prolifération de cellules endothéliales.



**FIGURE 18 :** En haut : dilatation et insuffisance du réseau de la lame lympho-ganglionnaire. En bas : varices intraganglionnaires.



**FIGURE 19 :** À gauche : point de fuite périnéale, vu par transillumination. À droite : varices avec point de fuite du ligament rond.

Ce qui pourrait correspondre à un mécanisme compensatoire de la circulation pariétale abdominale et pelvienne engendrée par la crossectomie saphéno-fémorale [8, 9].

**Pour les classiques,** les conclusions tirées de ces études étaient les suivantes : la chirurgie classique et la grossesse étant deux facteurs de risque de récives complexes, il paraît logique de ne pas proposer de saphénectomie avant la fin de la survenue des grossesses programmées par les patientes.

**Pour les modernes,** les techniques endoveineuses permettent de diminuer considérablement la récive par néo-angiogenèse: ainsi pour **R.G. Bush**, 3 ans après ablation thermique de la maladie variqueuse, il n'y a que 2 % de reperméabilisation, dont 1,7 % au niveau de la saphène antérieure et dont 1 % au niveau de la petite veine saphène, avec un taux minimal de néoangiogenèse [10].

On doit donc en conclure :

- 1) que de ne pas traiter les varices avant la survenue des grossesses engendre un risque élevé de la pathologie variqueuse ;
- 2) qu'aujourd'hui il paraît donc correct de traiter par des procédures endoveineuses les varices chez la femme n'ayant pas abandonné tout désir de grossesse :
  - pour éviter l'aggravation de la pathologie veineuse actuelle,
  - pour obtenir une amélioration notable de l'insuffisance veineuse antérieure,
  - avec un risque très faible de survenue de récives variqueuses difficiles à traiter ;
- 3) qu'en agissant comme cela :
  - on améliore l'état initial de la maladie veineuse superficielle,
  - sans augmenter le risque de récive complexe,
  - risque qui est en fait induit par la crossectomie saphéno-fémorale chirurgicale.

## Conclusions

- **Il y a encore peu de temps,** il était classique de ne pas indiquer un traitement des varices par la chirurgie classique avant la survenue de la dernière grossesse attendue par les patientes, sauf en cas d'insuffisance veineuse sévère ou compliquée [11].
- **Aujourd'hui,** il paraît toujours important d'éviter le recours au traitement chirurgical des confluent saphéno-fémoraux et saphéno-poplités, mais surtout la pratique des nouvelles techniques endoveineuses de la maladie variqueuse permet de modifier les indications thérapeutiques et de proposer un traitement endoveineux de la maladie veineuse superficielle :
  - avant la survenue de la première grossesse, chez les nullipares,
  - et avant celle des dernières grossesses programmées chez les multipares.



## Faut-il ne pas traiter les varices des femmes n'ayant pas abandonné tout désir de grossesse ?

### Références

1. Fischer R., Chandler J.G., Stenger D., Puhan M.A., De Maeseneer M.G., Schimmelpfennig L. Patient characteristics and physician-determined variables affecting saphenofemoral reflux recurrence after ligation and stripping of the great saphenous vein. *J. Vasc. Surg.* 2006 ; 43 : 81-7.
2. Rabe E., et al. For the Guideline Group. European guidelines for sclerotherapy in chronic venous disorders. *Phlebology* 2014 ; 29 (6) : 338-54. Published online before print. May 3, 2013, doi: 10.1177/0268355513483280.
3. Pittaluga P., Chastenet S. Intérêt de la préservation de la veine saphène pour le traitement chirurgical des varices avant la grossesse. doi : 10.1016/j. JMV.2008.07.047
4. Gad M.A., Saber A., Hokkam E.N. Assessment of causes and patterns of recurrent varicose veins after surgery. *N. Am. J. Med. Sci.* 2012 ; 4(1) : 45-8. doi: 10.4103/1947-2714.92905.
5. Guex J.J., Puppinc P., Nicolini P. Récidives après chirurgie des varices des membres inférieurs. Problèmes posés, fréquence, coût. *Phlébologie* 1998 ; 51 (4) : 393-6.
6. Fischer R., Linde N., Duff C., et al. Late recurrent saphenofemoral junction reflux after ligation and stripping of the greater saphenous vein. *J. Vasc. Surg.* 2001 ; 34 (2) : 237-46.
7. Coleridge Smith P.D. Ed. Recurrence at the saphenofemoral junction. *Phlebology* 1995 ; 2 : 131.
8. Glass G.M. Prévention de la récurrence postopératoire des varices. *Actualités de chirurgie vasculaire. Chirurgie des veines des membres inférieurs.* Sous la direction de E. Kieffer et A. Bahnini. Éditions AERCV 1996 : 255-68.
9. Franco G. Exploration ultrasonographique des récurrences variqueuses postchirurgicales. *Phlébologie* 1998 ; 51, (4) : 403-13.
10. Bush R.G. Factors associated with recurrence of varicose veins after thermal ablation: results of the REVATA (Recurrent Veins After Thermal Ablation) Study. *The Scientific World Journal* 2014.
11. Perrin M. Traitement endovasculaire des varices des membres inférieurs. *Encyclopédie Médico-Chirurgicale* 2003 ; Techniques Chirurgicales - Chirurgie Vasculaire.

[www.revue-phlebologie.org](http://www.revue-phlebologie.org)

