

Phlébologie 2010, 63, 1, p. 31-36

Les complications de la micro-sclérothérapie des télangiectasies.

Complications of microsclerotherapy of telangiectases.

Kern P.

Résumé

Les complications de la micro-sclérothérapie des télangiectasies peuvent être classées, en complications précoces (réactions allergiques, troubles visuels et neurologiques, troubles généraux, injections intra-artériolaires) et en complications tardives (pigmentations, matting, nécroses et ulcérations, thrombose veineuse superficielle et profonde).

Le risque de complications médicales graves est infime. En effet, un seul accident ischémique cérébral a été décrit avec la mousse dans cette indication, la survenue d'une thrombose veineuse profonde est un événement rarissime. Dans des mains entraînées le risque d'injection accidentel intra-artériel est infime, compte tenu que les télangiectasies se localisent dans le derme.

Le risque d'injection accidentelle intra-artériolaire qui peut conduire à une ulcération cutanée est faible (< 0,2 %). Seul le risque allergique ne doit finalement pas être sous-estimé. Pour cette raison, un équipement de réanimation doit équiper tout cabinet médical qui pratique la sclérothérapie.

Ce sont les complications esthétiques (pigmentations, matting), bien que bénignes sur le plan médical, qui sont le plus souvent mal vécues par la patiente, puisqu'elles peuvent correspondre à une péjoration esthétique du status.

Leur taux peut être diminué en injectant seulement des territoires dans lesquels un reflux plus proximal a été exclu ou traité préalablement, en injectant le volume et la concentration d'agent sclérosant minimale efficace et en utilisant une technique à faible pression d'injection (se limiter à blanchir que de petites surfaces de 1-2 cm², utiliser des seringues d'au moins 2,5 ml de contenance). La ponction des micro-thrombus et le port d'une compression élastique après sclérothérapie, permettent de diminuer significativement le taux de pigmentations.

Mots-clés : pigmentations, matting, thrombose, troubles visuels transitoires, injection intra-artériolaire, polidocanol, glycérine chromée.

Summary

The complications following microsclerotherapy of telangiectases can present as early complications (allergic reactions, visual and neurological disturbances, general disturbances, intra-arteriolar injections) and as late complications (pigmentation, matting, necroses and ulcerations, superficial and deep venous thromboses).

The risk of severe medical complications is insignificant. Thus, only one ischaemic cerebral accident following the use of foam in this context has been reported and the development of a deep venous thrombosis is a very rare event. In trained hands, the risk of an accidental intra-arterial injection is insignificant, given that telangiectases are located in the dermis.

The risk of an accidental intra-arteriolar injection, which may result in skin ulceration, is slight (< 0.2%). The only risk which must not be underestimated is that of allergy. For this reason, means of resuscitation must equip any consulting room within which sclerotherapy is carried out.

Cosmetic complications (pigmentations, matting), although medically benign, are the ones which may lead to difficulties with the patient as they are perceived as a worsening of their cosmetic status. Their incidence can be reduced by injecting only in areas in which a more proximal reflux has been excluded or has been treated, by injecting the smallest volume possible at the lowest effective concentration of sclerosant and by injecting at low pressure (only small areas at a time of 1-2cm² should be blanched using syringes of at least 2.5 ml capacity). The removal of microthrombi and the wearing of elastic compression after the sclerotherapy leads to a significant reduction in the risk of pigmentation.

Keywords : pigmentations, matting, thrombose, visual disturbances, intra-arteriolar injection, polidocanol, chrome glycerin.

Introduction

Le taux de complication de la micro-sclérothérapie des télangiectasies est faible. Le risque n'est néanmoins pas nul.

Il est donc essentiel, comme avant tout autre traitement médical, de l'aborder avec la patiente et de discuter avec elle le rapport risque thérapeutique-bénéfice esthétique escomptable.

Les complications peuvent être classées en complications précoces et tardives [1] (**Tableau 1**).

Complications précoces	
Réactions allergiques	0,01-0,2 %
Troubles visuels	1,5-6 %
Accident ischémique cérébral	< 0,01 %
Troubles généraux (malaise, nausée, fièvre, hématurie)	< 0,1 %
Injection intra-artériolaire	< 0,1 %
Complications tardives	
Pigmentations	1-10 %
Néo-télangiectasies, matting	1-5 %
Nécroses cutanées et ulcérations	0,01-0,2 %
Thrombose veineuse superficielle	0,08 %
Thrombose veineuse profonde	0,02 %

TABLEAU 1 : Les principales complications de la micro-sclérothérapie des télangiectasies [1].

Complications précoces

Réactions allergiques

Tous les produits sclérosants peuvent engendrer des réactions allergiques, sauf le NaCl et le glucose hypertonique.

Polidocanol

Entre 0,01 % [2] à 0,2 % [3] de réactions allergiques ont été décrits. Il s'agit essentiellement de réactions urticariennes bénignes. Des cas isolés d'angioœdème, de bronchospasme et de réactions anaphylactiques ont été rapportés. Un cas mortel est répertorié [4].

Glycérine chromée

Ramelet a rapporté le cas de 7 patients ayant développé des éruptions eczématoïdes et une vascularite leucocytoclasique [5] aux sites d'injections.

Un autre cas de lésions prurigineuses après sclérothérapie par glycérine chromée a été décrit. Les tests cutanés étaient positifs pour le nickel, par contre négatifs pour la glycérine chromée.

Une nouvelle injection intraveineuse et intradermique a reproduit les symptômes [6].

Un seul décès suite à un choc anaphylactique et un bronchospasme a été rapporté [7].

L'utilisation de la glycérine chromée se limite aux patients ne présentant pas d'allergie au chrome.

Tétradecyl sulfate de sodium

Les réactions allergies sont également rares.

Thibault a rencontré 2 cas d'urticaire (0,07 %) et 4 réactions anaphylactoïdes dans une étude prospective de 2 ans (0,15 %) [8].

Des cas exceptionnels de réactions anaphylactiques mortels ont été signalés [4].

Un nécessaire de réanimation doit donc équiper tout cabinet médical où se pratique la sclérothérapie.

Les réactions urticariennes localisées survenant immédiatement après le traitement et qui disparaissent spontanément dans les 30 minutes sont à distinguer des réactions allergiques. Elles correspondent probablement à la libération de facteurs endothéliaux et à la dégranulation des mastocytes périvasculaires secondaires à la sclérose et à la lésion de la paroi veineuse.

Troubles visuels et neurologiques

Les troubles visuels transitoires (TV)

Se présentent généralement sous forme de scintillements visuels, voire d'amaurose fugace persistant moins de 2 heures. Ils ont été décrits avec tous les types de sclérosants, mais plus particulièrement après injection de mousse, ils peuvent récidiver lors de nouvelles séances de sclérothérapie avec la même préparation.

Les TV semblent survenir plus fréquemment lors de la sclérothérapie des télangiectasies que lors de la sclérothérapie des varices saphènes [9, 10].

Dans l'étude de Kern [11] avec la mousse selon Monfreux la prévalence des TV était de 6 %.

Coleridge Smith [12] a constaté que les patients connus pour des antécédents de migraines étaient particulièrement à risque.

Une aura migraineuse est pour l'instant l'hypothèse la plus plausible, mais ceci doit encore être démontré [13, 14].

Le mécanisme pourrait s'expliquer par la libération d'endothéline suite à la destruction de l'endothélium par l'agent sclérosant.

Si le patient présente un foramen ovale perméable (FOP) (environ 20-30 % de la population), l'endothéline peut passer dans la circulation cérébrale et déclencher une aura migraineuse.

Même si le TV peut être très inquiétant pour le patient, il faut avant tout le rassurer sur son caractère transitoire et sa bénignité.

Les complications de la micro-sclérothérapie des télangiectasies.

Les troubles neurologiques sont exceptionnels

Bush [15] a rapporté 1 cas d'accident ischémique cérébral en 2008, survenu après injection de 10 ml de mousse de tétradécylsulfate de sodium dans le traitement de varices réticulaires et télangiectasies.

La patiente a présenté une perte de connaissance associée à une hémiparésie gauche qui a presque récupéré au bout de 2 semaines. Le scanner a démontré la présence d'air dans la circulation cérébrale.

Tous les cas d'accidents neurologiques (4 cas décrits au total, dont 3 après sclérothérapie à la mousse des varices saphènes) sont survenus chez des patients porteurs d'un FOP [14].

Toutefois, au vu du risque infime de présenter cette complication grave, de la prévalence élevée de FOP dans la population générale, selon le consensus d'experts réunis à Tegernsee en 2006, il n'y a pas d'indication à la recherche systématique d'un FOP avant sclérothérapie à la mousse [16].

Il est recommandé d'injecter moins de 10 ml de mousse par séance.

Deux tiers des experts réunis à ce consensus n'injectent en moyenne que 6 ml de mousse par séance de traitement.

Compte tenu du risque neurologique potentiel de la mousse et que cette dernière n'est a priori pas plus efficace que la solution dans la micro-sclérothérapie des télangiectasies [11], la mousse n'est pas recommandée comme agent sclérosant de premier choix dans cette indication.

De plus, il semble trivial de ne pas proposer une sclérothérapie à la mousse chez une patiente présentant un antécédent d'accident vasculaire cérébral sur FOP.

Troubles généraux

Des malaises vagues peuvent occasionnellement survenir.

Dans la mesure où la sclérothérapie se pratique en position couchée, ils ne posent pas un problème médical particulier. Il y a lieu d'observer la patiente et être attentif à la survenue des premiers signes cliniques (pâleur, sudation, angoisse...).

Il y a dès lors lieu d'interrompre le traitement, surélever les membres inférieurs.

Dans mon expérience personnelle, je n'ai jamais observé une perte de connaissance, de plus une injection d'atropine, en raison d'une importante bradycardie n'a jamais été nécessaire.

Des nausées ont été exceptionnellement observées.

Les hématuries sont propres à la glycérine chromée.

Jausion l'avait signalé dès 1931. La glycérine était alors utilisée dans les traitements des varices tronculaires : « 20 ml de glycérine diluée au tiers étaient injectés rapidement en 30 secondes dans des gros paquets variqueux » [17, 18]. Ce traitement pouvait provoquer des petites hématuries occultes, dans la majorité des cas échappant à l'attention du patient et du thérapeute. Chez l'homme, la glycérine i.v. injectée à > 6 mg/kg/minute (420 mg/minute pour 70 kg) peut produire une hémolyse, une hémoglobinurie, une insuffisance rénale, une hyperglycémie et une hyperosmolalité.

Mais des taux jusqu'à 33 mg/kg/min ont été perfusés pendant plusieurs jours sans provoquer d'effets secondaires [19].

Le risque d'hématurie semble plus faible avec la glycérine chromée [17, 18].

Les recommandations sont d'injecter au maximum 10 ml de glycérine chromée par séance, ce qui correspond à injecter entre 240 et 360 mg/minute selon que la séance dure 20 ou 30 minutes.

À ces doses, des hématuries n'ont à notre connaissance pas été observées.

Injection intra-artérielle et intra-artériolaire

Contrairement à la sclérothérapie des varices saphènes et des perforantes, compte tenu que les télangiectasies sont localisées dans le derme, leur traitement ne comporte pas de risque d'injection intra-artérielle.

Injection intra-artériolaire

Bien qu'il s'agisse d'une complication précoce, elle sera traitée dans les complications tardives ; en effet, la nécrose cutanée et l'ulcère apparaît généralement plusieurs jours après le traitement.

L'injection intra-artériolaire est à distinguer d'un vasospasme, qui se présente sous forme d'une importante pâleur cutanée locale qui peut évoluer vers une phlyctène hémorragique dans les 2 à 48 heures qui suivent puis vers un ulcère [4].

Dans le but d'essayer de lever le spasme, il est conseillé de masser vigoureusement le lieu du vasospasme avec un gel de nitroglycérine 2 % [4].

Complications tardives

Pigmentations

Les micro-thrombus et pigmentations s'expliquent principalement par l'extravasation érythrocytaire, la dégradation du thrombus et le dépôt intradermique d'hémosidérine qui s'ensuit.

L'inflammation induit également une stimulation de la mélanogenèse et une pigmentation épidermique.

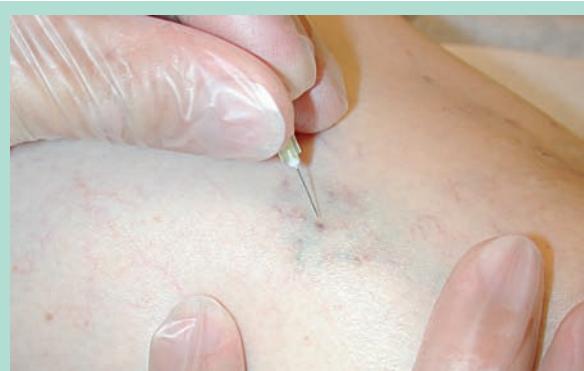

FIGURE 1 : Ponction des microthrombi à l'aiguille fine de 30 G1/2. Ce diamètre est généralement suffisant, il est rare de devoir recourir à une aiguille plus grande.

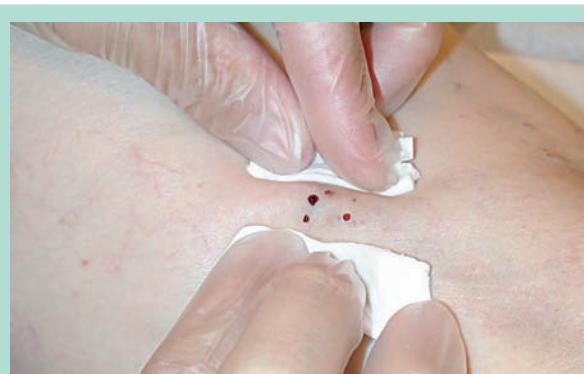


FIGURE 2 : Les microthrombi sont évacués par simple pression digitale.

Le risque de pigmentation dépend de l'agent utilisé, de sa concentration, du volume injectée et de l'élimination préalable d'une source de reflux (saphène, perforantes...).

Une technique à faible pression d'injection (petits volumes répétés en limitant la surface de traitement à 1-2 cm² plutôt qu'un grand volume injecté rapidement, seringue de plus de 2,5 ml) diminue également le risque d'extravasation et de pigmentation.

C'est la complication la plus fréquente de la sclérothérapie.

L'incidence varie de 6,7 à 31 % avec le polidocanol, elle est généralement de 20 % avec une concentration de 0,25 [11, 20] - 0,5 % [20], mais peut atteindre 73 % [20, 21, 22] avec du 1 %.

Avec la mousse, les micro-thrombus et pigmentations peuvent être jusqu'à fois deux plus fréquents qu'avec le polidocanol en solution [11, 23, 24, 25].

L'incidence semble plus faible avec la glycérine chromée (9 %) [11, 26] mais elle est par contre beaucoup plus importante avec le STS (57 [27]-92 % [28]).

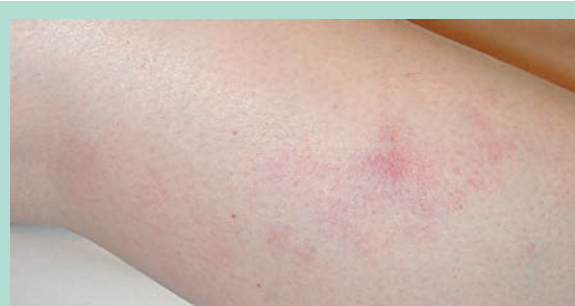

FIGURE 3 : Matting survenu après sclérothérapie à la glycérine chromée. Cette complication a été particulièrement mal vécue par la patiente, dans la mesure où il s'agissait d'une aggravation esthétique et que le thérapeute ne l'avait pas avertie de ce risque.

La survenue d'une pigmentation peut être prévenue efficacement en ponctionnant à l'aiguille les éventuels micro-thrombus dans les jours ou semaines qui suivent leur formation (**Figure 1**), permettant d'évacuer les caillots (**Figure 2**) avant la formation d'hémusidérine [27].

Le port d'une compression élastique après sclérothérapie permet de diminuer significativement le risque de pigmentations [29, 30, 31]. La majorité des pigmentations s'atténuent avec le temps, après un an, seul 1 % persiste.

Néo-télangiectasies (« matting »)

Le matting (placard de néo-télangiectasies) est une complication moins fréquente que les pigmentations, mais souvent mal vécue par la patiente, le matting correspondant généralement à une péjoration esthétique du status (**Figure 3**).

La survenue de néo-télangiectasies s'explique probablement par une néo-angiogénèse, proportionnelle à l'augmentation de la pression veineuse régionale, au degré d'inflammation et à l'importance du thrombus.

Comme pour les pigmentations le risque peut être limité en injectant :

- seulement des territoires dans lesquels un reflux plus proximal a été exclu ou traité préalablement ;
- une faible quantité de sclérosant ;
- de petites surfaces (1-2 cm²) ;
- une concentration minimale de produit.

Il existe peu de données sur d'éventuels facteurs de risques. Une étude rétrospective, mais qui donne aucune indication ni sur l'agent ni sur la technique sclérosante utilisée, a montré une augmentation du risque de matting en cas d'obésité, de la prise hormonale lors du traitement, d'une histoire familiale de télangiectasies et lorsque ces dernières étaient anciennes (durée moyenne 17 ans) [32].

Les complications de la micro-sclérothérapie des télangiectasies.

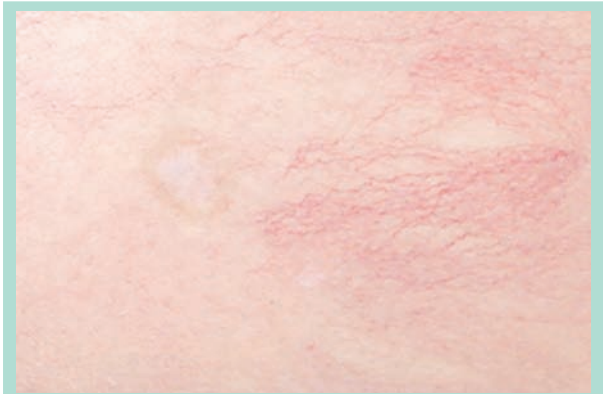

FIGURE 4 : Cicatrice d'ulcère après sclérothérapie à la mousse de polidocanol 0,25 %. Ni la technique d'injection, ni la faible concentration de la mousse n'explique cette ulcération. Elle pourrait être secondaire soit à une injection intra-artériolaire ou par diffusion de l'agent sclérosant à travers une anastomose artério-veineuse.

Dans notre expérience du traitement des télangiectasies, son incidence est de l'ordre de 2-5 %, mais des incidences de 16 jusqu'à 75 % ont été rapportés [4]. Il peut être 2 fois plus fréquent avec la mousse [11, 24].

Les néo-télangiectasies disparaissent souvent spontanément dans les 3 à 12 mois [4]. Les 20 % qui persistent peuvent s'atténuer après sclérose (par petites pelages en utilisant une concentration minimale) ou laser.

Nécrose et ulcération

Le risque de nécrose cutanée et d'ulcération est faible (< 0,01 %) [9]. Mais des taux jusqu'à 0,23 % ont été rapportés [3] (**Figure 4**). Il est lié à :

- l'extravasation du produit ;
- l'injection paraveineuse ;
- l'injection intra-artériolaire ;
- les anastomoses artério-veineuses ;
- un vasospasme.

Certains produits sont plus propices à se compliquer d'ulcération en injection paraveineuse. Le dextrose 10 % peut provoquer une nécrose par effet hyperosmotique, le NaCl 20 % est un agent caustique qui provoque des lésions en injection intra-dermique mais pas en injection sous-cutanée [4].

Le polidocanol ne produit pas de nécrose lorsqu'il est injecté dans la peau à une concentration < 1 %.

Des nécroses cutanées n'ont pas été rapportées avec la glycérine chromée.

Les nécroses et ulcérations peuvent être rarement secondaires soit à une injection intra-artériolaire [4], ou encore par diffusion de l'agent sclérosant à travers une anastomose artério-veineuse, dont la présence peut être démontrée à l'histologie (1/26 télangiectasies) [33].

L'ulcère survient alors généralement dans la semaine suivant le traitement. Une nécrose peut également être consécutive à une compression post-sclérothérapie inadéquate.

Thrombose veineuse superficielle et thrombose veineuse profonde

La survenue d'une *thrombose veineuse superficielle (TVS)* est rare (0,08 %) lors de la sclérothérapie des télangiectasies [3] et concerne surtout les varices réticulaires adjacentes.

La TVS survient généralement dans les 3 semaines suivant le traitement. Elle est souvent limitée et ne nécessite pas systématiquement de traitement anti-inflammatoire. Elle pourrait être prévenue par l'application de la compression post-sclérothérapie, mais il n'existe pour l'instant d'études prospectives permettant d'étayer cette hypothèse.

Les thrombus peuvent être évacués par ponction, plus pour soulager le patient que pour prévenir des pigmentations, en effet dans l'étude de Scultetus [27], la ponction de thrombus des varices réticulaires n'a pas eu d'impact significatif sur le taux de pigmentation.

Le risque d'une thrombose veineuse profonde (TVP) est encore plus faible dans cette indication. Dans le registre prospectif de la Société Française de Phlébologie, aucune TVP n'a été observée sur 5 964 micro-scléroses de télangiectasies [9]. Dans l'étude australienne sur le polidocanol où 16 804 membres ont été traités par 98 thérapeutes, seulement 3 TVP sont survenues (0,02 %), dont 2 étaient des thromboses jambières [3].

Conclusion

La micro-sclérothérapie des télangiectasies est une méthode de traitement sûre dans des mains entraînées.

Le risque d'une complication médicale (nécrose cutanée, thrombose veineuse, accident neurologique) est infime à condition que l'on respecte les concentrations, les volumes d'agents sclérosants.

En raison de son risque et de son taux de complication plus important, la mousse est devenue un 2^e choix de traitement uniquement en cas de résistance à la solution.

Afin de limiter le risque d'une réaction allergique grave, la sclérothérapie sera précédée d'une anamnèse allergique rigoureuse, de plus tout cabinet médical doit être équipé d'un nécessaire de réanimation.

Ce sont finalement les complications esthétiques bénignes (pigmentations, matting) qui sont le plus fréquentes.

Elles interfèrent avec le résultat esthétique du traitement.

Ce risque peut être minimisé en respectant les indications, en ayant diagnostiqué par un examen échodoppler puis en éliminant préalablement toute source de reflux, en utilisant une technique basée sur une faible pression d'injection, en injectant le volume et la concentration minimale efficace et en privilégiant en premier lieu un agent sclérosant faible [34].

La ponction des micro-thrombi [27] et le port d'une compression élastique pendant 3 semaines après sclérothérapie des télangiectasies permettent de diminuer significativement le taux de pigmentations [29, 30, 31].

Références

- Ramelet A.-A., Perrin M., Kern P., Bounameaux H. Phlébologie 5^e édition. Paris : Elsevier Masson SAS ; 2006.
- Goldmann M.P., Bennett R.G. Treatment of telangiectasia: a review. *J. Am. Acad. Dermatol.* 1987 ; 17 : 167.
- Conrad P., Malouf G.M., Stacey M.C. The Australian polidocanol (aethoxysclerol) study. Results at 2 years. *Dermatol. Surg.* 1995 Apr ; 21 : 334-6.
- Goldman M.P., Bergan J.J., Guex J.J. Sclerotherapy. Treatment of Varicose and Telangiectatic Leg Veins, Fourth edition. London : Mosby-Elsevier ; 2007.
- Ramelet A.A., Ruffieux C., Poffet D. Complications après sclérose à la glycérine chromée. *Phlébologie* 1995 ; 48 : 337-80.
- Corazza M., Zampino R., Lauriola M.M., et al. An unusual local reaction after microsclerotherapy with chromated glycerin. *Dermatitis* 2006 ; 17 : 198-200.
- Albino P., Monteiro Castro J. Réaction allergique grave après traitement de télangiectasies à la glycérine chromée. *Phlébologie* 2005 ; 58 : 151-3.
- Thibault P.K. Sclerotherapy of varicose veins and telangiectasias: a 2 year experience with sodium tétradécylsulphate. *Aust. N. Z. J. Phlebol.* 1999 ; 3 : 25.
- Guex J.J., Allaert F.A., Gillet J.L., Chleir F. Immediate and Mid-term Complications of Sclerotherapy. Report of a Prospective Multi-Centric Registry of 12,173 Sclerotherapy Sessions. *Dermatol. Surg.* 2005 ; 31 : 123-8.
- Benigni J.P., Ratinahirana H. Mousse de Polidocanol et migraine à aura. *Phlébologie* 2003 ; 56 : 289-91.
- Kern P., Ramelet A.-A., Wutschert R., Bounameaux H., Hayoz D. Single-blind randomized study comparing chromated glycerin, polidocanol solution and polidocanol foam for treatment of telangiectatic leg veins. *Dermatol. Surg.* 2004 ; 30 : 367-72.
- Coleridge Smith P. Chronic venous disease treated by ultrasound guided foam sclerotherapy. *Eur. J. Vasc. Endovasc. Surg.* 2006 ; 32 : 577-83.
- Ratinahirana H., Benigni J.P., Bousser M.G. Injection of polidocanol foam (PF) in varicose veins as a trigger for attacks of migraine with visual aura. *Cephalalgia* 2003 ; 23 : 850-1.
- Gillet J.L. Troubles visuels et neurologiques après injection de mousse sclérosante. *Phlébologie* 2009 ; 62 : 26-30.
- Bush R.G., Derrick M., Manjoney D. Major neurological events following foam sclerotherapy. *Phlebology* 2008 ; 23 : 189-92.
- Breu F.X., Guggenbichler S., Wollmann J.C. Second European Consensus Meeting on Foam Sclerotherapy. Duplex ultrasound and efficacy criteria in foam sclerotherapy from the 2nd European Consensus Meeting on Foam Sclerotherapy 2006, Tegernsee, Germany. *Vasa* 2008 ; 37 : 90-5.
- Jausion H. La sclérose des varices et des hémorroïdes par la glycérine chromée. *Bull. Mémoires Soc. Med. Hôpitaux Paris* 1932 : 587-99.
- Jausion H. Glycérine chromée et sclérose des ectasies veineuses. *La Presse Médicale* 1933 : 1082-3.
- Frank M.S.B., Nahata M.C., Hilty P.D., Milty M.D. Glycerol: a review of its pharmacology, pharmacokinetics, adverse reactions, and clinical use. *Pharmacotherapy* 1981 ; 1 : 147-60.
- Norris M.J., Carlin M.C., Ratz J.L. Treatment of essential telangiectasias: effects of increasing concentrations of polidocanol. *J. Am. Acad. Dermatol.* 1989 ; 20 : 643-9.
- McCoy S., Evans A., Spurrier N. Sclerotherapy for leg telangiectasia – a blinded comparative trial of polidocanol and hypertonic saline. *Dermatol. Surg.* 1999 ; 25 : 381-5.
- Goldman M.P. Treatment of varicose and telangiectatic leg veins: double-blind prospective comparative trial between aethoxysclerol and sotradecol. *Dermatol. Surg.* 2002 Jan ; 28 : 52-5.
- Henriet J.P. Expérience durant 3 années de la mousse de polidocanol dans le traitement des varices réticulaires et des varicosités. *Phlébologie* 1999 ; 52 : 277-82.
- Benigni J.P., Sadoun S., Thirion V., Sica M., Demagny A., Chahim M. Télangiectasies et varices réticulaires. Traitement par la mousse d'Aethoxysclerol à 0,25 %. Présentation d'une étude pilote. *Phlébologie* 1999 ; 52 : 283-90.
- Sadoun S., Benigni J.P. Bonnes pratiques cliniques et mousse de sclérosant: propositions pour une étude randomisée contrôlée, prospective, multicentrique, comparative, en aveugle, sur le traitement sclérosant par la mousse d'Aethoxysclerol à 0,20 %. *Phlébologie* 1999 ; 52 : 291-7.
- Kern P., Ramelet A.-A., Wutschert R., Hayoz D. Compression after sclerotherapy for telangiectatic and reticular leg veins: a randomized controlled study. *J. Vasc. Surg.* 2007 ; 45 : 1212-6.
- Scultetus A.H., Villavicencio J.L., Kao T.C., Gillespie D.L., Ketron G.D., Iafrati M.D., et al. Microthrombectomy reduces post sclerotherapy pigmentation: multicenter randomized trial. *J. Vasc. Surg.* 2003 ; 38 : 896-903.
- Leach B.C., Goldman M.P. Comparative trial between sodium tétradécylsulphate and glycerin in the treatment of telangiectatic leg veins. *Dermatol. Surg.* 2003 ; 29 : 612-4.
- Goldman M.P., Beaudoin D., Marley W., Lopez L., Butie A. Compression in the treatment of leg telangiectasia: a preliminary report. *J. Dermatol. Surg. Oncol.* 1990 ; 16 : 322-5.
- Weiss R.A., Sadick N.S., Goldman M.P., Weiss M.A. Post-sclerotherapy compression: controlled comparative study of duration of compression and its effects on clinical outcome. *Dermatol. Surg.* 1999 ; 25 : 105-8.
- Nootheti P.K., Kristian M.C., Magpantay A., Goldman M.P. Efficacy of graduated compression stockings for an additional 3 weeks after sclerotherapy treatment of reticular and telangiectatic leg veins. *Dermatol. Surg.* 2009 ; 35 : 53-8.
- Davis L., Duffy D. Determination of incidence and risk factors for post sclerotherapy telangiectatic matting of the lower extremity: a retrospective analysis. *J. Dermatol. Surg. Oncol.* 1990 ; 16 : 327-30.
- De Faria J.L., Moraes I.N. Histopathology of the telangiectasias associated with varicose veins. *Dermatologica* 1963 : 127 : 321.
- Kern P. Comment traiter les télangiectasies et optimiser les résultats de la sclérothérapie ? *Angéiologie* 2008 ; 60,5 : 1-8.