

## Les veines très dilatées peuvent-elles être traitées efficacement par ablation thermique au laser ?

### *Can severely dilated veins be treated efficiently by endovenous laser ablation?*

Bouayed M.N.<sup>1</sup>, Bachaoui Y.<sup>1</sup>, Moro N.<sup>1</sup>, Bouziane L.A.<sup>1</sup>, Bouzidi M.<sup>1</sup>, Bouayed L.<sup>1</sup>, Gérard J.L.<sup>2</sup>

#### Résumé

Le laser endoveineux est actuellement un mode de traitement courant des varices des membres inférieurs.

C'est une technique peu invasive, efficace, donnant peu de complications, le plus souvent mineures. Les veines saphènes très dilatées sont par contre souvent exclues de cette technique par crainte des échecs.

Nous rapportons une série de 67 patients qui avaient des veines très dilatées et des varices importantes, parfois historiques et traitées par le laser endoveineux.

Il a été obtenu 34 croses oblitérées, 30 croses perméables mais continentes, 3 croses largement refluentes et 6 cas de recanalisation tronculaire, soit un taux de 91 % d'occlusions tronculaires avec un aspect fibreux à l'échographie à 9 mois fibreuses à 9 mois.

Les complications ont été légères, disparaissant presque totalement au bout de quelques semaines. 90 % des patients ont été satisfaits du traitement par laser endoveineux.

**Mots-clés :** varices, dilatation, jonction saphéno-fémorale, laser endoveineux, recanalisation.

#### Summary

*Endovenous laser ablation is a mode of treatment frequently used today for varicose veins in the lower limbs.*

*It is only mildly invasive, (is) effective, and gives rise to few, generally minor, complications. However, severely dilated saphenous veins are generally not treated in this way due to the fear of failure.*

*We report on a series of 67 patients with highly dilated veins and severe, sometimes long-standing, varicosity treated by endovenous laser.*

*Obliteration of the great saphenous vein was obtained in 34 cases, in 30 cases the vein was patent but competent, there were 5 cases of severe reflux and 6 of recanalization, i.e. a truncal occlusion rate of 91% with a fibrous appearance on ultrasound at 9 months.*

*Complications were mild and almost all disappeared after a few weeks. 90 % of patients were satisfied with their endovenous laser treatment.*

**Keywords:** varicose veins, dilatation, sapheno-femoral junction, endovenous laser, recanalization.

## Introduction

La technique de ligature de la jonction saphéno-fémorale ou poplitée associée au stripping tronculaire saphène reste la référence en matière de traitement des varices des membres inférieurs.

Son concept a été modifié grâce au développement de l'exploration écho-Doppler, des nouvelles considérations hémodynamiques et physiopathologiques qui font de la conservation de la jonction saphéno-fémorale (JSF) la règle dans la majorité des cas [1].

1. M.N. Bouayed, professeur en chirurgie vasculaire, Y. Bachaoui, cardiologue, N. Moro, L.A. Bouziane, M. Bouzidi, chirurgiens vasculaires, L. Bouayed, Département d'anatomie, Service de chirurgie vasculaire, Établissement hospitalo-universitaire, Hai Sabah, Oran, Algérie.

2. J.L. Gérard, angiologue, phlébologue, Hôpital Henri-Mondor, Paris, France.

## Les veines très dilatées peuvent-elles être traitées efficacement par ablation thermique au laser ?

*Toutefois, de nombreuses autres méthodes moins invasives ont pris ces dernières années un essor considérable. Parmi elles, l'ablation thermique par laser endoveineux (ATLEV) des veines grandes saphènes (GVS) et des petites saphènes (PVS) constitue une méthode sûre et séduisante qui fait actuellement l'objet de nombreuses études et publications.*

**Il ressort d'une revue de la littérature [2, 3, 4, 5] que l'ATLEV :**

- est une procédure rapide et facile, pouvant être réalisée sous anesthésie locale ;
- permet une déambulation rapide et une reprise précoce de l'activité professionnelle ;
- est suivie de peu de complications à type de douleurs, hématomes, paresthésies, thrombose veineuse superficielle (TVS) ;
- malgré le coût plus important du matériel, est au total de moindre coût que la chirurgie classique du fait de la réduction d'arrêt de travail ;
- est facilement acceptée par les patients dont la qualité de vie est meilleure.

**Néanmoins, l'ATLEV a, pour certains auteurs [6, 7], de moins bons résultats quand les veines traitées sont de gros calibre et lorsque le patient est obèse.**

Nous avons voulu avoir notre propre expérience en prenant la décision de proposer l'ATLEV aux patients qui avaient des veines très dilatées. Le faible nombre de patients obèses dans cette série qui ont été traités ne nous permet pas de faire de commentaires à ce sujet.

Nous rapportons une série de cas avec de grosses varices traitées par laser endoveineux. Les résultats sont analysés principalement en termes d'occlusion veineuse définitive, de l'aspect de la jonction saphéno-fémorale (JSF) et saphéno-poplitée (JSP), et du taux de récurrences.

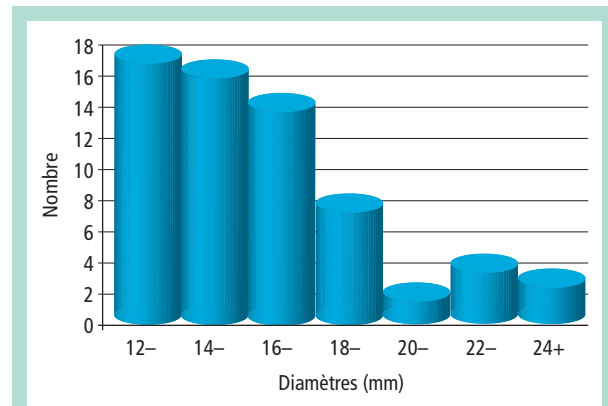
**Le but de ce travail est de répondre aux questions :**

- **Les veines très dilatées sont-elles efficacement traitées par ATLEV ?**
- **Quels sont les impératifs à respecter pour que ce traitement soit accepté ?**

### Matériels et méthodes

Au début de notre expérience, les patients qui avaient des diamètres saphéniens trop importants étaient exclus. Dans un avis de 2008 de l'HAS (la haute autorité de santé en France), un diamètre de 12 mm, voire de 14 mm de la GVS (mesure échographique à mi-cuisse, patient debout) selon les membres du groupe de travail, semblait être la limite maximale assurant la faisabilité technique de la procédure laser ou par radiofréquence [15].

Nous avons ainsi pensé qu'il serait intéressant de proposer l'ATLEV à tous les patients, sauf à ceux qui avaient des veines trop sinueuses.



**FIGURE 1 : Histogramme des diamètres des croses des VGS.**

Nous avons défini une veine comme étant « très dilatée » :

- lorsque son diamètre tronculaire est supérieur à 10 mm pour la grande saphène (GVS) ;
- supérieur à 8 mm pour la petite saphène (PVS) ;
- dans tous les cas où la crosse a été mesurée au niveau de ses 3 derniers centimètres avant la JSF ou la JSP, à plus de 12 mm de calibre, ou lorsqu'elle se présente sous la forme d'une dilatation anévrysmale.

Sur un total de 242 patients traités par ATLEV, une série de 67 cas (28 %) avec des veines très dilatées, est étudiée. C'est une étude rétrospective de janvier 2009 au 31 août 2010.

Ces 67 patients avaient tous des varices essentielles, sans antécédent de thrombose veineuse profonde ou superficielle.

Aucune procédure bilatérale n'a été réalisée.

La série comporte 33 femmes (49 %) et 34 hommes (51 %).

L'âge moyen est de 34 ans avec des extrêmes de 18 et 72 ans.

Nous avons traité :

- 61 GVS (91 %) dont le diamètre de la crosse variait de 12 à 26,1 mm, avec un diamètre tronculaire variant de 10 à 20 mm ;
- dans 4 cas, la saphène avait des segments anévrysmaux de 30 mm de diamètre ;
- 6 PVS (9 %) avec une JSP jusqu'à 4 cm au-dessus du pli poplitée, et dont le diamètre des croses variait de 12 et 13 mm, avec un diamètre tronculaire variant de 8 à 11 mm (**Tableau 1, Figure 1, Figure 2 et Figure 3**).

Aucune veine accessoire n'a été traitée car elles étaient trop sinueuses.

L'incontinence ostio-tronculaire était retrouvée dans 100 % des cas.

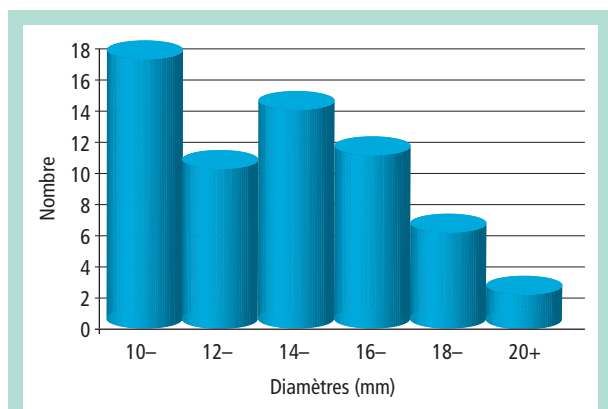


FIGURE 2 : Histogramme des diamètres des troncs des VGS.



FIGURE 3 : Histogramme des diamètres des crosses (C) et des troncs (D) de la VPS.

	Diamètre de la crosse de la grande saphène n = 61	Diamètre tronculaire le plus large de la VGS n = 61	Diamètre de la crosse de la VPS n = 6	Diamètre tronculaire le plus large de la VPS n = 6
Moyenne (mm)	16,1 ± 0,8	14,3 ± 0,7	12,5 ± 0,3	10,0 ± 1,0
Médiane (mm)	15,2 ± 0,8	14,3 ± 1,0	12,5 ± 0,2	10,5 ± 1,3
Médiale (mm)	16,1	14,7	12,5	10,3

TABLEAU 1 : Moyennes, médianes et médiales.

Notre série ne comporte que 3 cas d'obésité (4,5 %) avec un IMC supérieur à 30 kg/m<sup>2</sup>. Le reste des patients avaient un IMC qui était en moyenne 22 kg/m<sup>2</sup>.

Selon la classification CEAP basique, il y avait 62 cas C2, C3, C4 (92,5 %) et 5 cas C5, C6 (7,5 %).

Nous avons utilisé le Laser diode 980 nm, D25 (Biolitec®) dans 46 cas (67 %) et le Laser diode 1470 nm, D15 (Biolitec®) dans 21 cas (33 %).

Toutes les fibres de 600 µm étaient à tir frontal sauf dans un cas une fois où la fibre était à tir radial.

**Avec 5 opérateurs, une standardisation des étapes de la procédure était nécessaire :**

- Une cartographie préopératoire est systématique (calibres de la crosse et des saphènes, segments anévrismaux, trajets, abouchement de la crosse de la petite saphène, tributaires collatérales et perforantes incontinentes).
- Les procédures sont réalisées dans une salle opératoire, sous anesthésie locorégionale, plus confortable pour le patient et l'opérateur.
- Mini-abord chirurgical ou ponction percutanée échoguidée de la veine au-dessus du genou pour les GVS et au-dessus de la malléole latérale pour les PVS.
- L'introduction de la fibre optique s'est faite dans certains cas à travers une tributaire branche saphène sus-faciale.

- Pour les PVS, la fibre est positionnée à 0,5-2,5 cm en dessous de la JSP, éventuellement juste en dessous d'une veine de Giacomini ou des veines gastronémiennes médiales compétentes.
- Pour les GVS, la fibre est placée 1 à 2 cm environ en dessous devant la JSF, ou plus précisément 1 cm en dessous de l'abouchement de la veine épigastrique superficielle.
- La tumescence est obtenue par injection de 300 à 500 cc de sérum salé isotonique.
- La puissance choisie est de 11 watts pour la GVS et de 8 watts pour les PVS.
- Indifféremment en continu ou en discontinu, le réglage des paramètres du laser vise à obtenir une quantité d'énergie émise de 100 à 180 joules/cm pour la VGS et de 80 à 100 joules/cm pour la PVS. L'énergie délivrée est en moyenne de 10 joules/cm (mais sans dépasser les 180 joules/cm pour la GVS et les 100 joules/cm pour la PVS par crainte de brûlures des tissus avoisinants) mais les 180 joules/cm n'ont pas été dépassés par crainte de complications importantes.
- Le patient est ensuite mis en position de Trendelenbourg, systématique pour nous.
- Une compression veineuse ferme, avec la main mise bien à plat, est systématique, guidée par la lumière du laser.
- Toutes les phases de la procédure sont suivies et contrôlées par écho-Doppler.

## Les veines très dilatées peuvent-elles être traitées efficacement par ablation thermique au laser ?

- Tous les patients ont eu des phlébectomies de toutes les collatérales sinueuses et variqueuses.
- Mise en place d'un bas cuisse de classe 2 (compression de 18 mmHg) pendant 1 mois. Le bas est enlevé au coucher à partir du 2<sup>e</sup> jour post-ATLEV EVLA.
- Prophylaxie de la maladie veineuse thrombo-embolique par héparine de bas poids moléculaire durant 7 jours.
- Les patients déambulent le soir de la procédure et sortent de l'hôpital, le lendemain pour deux raisons, souvent ils habitent loin et surtout pour pouvoir les contrôler par écho-Doppler 24 heures après l'ATLEV.
- L'écho-Doppler de contrôle est réalisé donc le lendemain puis à 1 mois et tous les 3 mois.
- Sclérothérapie postopératoire en cas de varices résiduelles : 3 cas (4,5 %).

### Résultats

Aucune thrombose veineuse profonde (TVP) ni embolie pulmonaire n'ont compliqué les suites des ATLEV (0 %).

#### Complications mineures

- Ecchymoses : 100 % de cas, ayant complètement disparu totalement en 4 semaines.
- Hématomes : 6 cas (9 %) sur le trajet des phlébectomies.
- Douleurs postopératoires nécessitant des anti-inflammatoires non stéroïdiens *per os* : 6 cas (9 %).
- Dysesthésies : 6 cas (9 %) dont 4 post-ATLEV de la VGS ET 2 après PVS.
- Brûlure cutanée du premier degré chez des patients maigres : 2 cas (3 %) de 5 centimètres de long, ayant régressé en 15 jours.
- TVS intéressant une GVS traitée : 1 cas (1,4 %).

Ces complications mineures ont totalement disparu au bout de quelques semaines en dehors de 2 cas d'hypoesthésie du talon, peu gênantes, post-EVLA de la PVS qui ont persisté plus longtemps (4 mois dans le 1<sup>er</sup> cas et 6 mois dans le 2<sup>e</sup> cas).

#### Évolution écho-Doppler des croses traitées pour un suivi moyen de 9 mois

Selon la classification décrite par **Pichot** et **Perrin** [6], il a été obtenu :

- 9 cas de type I (13,5 %) : crosse et ses collatérales totalement oblitérées ;
- 25 cas de type Iia (37,5 %) : aucun moignon de crosse mais présence de quelques collatérales perméables à drainage physiologique ;
- 30 cas de type II (44,5 %) : persistance d'un court moignon de crosse de moins de 3 cm, avec des branches tributaires collatérales se drainant souvent de manière physiologique, refluentes dans seulement 2 cas (3 %) ;

- 3 cas de type III (4,5 %) : GVS non occluse sur plus de 3 cm de la JSF, sans reflux (1 cas) et avec un tronc occlus ou avec reflux (2 cas). Ces derniers cas correspondaient à des dilations anévrismales des segments intervalvulaires des croses et qui se sont associées à des recanalisation tronculaires.

Un patient a été réopéré par chirurgie classique et les deux autres auront un traitement hybride : crossectomie chirurgicale et ATLEV tronculaire.

#### Évolution des troncs traités par EVLA pour un suivi de 9 mois

- Occlusion tronculaire totale même des segments anévrismaux : 61 cas (91 %).
- Recanalisation partielle de moins de la moitié de la longueur de la veine traitée : 3 cas soit 4,5 % (2 GVS et 1 PVS).
- Recanalisation totale : 3 cas de GVS (4,5 %) dont une est rapportée au début de l'expérience de l'opérateur (courbe d'apprentissage) et donc à une insuffisance technique, les deux autres étaient associées aux recanalisation des croses.

Il y eu 91 % d'occlusion fibreuse tronculaire pour un suivi moyen de 9 mois (les plus anciens ont eu un suivi jusqu'à 18 mois).

42 % des veines traitées étaient invisibles à 9 mois.

La cicatrisation des ulcères de jambe a été obtenue dans tous les cas en 6 à 8 semaines environ.

Le taux de satisfaction des patients obtenu par un simple interrogatoire est de 90 %.

#### Récidives

- à 3 mois : 3 cas (4,5 %) ;
- à 9 mois : 1 cas de plus.

Soit un total de récidives pour un suivi moyen de 9 mois de 4 cas (6 %).

### Discussion

Les JSF croses et les saphènes trop dilatées ou anévrismales constituent pour de nombreux auteurs de mauvaises indications pour l'ATLEV [3, 4, 6].

Il est recommandé dans ces cas le traitement classique : ligature haute de la JSF ou de la JSP associée au stripping.

D'autant que, parmi les paramètres qui influencent la recanalisation, le diamètre de la veine et l'hémodynamique de la valvule ostiale sont souvent rapportés [8, 9].

Toutefois, certains opérateurs plaident pour les techniques hybrides : ligature haute associée à l'ATLEV du tronc ou exérèses des segments saphéniens anévrismaux et ATLEV pour le reste [2, 6].

En revanche, d'autres auteurs [2, 7] ont obtenu des résultats satisfaisants en traitant par laser certains patients qui avaient de larges saphènes anévrismales. Il a été démontré qu'avec de l'expérience et une quantité d'énergie adéquate, ces larges saphènes peuvent s'oblitérer après ATLEV et la continence de leurs crosses rétablie [7, 10].

Le paramètre principal influençant la recanalisation des veines très dilatées est sans doute la quantité inadaptée d'énergie délivrée (joules/cm) [5, 11].

Nous pensons qu'une haute quantité d'énergie émise en rapport avec le diamètre de la veine est indispensable pour la rétraction et l'occlusion d'une grosse veine. Nous avons délivré jusqu'à 180 joules/cm pour le traitement des GSV très dilatées.

Ce facteur n'a pas été à l'origine de plus de complications qui d'ailleurs étaient mineures chez nos patients et avaient disparu totalement en quelques semaines en dehors de 2 cas post ATLEV de la PVS, d'hypoesthésie du talon qui ont persisté pour l'un 4 mois et l'autre 6 mois.

Alors que nous n'avons retrouvé aucun article sur le traitement de la VPS par la radiofréquence, plus de 10 études référencées rapportent des résultats intéressants de l'ATLEV de la PVS [11].

Un autre facteur pouvant être à l'origine de l'échec de la procédure est l'hémodynamique de la JSF ou JSP.

Une valve ostiale incompétente peut redevenir compétente après EVLA. La suppression du reflux tronculaire par l'EVLA peut permettre à la crosse de reprendre une continence normale, drainant de manière physiologique les collatérales restées perméables. Nous l'avons souvent constaté parmi les cas de notre série.

Il peut aussi persister ou non un petit cul-de-sac en amont de crosses qui étaient anévrismales comme cela a été le cas chez la majorité de nos patients (type I, type II a et II b).

Ce résultat échographique de la JSF ou JSP est satisfaisant puisque aucune TVP n'a compliqué l'évolution de nos patients et que dans ces cas, pour un suivi moyen de 9 mois, seules 6 % de récidives sont apparues, sachant que la majorité des récidives surviennent en principe dans les 3 premiers mois après l'ATLEV.

Les rares cas de récidives de notre série ont été la conséquence de la persistance d'un reflux majeur au sein d'un segment intervalvulaire anévrismal et avec une JSF largement béante (type III).

Cependant, la récidive est souvent en rapport avec la néovascularisation.

Il est rapporté 1 % de néo-vascularisation au niveau de l'aîne après ATLEV et 18 % après chirurgie classique [7].

La ligature haute nécessite un abord chirurgical et une dissection des crosses, facteurs responsables de la vasculogénèse [12].

L'ATLEV, en revanche, semble éviter la néo-vascularisation et par conséquent les récidives en rapport avec ce phénomène. L'échographie de tous nos patients n'a pas montré de néo-vascularisation.

Deux autres paramètres nous semblent importants car ils influencent probablement les résultats de l'ATLEV des veines très dilatées : la tumescence et la compression manuelle. En effet, la tumescence permet de comprimer et de réduire le diamètre de la veine et aussi d'éloigner et de protéger les tissus périveineux de la chaleur induite par le laser.

Elle doit être assurée par l'injection d'une généreuse quantité de sérum salé. La compression veineuse avec la paume de la main associée à la tumescence permettent de rapprocher les parois des grosses veines avec pour conséquence leurs altérations irréversibles et leurs occlusions fibreuses à moyen terme.

Une revue de la littérature [7, 13, 14] montre que le taux de recanalisation, sans référence aux diamètres, varie de 0 à 12 %.

Nous rapportons 6 cas de recanalisations tronculaires dans notre série intéressant les saphènes de gros calibre. Ce taux nous paraît acceptable d'autant que 3 de ces patients n'ont fait l'objet que d'un suivi car ils estiment qu'ils se sont améliorés.

Les saphènes antérieures et postérieures accessoires, toujours très tortueuses chez nos patients, ont été réséquées à l'aide de mini-abords chirurgicaux.

L'association systématique de phlébectomies enlevant toutes les tributaires variqueuses permet un traitement complet en un seul temps et donne d'emblée une satisfaction fonctionnelle clinique et esthétique aux patients.

Nous estimons que le Laser 1470 n'est pas supérieur au Laser 980 sur le plan de l'efficacité de l'ablation veineuse thermique.

Plusieurs longueurs d'onde ont été proposées : 1064, 810, 940, 980 nm, et plus récemment 1320 et 1470 nm. La longueur d'onde ne semble pas jouer un rôle important dans le succès du LEV.

De nombreuses études ont montré des taux de succès importants et de complications majeures peu fréquentes, quelle que soit la longueur d'onde [16, 17, 18].

Se rappelant des énormes varices qu'ils avaient, la grande majorité des patients estiment que l'EVLA a été peu agressif, qu'ils ont pu reprendre leurs activités rapidement et que chacun a ressenti une meilleure qualité de vie.

Le taux de satisfaction des patients dans notre série est élevé puisqu'il est de 90 %. Ces derniers nous ont assuré qu'ils conseilleraient l'EVLA à leurs proches atteints de maladies variqueuses.



## Les veines très dilatées peuvent-elles être traitées efficacement par ablation thermique au laser ?

### Conclusion

Une série plus importante, un suivi plus long et certainement une étude randomisée sont indispensables à la validation de l'EVLA pour les grosses varices.

Toutefois, au vu de notre expérience, nous pensons qu'il est possible de traiter efficacement les veines très dilatées par ablation thermique au laser.

En dehors de l'opérateur qui doit être expérimenté, cette efficacité est pour nous corrélée à certains impératifs :

- nécessité de délivrer une haute énergie laser, suffisante et adéquate ;
- injection d'une large quantité de sérum salé lors de la tumescence ;
- nécessité d'une compression veineuse manuelle efficace.

### Références

1. Hartung O. How far we can go in the physician office and in hospital to treat varicose veins? Endovenous Laser and radiofrequency. J. Cardiol. Vasc. Surg. 2010 ; 51 (1), 3 : 3-4.
2. Anastasie B., Celerier A., Cohen-Solal G., Anido R., Boné C., Mordon S., Vuong P.N. Endovenous Laser. Phlébologie 2003 ; 56 , 4 : 369-82.
3. Ho P., Poon J.T., Cho S.Y., Cheung G., Tam Y.F., Yuen W.K., Cheng S.W. Day surgery varicose vein treatment using endovenous laser. Hong Kong Med. J. 2009 Feb ; 15(1) : 39-43.
4. Hoggan B.L., Cameron A.L., Maddern G.J. Systematic Review of Endovenous Laser Therapy *Versus* Surgery for the Treatment of Saphenous Varicose Veins. Ann. Vasc. Surg. 2009 Jan 5.
5. Ravi R., Trayler E.A., Barrett D.A., Diethrich E.B. Endovenous thermal ablation of superficial venous insufficiency of the lower extremity: single-center experience with 3000 limbs treated in a 7-year period. J. Endovasc. Ther. 2009 ; 16 : 500-5.
6. Perrin M. Traitement chirurgical et endovasculaire des varices des membres inférieurs. Techniques et résultats. EMC (Elsevier Masson SAS, Paris).Techniques chirurgicales - chirurgie vasculaire 43-161-C,2007.
7. Spreafico G., Giraldi E., Pavel P., Piccioli A., Ferrini M., Nosadini A., Baccaglioni U. Varicose vein treatment in Padova: Indications and results? Controversies and Updates in Vasc Surg. Edizioni Minerva Medica 2010 ; 83 : 503-8.
8. Proebstle T.M., Moehler T., Herdemann S. Reduced recanalisation rates of the great saphenous vein after endovenous laser treatment with increased energy dosing: definition of a threshold for endovenous fluence equivalent. J. Vasc. Surg. 2006 ; 44 : 834-9.
9. Fernandez C.F., Roinzentel M., Carvallo J. Combined endovenous laser therapy and microphlebectomy in the treatment of varicose veins: Efficacy and complications of a large single-center experience. J. Vasc. Surg. 2009 Apr ; 49(4) : 973-979.e1.
10. Hirsch S.A., Dillavou E. Options in the management of varicose veins. J. Cardiovasc. Surg. 2008 ; 49 : 19-26.
11. Gérard J.L. Endovenous Laser ablation of the saphenous: how to avoid neurologic complications. Controversies and Updates in Vasc. Surg. Edizioni Minerva Medica 2006 ; 47 : 265-6.
12. Labropoulos N., Bhatti A., Leon L., et al. Neovascularisation after great saphenous vein ablation. Eur. J. Vasc. Endovasc. Surg. 2006 ; 31 : 219-22.
13. Pannier F., Rabe E. Endovenous laser therapy and radiofrequency ablation oh saphenous varicose veins. J. Cardiovasc. Surg. 2006 ; 47 : 3-8.
14. Agus G.B., Mancini S., Magi G. for the IEWG. The first 1000 cases of Italian Endovenous-laser Working Group (IEWG). Rationale and long term outcomes for the 1999-2003 period. International Angiology 2006 ; 25: 209-215. 15. www.has-sante.fr/.../avis-occlusion-de-veine-saphene-par-laser-par-voie-veineuse-transcutanee page 13.
- 15.
16. Kabnick L.S. Outcome of different endovenous laser wavelengths for great saphenous vein ablation. J. Vasc. Surg. 2006 Jan ; 43(1) : 88-93.
17. Proebstle T.M., Moehler T., Gül D., Herdemann S. Endovenous treatment of the great saphenous vein using a 1,320 nm Nd:YAG laser causes fewer side effects than using a 940 nm diode laser. Dermatol. Surg. 2005 Dec ; 31(12) : 1678-83 ; discussion 1683-4.
18. Vuylsteke M.E., Vandekerckhove P.J., De Bo T., Moons P., Mordon S. Use of a New Endovenous Laser Device: Results of the 1,500 nm Laser. Ann. Vasc. Surg. 2009 Sep10.