



## Un cas de thrombose veineuse iliaque gauche isolé : traitement endoluminal.

### *A case of left iliac venous thrombosis isolated: endoluminal treatment.*

Desjardins E., Venecia M., Gallardo Galeas P.

#### Résumé

La pathologie veineuse des membres inférieurs présente des corrélations étroites dans un pourcentage important de cas avec des atteintes pathologiques des veines abdominales.

Les avancées des méthodes diagnostiques permettent de mieux explorer nos patients au niveau de l'unité anatomo-fonctionnelle de la circulation veineuse abdominopelvienne et des membres inférieurs.

Le traitement classique de la thrombose veineuse profonde repose sur l'anticoagulation et l'élasto-compression.

Cependant, l'avènement des méthodes thérapeutiques endoluminales a permis des avancées significatives dans le traitement des TVP et de mieux contrôler son évolution vers le syndrome post-thrombotique.

Le cas clinique présenté illustre une thrombose veineuse iliaque gauche avec occlusion totale traitée efficacement par angioplastie de recanalisation tardive suivie de la pose de stents.

**Mots-clés:** thrombose, angioplastie, stent.

#### Summary

*Venous disease of lower limbs have a close correlation, in a significant percentage of cases with abdominal veins pathologies.*

*The advances in diagnostic methods permit better study our patients.*

*The classic treatment of deep vein thrombosis consists on anticoagulation and elasto-compression.*

*However with the new endoluminal therapeutic methods it has been a significant progress in the evolution of this disease.*

*In this case a patient with a left iliac venous thrombosis with total occlusion was treated by angioplasty and stents.*

**Keywords:** thrombosis, angioplasty, stent.

## Introduction

Il y a plusieurs années, on pensait que l'origine de la pathologie veineuse des membres inférieurs siégeait entre la cheville et l'aîne.

Cependant, avec l'avènement des différentes méthodes de diagnostic à la fois invasives et non invasives, la physiopathologie veineuse a été mieux comprise et on a pu constater que de nombreux troubles veineux des membres inférieurs proviennent de veines abdominales.

Selon certains auteurs, environ 30 % des troubles trophiques des membres inférieurs trouvent leur origine au niveau des veines abdominales.

La thrombose veineuse profonde (TVP) est la troisième maladie cardiovasculaire la plus fréquente, après les accidents vasculaires cérébraux (ACV) et les infarctus du myocarde.

La thrombose veineuse profonde génère deux grandes catégories de complications :

- 1) immédiate : la thrombo-embolie pulmonaire.
- 2) secondaire et tardive : le syndrome post-thrombotique lié à la persistance du thrombus occlusif et de ses conséquences et à la survenue des lésions des valvules veineuses.

Les anticoagulants et l'élasto-compression sont les pierres angulaires du traitement des TVP des membres inférieurs.

## Un cas de thrombose veineuse iliaque gauche isolé : traitement endoluminal.



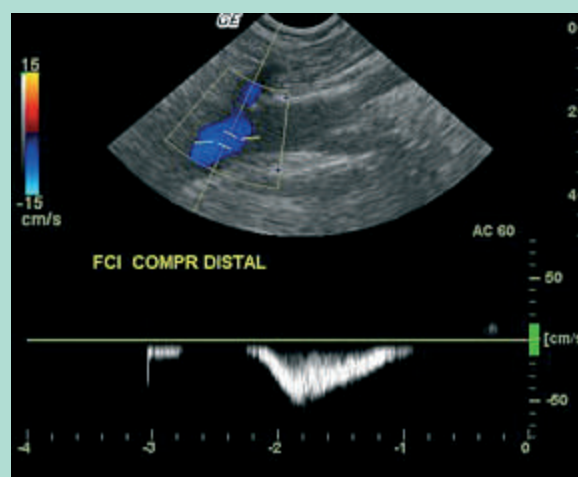
**FIGURE 1 :** L'œdème veineux du membre inférieur gauche.



**FIGURE 3 :** La circulation veineuse collatérale abdominale.



**FIGURE 2 :** La circulation veineuse collatérale au niveau de la cuisse.



**FIGURE 4 :** La veine fémorale commune gauche est perméable.

Il existe d'autres traitements plus récents comme les thrombolytiques et les thérapies endoluminales qui ont pour but de diminuer précisément les conséquences obstructives de la TVP sont en cause dans le syndrome post-thrombotique.

Les thromboses veineuses profondes isolées sont moins fréquentes. La forme la plus commune concerne la TVP de la veine iliaque et celle de la veine sous-clavière.

Les patients présentant une thrombose veineuse ilio-fémorale, traitée uniquement avec des anticoagulants, ont deux fois plus de risques de présenter une thrombose veineuse récidivante en comparaison avec ceux présentant une TVP iliaque isolée.

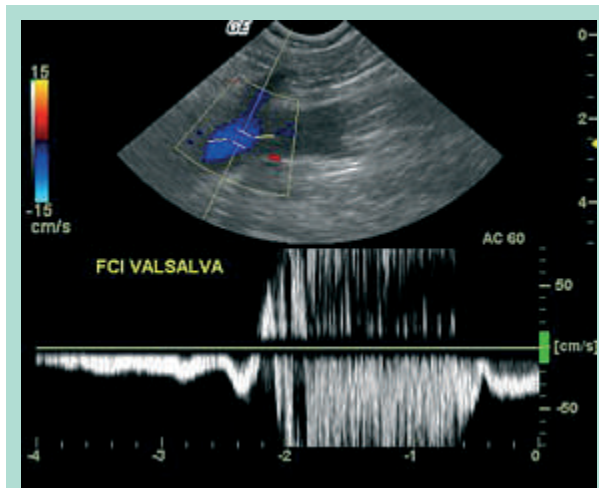
L'une des causes plus courantes des TVP ilio-fémorales est le syndrome de May-Turner, et l'autre cause la plus commune est représentée par les anomalies congénitales de la veine cave inférieure, incluant les agénésies et les phléplasies veineuses.

## Matériel et méthodes

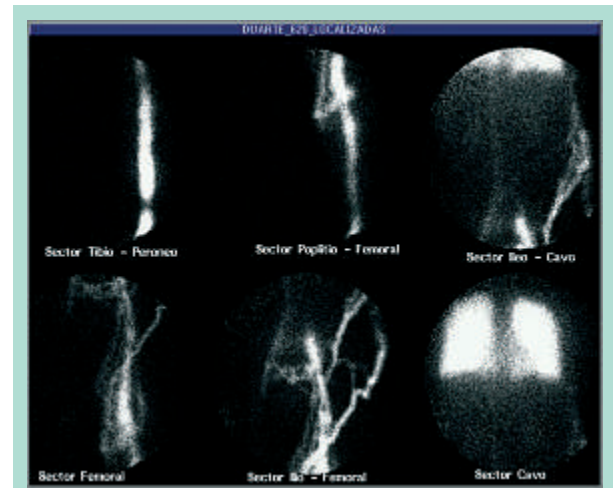
Il s'agit d'un cas clinique portant sur un patient de sexe masculin âgé de 32 ans, sans pathologie veineuse précédente, qui a subi un accident de la circulation avec une fracture de la cheville gauche, traitée par chirurgie et immobilisation et plâtrée. Un œdème est constaté à la suite de l'ablation du plâtre par le patient.

Il est revu pour la première fois, sept mois après la fracture avec ce tableau clinique suivant résumé par les **Figure 1**, **Figure 2** et **Figure 3**.

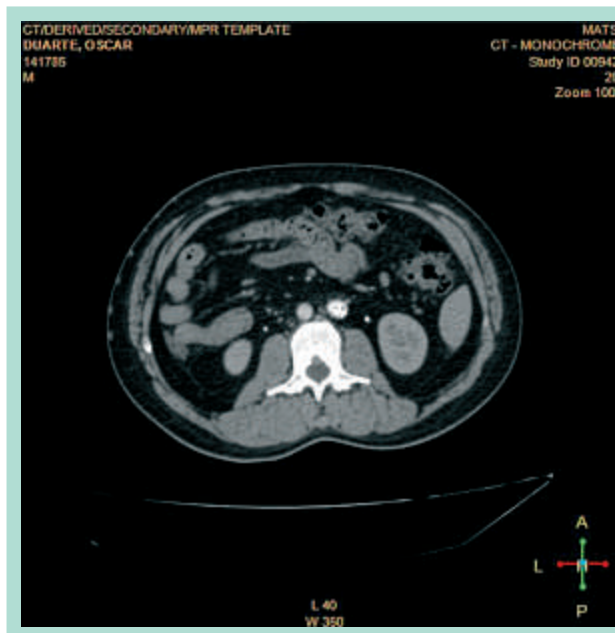
- Le premier examen veineux pratiqué fut un écho-Doppler veineux de membres inférieurs rapporté sur la **Figure 4** et la **Figure 5**.
- La **Figure 6** montre le deuxième examen, la phlébographie radio-isotopique.
- Le troisième examen, la tomодensitométrie (**Figure 7**), permet de voir clairement la circulation collatérale sus-pubienne, expliquant les raisons pour lesquelles l'œdème avait disparu. On peut y voir plus en détail la circulation collatérale au niveau de la cuisse et de l'abdomen.



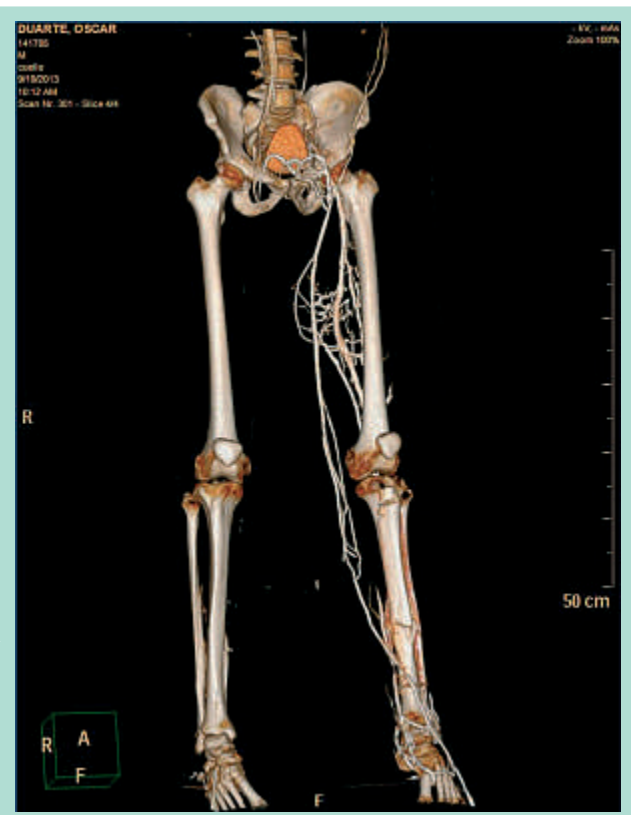
**FIGURE 5 :** La compression distale montre la perméabilité veineuse au niveau du membre.



**FIGURE 6 :** Phlébographie isotopique: obstruction de la veine iliaque et circulation collatérale.



**FIGURE 7 :** Le CT veineux.



- La quatrième méthode diagnostique employée fut une angiographie veineuse, comme le montre la **Figure 8**.

## Résultats

Un traitement endoluminal par angioplastie et stent est décidé.

La procédure est réalisée en deux temps en raison de la longueur du thrombus et parce qu'il y a une atteinte du confluent ilio-cave avec risque d'embolisation dans la circulation pulmonaire.

Le premier temps comporte une angioplastie de la quasi-totalité de la veine iliaque.



## Un cas de thrombose veineuse iliaque gauche isolé : traitement endoluminal.

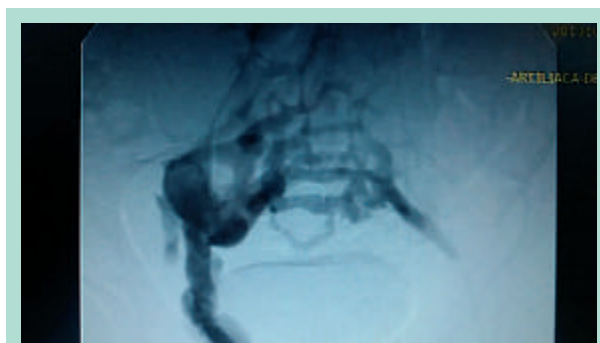


FIGURE 8 : L'angiographie veineuse.

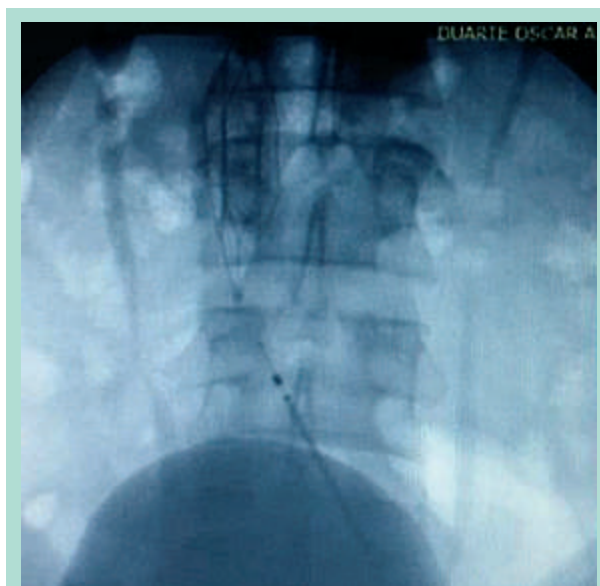


FIGURE 9 : L'introducteur et le stent après l'angioplastie.

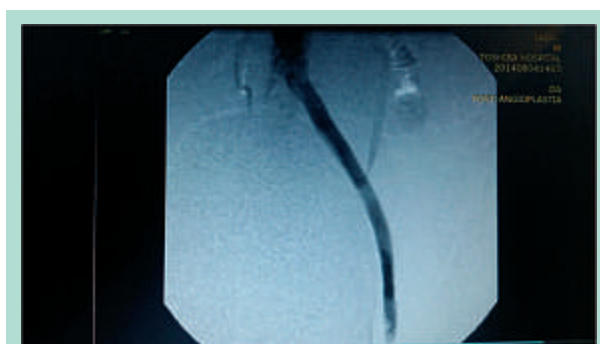


FIGURE 10 : Angiographie de contrôle. La veine iliaque est complètement perméable.

Le second temps après placement d'un filtre temporaire dans la veine cave inférieure comporte la mise en place de deux stents auto-expansibles avec libération du médicament.

La **Figure 9** montre l'introducteur et l'un des deux stents.

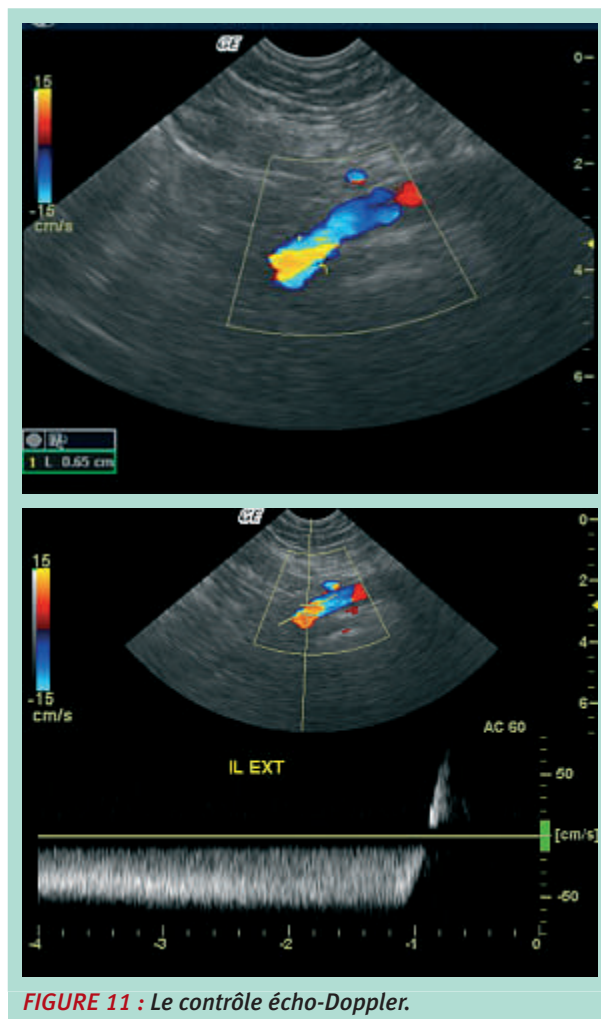


FIGURE 11 : Le contrôle échodoppler.

La **Figure 10** montre, une fois la procédure terminée, la reperméabilisation de la veine iliaque sur toute sa longueur...

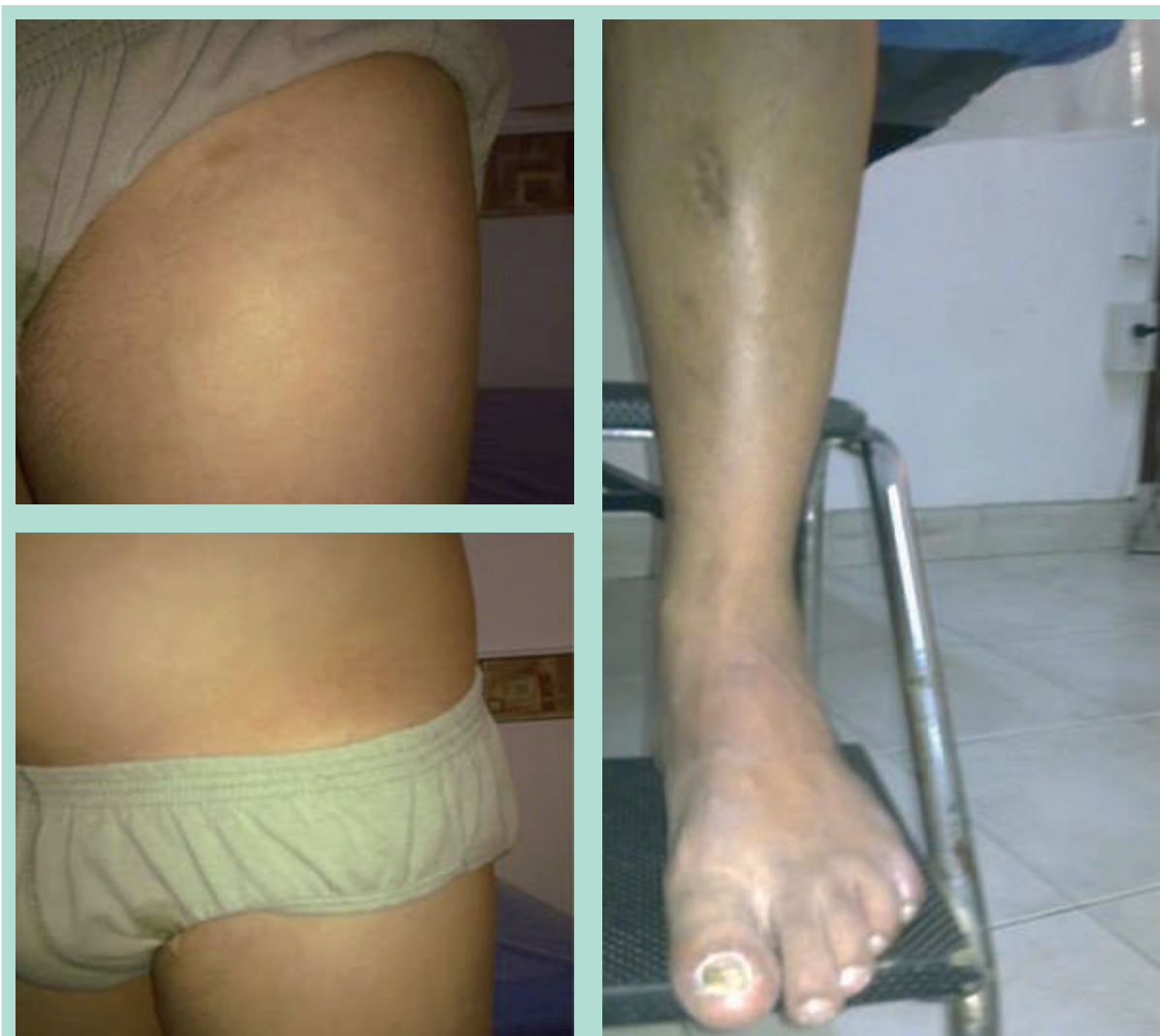La **Figure 11** illustre le contrôle avec échodoppler.

Le suivi clinique montre que la circulation veineuse collatérale au niveau de la cuisse et de l'abdomen a disparu et qu'aucun œdème distal ne persiste (**Figure 12**).

### Discussion

Face à un tableau clinique avec ces caractéristiques, le médecin devrait adopter une stratégie pour chaque patient.

S'il est vrai que les pierres angulaires du traitement de la thrombose veineuse profonde sont l'anticoagulation et l'élasto-compression, dans ce cas et compte tenu de l'âge du patient il a été décidé de réaliser une intervention endoluminale pour prévenir ou réduire la survenue d'un syndrome post-thrombotique.



**FIGURE 12 :** *Contrôle clinique. Il n'y a aucune circulation collatérale ni œdème du membre.*

## Conclusion

Ce patient n'avait pas un syndrome de May-Turner, et il n'avait pas une anomalie congénitale de la veine cave inférieure non plus.

Les veines abdominales et celles des membres inférieurs doivent être considérées comme une unité anatomofonctionnelle et toutes les explorations diagnostiques doivent inclure les deux segments.

Les procédures thérapeutiques endoluminales des TVP sont souvent prises en compte comme une deuxième option, mais dans certains cas elles doivent être mises en œuvre en première intention afin de réduire les séquelles du syndrome post-thrombotique secondaire.

Le patient doit ensuite être soumis à un traitement continu aux anticoagulants et au port au long cours de bas élastiques de compression médicale.

## Références

1. Uppal B., Queral L.A., Hernández-Lahoz Ortiz I. Recanalización endovascular de la vena ilíaca en un paciente con síndrome postrombótico. *Angiología*, ISSN 0003-3170. 2006 ; 58,3 : 239-43.
2. Dong K.K., Jung H.K., Sun H.S., Jong Hyeog L. Deep Vein Thrombosis Associated with May-Thurner Syndrome in an Amyotrophic Lateral Sclerosis Patient – A Case Report. *Ann. Rehabil. Med.* 2011 ; 35(3) : 441-4.
3. Wysokinska E.M., Sobande F., Wysokinski W.E., Bjarnason H., McBane R.D. Iliac vein thrombosis: feasibility assessment of randomized controlled trials of endovascular pharmacomechanical thrombolysis. *J. Thromb. Haemost.* 2010 Sep ; 8(9) : 1943-9.
4. Ami Naik B.S., Taimur M., Aney A., Vijay Rajput M. Iliac vein compression syndrome: An underdiagnosed cause of lower extremity deep venous thrombosis. *J. Hosp. Med. Phlebology* September 2010 ; 5, 7 : E12-E13.

5. Prandoni P., Lensing A.W.A, Cogo A. The long-term clinical course of acute deep venous thrombosis. *Ann. Intern. Med.* 1996 ; 125 : 1-7.
6. Raju S., Owen S. Jr, Neglen P. The clinical impact of iliac venous stents in the management of chronic venous insufficiency. *J. Vasc. Surg.* 2002 ; 35 : 8-15.
7. May R., Thurner J. The cause of the predominantly sinistral occurrence of thrombosis of the pelvic veins. *Angiology* 1957 ; 8 : 419-27.
8. Girolami A., Prandoni P., Zanardi A., Girolami B., Zanon E. Isolated Iliac Vein Thrombosis During Oral Contraceptive Therapy in Three "Normal" Women. *Clin. Appl. Thromb. Hemost.* October 1997 ; 3 : 284-7.
9. Wael I., Zakareya Al Safran, Hosam H., Wael A.Z. Endovascular Management of May-Thurner Syndrome. *Ann. Vasc. Dis.* 2012 ; 5(2) : 217-21.
10. Zander K.D., Staat B., Galan H. May-Thurner Syndrome resulting in acute ilio-femoral deep vein thrombosis in the postpartum period. *Obstet. Gynecol.* 2008 Feb ; 111(2) : 565-9.
11. Dhillon R.K., Stead L.G. Acute deep vein thrombus due to May-Thurner syndrome. *Am. J. Emerg. Med.* 2010 ; 28(2) : 254.
12. Benigni J.P., Gobin J.P. Utilisation quotidienne de bas médicaux de compression. Recommandations cliniques de la Société Française de Phlébologie. *Phlébologie* 2009 ; 62(3) : 95-102.
13. Ouvry P., Arnoult A.C., Genty C. Le groupe de travail maladie thrombo-embolique veineuse de la Société française de médecine vasculaire (Compression therapy and deep vein thrombosis: a clinical practice survey). *J. Mal. Vasc.* 2012 Jun ; 37(3) : 1405.
14. Seshadri R., Micah D., Amy M. Assessment of residual thrombus after venous thrombolytic regimens. *J. Vasc.Surg. Venous and Lymphatic disorders.* Published on line. November 7, 2013.
15. Stephenson E.J.P., Liem T.K. Duplex imaging of residual venous obstruction to guide duration of therapy for lower extremity deep venous thrombosis. *J. Vasc. Surg.* Published on line: October 1, 2014.