



## Les grosses jambes chroniques bilatérales.

### Large bilateral chronic legs.

Chardonneau J.M.

#### Résumé

La gestion et la prise en charge thérapeutique des grosses jambes ne sont pas simples. Elles nécessitent une connaissance approfondie de l'étiologie de ces grosses jambes.

La première étape est diagnostique : lipœdème, lymphœdème, syndrome de l'œdème cyclique, œdème thyroïdien ou iatrogène, œdème veineux.

Le traitement est très dépendant de chaque étiologie.

L'anamnèse et l'examen clinique suffisent souvent chez les praticiens habitués à ce type de tableau clinique.

Parfois, cependant le doute peut persister.

L'apport de l'échographie de haute résolution est primordial pour confirmer le diagnostic.

**Mots-clés :** grosses jambes, lipœdème, lymphœdème, œdèmes veineux, œdèmes cycliques, échographie de haute résolution.

#### Summary

*The management of large legs isn't very easy.*

*It needs important knowledge of the aetiology of swollen legs.*

*The first step is diagnosis: lipoedema, lymphoedema, cyclal idiopathic oedema, thyroid oedema, drugs induced oedema and venous disease.*

*The therapy is according each diagnosis.*

*Examination of the patient should include a thorough history and clinical investigation.*

*If the clinician is still in doubt, high-resolution echography, will confirm the etiology diagnosis.*

**Keywords :** swollen legs, lipoedema, lymphoedema, venous oedema, cyclical oedema syndrome, high resolution echography.

### Introduction

La présence de grosses jambes [1] ou de chevilles « épaisses » est un tableau clinique quotidien dans un cabinet de phlébologie. La demande de traitement est très importante sachant que, selon une étude de l'Insee, 89 % des femmes souhaiteraient avoir de « belles jambes ».

Outre le préjudice esthétique, les patientes ressentent péniblement une attitude parfois passive des thérapeutes, qui sont souvent avarés de solutions thérapeutiques.

Les grosses jambes peuvent également être responsables de troubles fonctionnels [2], notamment de lourdeurs ou d'une sensation d'empâtement des jambes en fin de journée.

Deux questions se posent à l'angiologue : le diagnostic étiologique et les éventuelles solutions thérapeutiques.

**Les grosses jambes chroniques bilatérales** répondent principalement à cinq situations cliniques : les lymphœdèmes, les œdèmes de cause générale, les œdèmes veineux, les lipœdèmes, le syndrome de l'œdème cyclique.

Les moyens diagnostiques traditionnels qui sont à notre disposition comportent : l'examen clinique, l'échographie-Doppler classique et, exceptionnellement, la lymphoscintigraphie.

Il nous a paru intéressant d'intégrer à cette démarche diagnostique l'échographie de haute résolution, qui, dans des situations de doute, peut nous permettre plus aisément d'identifier la nature de la grosse jambe.

### Les œdèmes veineux

**L'insuffisance veineuse** [3, 4] s'accompagne parfois d'un œdème intermittent, favorisé par la sédentarité, la chaleur et le surpoids. Elle est responsable de plus de la moitié des cas des œdèmes chroniques d'origine veineuse des membres inférieurs. **Mais elle concerne essentiellement la maladie variqueuse très évoluée.** Bien que moins fréquent aujourd'hui du fait d'une meilleure prévention, le syndrome post-thrombotique est consécutif à la dégradation du système valvulaire des veines profondes et des veines perforantes détruites par la thrombose. Il est le plus souvent unilatéral.

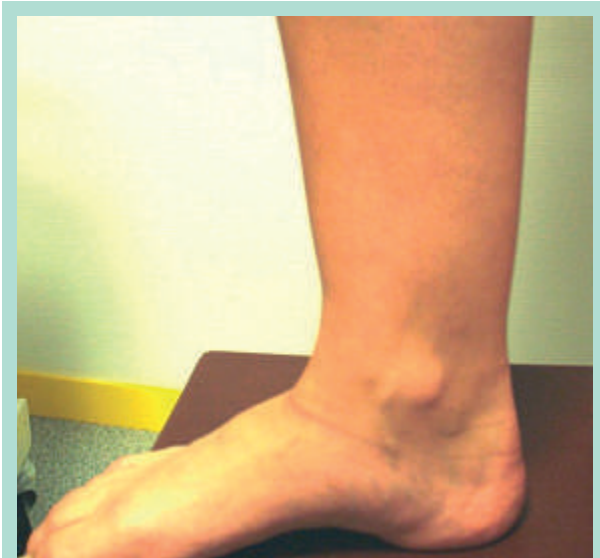

FIGURE 1 : Lipœdème.

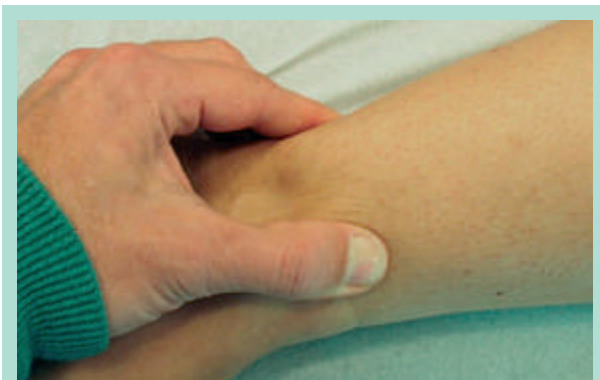

FIGURE 2 : Signe spécifique du lipœdème.  
En cas de difficulté diagnostique, l'échographie de haute résolution apporte de précieux renseignements.

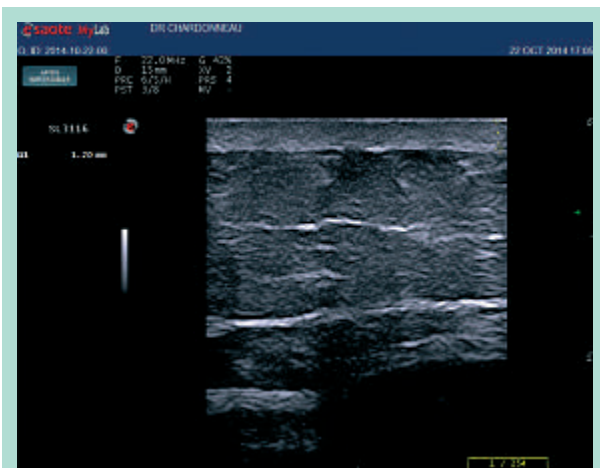


FIGURE 3 : Échographie de haute résolution de la région malléolaire médiale.

**L'insuffisance valvulaire primitive**, beaucoup plus rare, est caractérisée par l'agénésie ou l'hypoplasie congénitale des valvules avec les mêmes conséquences hémodynamiques que le syndrome post-thrombotique.

**Le diagnostic pose peu de problème** : l'anamnèse, la clinique et les explorations fonctionnelles sont suffisamment évocatrices. Le volet thérapeutique se partage entre techniques endoveineuses et chirurgie pour la maladie variqueuse. Le syndrome post-phlébitique est le plus souvent géré par la compresso-thérapie de classe III ; exceptionnellement des actes chirurgicaux sont envisagés.

## Le lipœdème

**Le lipœdème (Figure 1)** est caractérisé par une accumulation anormale de tissu adipeux [5] allant des chevilles aux genoux, se prolongeant parfois au niveau fémoral.

Il concerne quasi-exclusivement les femmes.

Le lipœdème [7] est un caractère sexuel secondaire et concerne environ 10 % des femmes.

La notion héréditaire est manifeste.

Le lipœdème [6] est parfois confondu avec le lymphœdème et avec la lipodystrophie des membres inférieurs.

La lipodystrophie montre en lymphoscintigraphie une lymphostase fonctionnelle, témoin de la proximité du lymphœdème et de la lipodystrophie qui est une sorte d'éléphantiasis adipeux.

Son diagnostic repose sur un faisceau d'arguments :

- atteinte bilatérale et symétrique,
- la palpation retrouve une sensation de légèreté,
- résistance à la diététique et à l'exercice physique,
- les tendons d'Achille et les pieds sont libres de toute infiltration adipeuse.

## Signe spécifique du lipœdème

La pince exercée par le pouce et l'index au niveau sus-malléolaire médial entraîne l'apparition d'un sillon rétro-malléolaire (**Figure 2**) avec aspect en peau d'orange. C'est la seule étiologie qui présente ce signe.

## L'échographie de haute résolution

Nous utilisons une sonde de 22 Mhz. Son aspect normal au niveau de la région malléolaire médiale chez un patient présentant une cheville fine (**Figure 3**) est :

- un derme mesuré à 1 mm, avec une structure homogène ;
- un hypoderme à 6-7 mm d'épaisseur, avec une structure également homogène mais un peu moins échogène que le derme ;
- absence d'images anéchogènes notables.

## Les grosses jambes chroniques bilatérales.



**FIGURE 4 :** Échographie de haute résolution d'un lipœdème.



**FIGURE 5 :** Échographie de haute résolution du syndrome d'œdème cyclique.

Le lipœdème en échographie de haute résolution (**Figure 4**) se caractérise par :

- un derme d'épaisseur et de structure normale ;
- un hypoderme d'épaisseur > 10 mm ;
- des indentations de l'hypoderme superficiel dans le derme ;
- une absence de lacs ou d'images anéchogènes.

Sur le plan thérapeutique [8], le lipœdème peut bénéficier de la lipoaspiration ; mais la prudence doit être de mise sachant que la densité du réseau lymphatique est très importante en distalité des membres.

Les techniques médicales peuvent également revendiquer un rôle : mésothérapie, cavitation, radiofréquence, laser de basse énergie, cool-sculpting, infrarouges A.

### Le syndrome de l'œdème cyclique

C'est un œdème distal des membres inférieurs exclusivement féminin lié à un excès de production d'aldostérone. Il est majoré en période menstruelle.

Il apparaît en fin de journée et régresse en décubitus.

Les mains sont souvent également œdématiées.

Il peut y avoir une prise de poids quotidienne entre le matin et le soir de 2 kg.

En échographie de haute résolution (**Figure 5**) on retient :

- un derme augmenté d'épaisseur ;
- une hypoéchogénéité à la partie supérieure du derme (derme papillaire) ;
- un hypoderme dont l'épaisseur est entre 7 et 10 mm.

Sur le plan thérapeutique, les anti-aldostérones ont bien sûr leur efficacité.

On peut leur associer des protecteurs de la paroi capillaire (phytothérapie) et des phlébotoniques de type FFPM.

La compression pneumatique intermittente peut aussi être indiquée.

### Le lymphœdème

L'importance de son diagnostic est majeure, car les approches thérapeutiques inadaptées peuvent être particulièrement délétères.

Le lymphœdème [9] est le résultat d'une insuffisance, voire une absence de fonctionnement localisé de la circulation lymphatique. La présence de protéines dans le tissu interstitiel non évacuées par le système lymphatique favorise l'accumulation d'œdème.

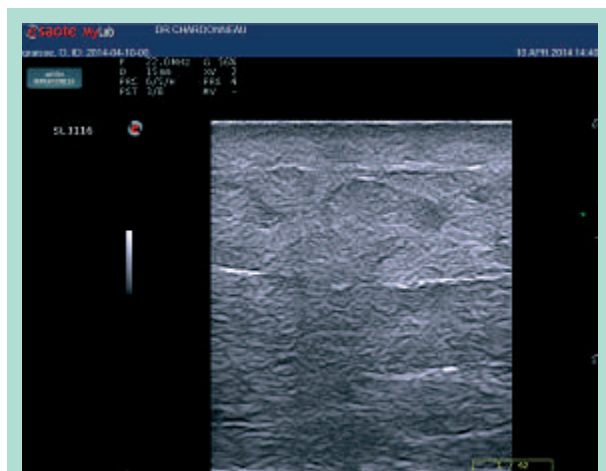
Son diagnostic [10] repose sur un faisceau d'arguments cliniques :

- L'anamnèse.
- L'œdème est généralement asymétrique lorsqu'il est bilatéral.
- À la palpation, les jambes paraissent lourdes.
- Le signe de Stemmer quand il existe confirme le diagnostic.
- L'écho-Doppler veineux est normal.
- Il paraît peu justifié aujourd'hui d'avoir recours à la lymphoscintigraphie.
- En cas de doute diagnostique, l'échographie de haute résolution (**Figure 6**) nous sera très utile. L'imagerie met en évidence :
  - un derme augmenté d'épaisseur avec une échogénéité homogène ;
  - surtout la présence de lacs anéchogènes au niveau hypodermique ;
  - un hypoderme > 10 mm très souvent.

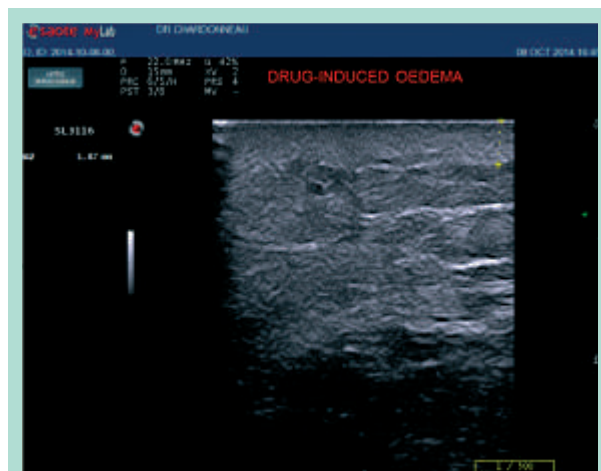Le traitement du lymphœdème [11] est classiquement basé sur le trépied : compression, drainage lymphatique manuel, compression pneumatique intermittente.

Plus récemment, des approches thérapeutiques diverses sont proposées : cavitation, infrarouges.

Les injections de phosphatidyl-choline (interdites en France) donnent des résultats intéressants sur les petites zones.



**FIGURE 6 :** Échographie de haute résolution d'un lymphœdème du membre inférieur.



**FIGURE 7 :** Échographie de haute résolution d'un œdème iatrogène.

Enfin, une équipe suédoise a tenté une lipoaspiration d'un éléphantiasis des membres inférieurs mais malheureusement avec des résultats peu satisfaisants.

## Les œdèmes d'étiologie générale

Ils sont en général bilatéraux et correspondent :

- soit à une défaillance des principales fonctions majeures [4] : cardiaque, rénale et hépatique ;
- soit ils relèvent d'une étiologie endocrinienne : hypercorticisme et surtout dysthyroïdie.

Cette dernière perturbation est fréquente et pose parfois un diagnostic différentiel avec les autres grosses jambes, sachant que la glande thyroïdienne est assez « capricieuse » et même sous traitement il peut persister parfois des fluctuations sur sa capacité à produire.

Enfin, il ne faut pas ignorer une origine iatrogène, certains médicaments étant susceptibles de favoriser un œdème bilatéral des membres inférieurs. Citons : les inhibiteurs calciques et notamment la nifedipine, les corticoïdes (par la rétention hydrosodée induite), les œstrogènes fortement dosés (par augmentation de la perméabilité capillaire).

En échographie de haute résolution (**Figure 7**), on note dans les œdèmes iatrogènes :

- un derme très épaissi ;
- un hypoderme > 7 mm.

## Conclusion

Reconnaître l'étiologie d'une grosse jambe est crucial pour proposer une attitude thérapeutique adaptée.

Elle conditionne la qualité et l'efficacité de l'acte thérapeutique et elle permet d'éviter des erreurs qui ne sont malheureusement pas exceptionnelles.

L'anamnèse, la clinique et l'écho-Doppler peuvent, dans la majorité des cas pour des thérapeutes expérimentés, conduire au diagnostic étiologique.

Parfois le doute persiste, invitant à pratiquer une échographie de haute résolution qui apportera dans la très grande majorité des cas l'assurance du diagnostic, sachant que 3 étiologies peuvent être dans certains cas difficiles à différencier : lymphœdème, lipœdème, syndrome de l'œdème cyclique.

## Références

1. Chardonneau J.M. How to differentiate and to treat the various type of big legs. 2<sup>e</sup> congrès de l'AMEC. Paris 2014.
2. Chardonneau J.M. Étiologie des lourdeurs de jambes. Phlébologie 1999 ; 52 : 37-9.
3. Crébassa V. Œdème veineux et compression médicale. Phlébologie 2014 ; 67 : 34-42.
4. Ramelet A.A., Monti M. Phlébologie. 4<sup>e</sup> Édition Masson.
5. Schmeller W., Meier-Volrath I. Le lipœdème : nouvelles possibilités thérapeutiques. Forum Med. Suisse 2007 ; 7 : 150-15.
6. Chardonneau J.M. Lipœdème : fréquence et méconnaissance. XXXIV<sup>e</sup> réunion de la SEP Beaune, avril 2006.
7. Leibaschoff G. Medical Treatment of Cellulite. Cellulite Pathophysiology and Treatment. Editor Taylor and Francis, 2006.
8. Chardonneau J.M. Attitude pratique devant une lipohypertrophie de la partie distale des membres inférieurs. Phlébologie 2010 ; 63 : 79-80.
9. Partsch H., Rabe E., Stemmer R. Traitement compressif des membres. Éditions Phlébologiques Françaises, janvier 2000.
10. Vignes S. Lymphœdème ou lipœdème. Phlébologie 2008 ; 61 : 304-10.
11. Badger C., Preston N., Seers K., Mortimer P. Physical therapy and controlling lymphoedema of the limbs. Cochrane Database Syst Rev 2004; 3 CD003141.