



## Traitement des varices des membres inférieurs par radiofréquence : indications et limites. À propos d'une complication rare.

### *Radiofrequency treatment of varicose veins: indications and limits. About one complicated case.*

Belghith C.<sup>1</sup>, Abdi A.<sup>1,2</sup>, Ayechi S.<sup>1</sup>, Kilani T.<sup>1</sup>, Sridi A.<sup>1</sup>, Sassi K.<sup>1,2</sup>, Chouchène A.<sup>1,2</sup>

#### Résumé

L'insuffisance veineuse chronique des membres inférieurs est une pathologie fréquente, affectant 30 à 40 % de la population générale.

Le stripping est la méthode chirurgicale la plus radicale et la plus classique, mais depuis une dizaine d'années sont apparues les techniques endovasculaires qui détruisent la veine en certains points sans la retirer, tels que la radiofréquence, le laser et les produits sclérosants.

Nous rapportons le cas d'une patiente âgée de 58 ans suivie depuis 1995 pour varices des membres inférieurs. Elle a eu un stripping de la veine saphène interne droite en octobre 2009.

L'évolution a été marquée par la récurrence de sa symptomatologie à droite en rapport avec une incontinence ostiale et tronculaire de la saphène externe droite. Elle a eu une ablation de la saphène externe par radiofréquence.

Les suites ont été marquées par l'apparition en post-opératoire d'une impotence totale des releveurs du pied droit nécessitant son hospitalisation dans notre service à deux reprises. L'examen neurologique a montré une atteinte du sciatique poplité externe.

La radiofréquence se présente comme une technique alternative à la chirurgie conventionnelle des varices. Toutefois les données cliniques sur l'efficacité et la sécurité de cette technique restent à discuter.

**Mots-clés :** varices, radiofréquence, complications.

#### Summary

Varicose veins are a major problem worldwide.

The treatment options for varicose veins have increased over the last few years. Radiofrequency is an effective modality in the treatment of varicose vein.

The objective of our article is to review the safety and the effectiveness of radiofrequency in the treatment of varicose veins.

We report a case report of a female patient of 58 years followed since 1995 for varicose veins of the lower limbs. She had an ablation of the great saphenous vein by radiofrequency.

In postoperative, the patient had a palsy of peroneal nerve.

**Keywords:** varicose, radiofrequency, complication.

Cyrine Belghith, 9bis, rue de Bizerte, El Mechtel II, Bloc B, 1006, Tunis, Tunisia. Tél. : +21698376950 ; Fax : +216 71569662  
E-mail : [sarrouna28@yahoo.fr](mailto:sarrouna28@yahoo.fr)

1. Service de chirurgie générale hôpital de Force de sécurité intérieure, La Marsa.
2. Faculté de médecine, Université de Tunis El Manar, Tunis, Tunisie.

## Introduction

L'insuffisance veineuse est une maladie chronique et évolutive qui peut altérer considérablement la qualité de vie nécessitant un traitement médical et des règles d'hygiène de vie [1].

En cas d'échec, un traitement chirurgical est nécessaire, notamment lorsque l'impotence fonctionnelle est invalidante ou lorsqu'apparaît un ulcère de jambe.

La chirurgie de l'insuffisance veineuse superficielle a considérablement évolué au cours de ces dernières années.

De nombreuses alternatives au stripping sont décrites dans la littérature dans le but de préserver le capital veineux. La radio-fréquence, ou Fast-Closure®, est une technique qui se diffuse depuis une quinzaine d'années [2, 3].

Nous rapportons le cas d'une patiente suivie depuis dix ans pour varices des membres inférieurs.

Elle a eu une ablation de la saphène externe par radiofréquence. En postopératoire, la patiente a eu une atteinte du sciatique poplitée-externe et un syndrome quadripyéramidal réflexe.

## Objectif

Nous proposons à travers ce cas clinique d'étudier les indications, les limites et les complications de la radiofréquence dans le traitement des varices.

## Observation

Il s'agit d'une patiente âgée de 58 ans sans antécédents pathologiques notables, suivie depuis 1995 pour varices des membres inférieurs.

Elle a eu un stripping de la veine saphène interne gauche en 1997, un stripping de la veine saphène interne droite en octobre 2009 et une CHIVA sur le membre inférieur gauche.

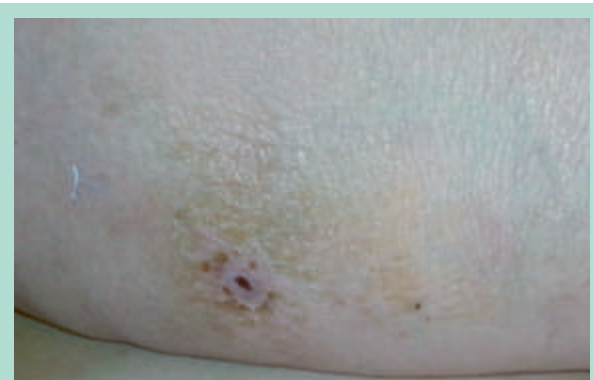
L'évolution a été marquée par la récurrence symptomatique à droite après 5 ans (lourdeur, paresthésie et paquet variqueux).

L'échographie Doppler a confirmé une incontinence ostiale et tronculaire de la veine saphène externe.

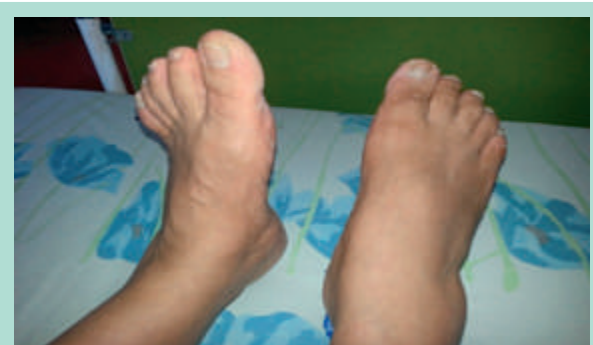Elle a eu un traitement de la saphène externe par radiofréquence dans un cabinet en ville.

Une ponction percutanée échoguidée de la veine a été réalisée à 14 cm de la crosse, soit au niveau du mollet (**Figure 1**).

Une sonde de radiofréquence a été montée sous écho contrôle jusqu'à 2 cm au-dessous de l'abouchement de la crosse de la veine poplitée.



**FIGURE 1 :** Point de ponction de la radiofréquence.



**FIGURE 2 :** Atteinte du SPE droit.

Avant l'application de la radiofréquence, on injecte du liquide anesthésiant (lidocaïne et sérum physiologique) sur tout le trajet sous-cutané pour augmenter l'épaisseur entre la veine et la peau et ainsi éviter les brûlures cutanées.

Deux tirs discontinus ont été réalisés. Le premier tir a été réalisé deux fois sur le même segment. Un retrait de la sonde de 7 cm a été réalisé, deux fois. La procédure se termine par le retrait complet de la sonde et de l'introducteur.

Patiente mise sortante sous bas de contention et héparine de bas poids moléculaire (HBPM).

La patiente a présenté en postopératoire immédiat des névralgies très intenses insomniantes.

Les suites ont été marquées par l'apparition d'une impotence totale des releveurs du pied droit avec steppage nécessitant son hospitalisation dans notre service à deux reprises.

La **Figure 2** montre la perte de la flexion dorsale du pied droit comparativement avec le pied gauche.

L'examen neurologique a montré une atteinte du nerf sciatique poplitée externe (SPE) droit caractérisée par une marche avec steppage à droite, un déficit moteur à 1/5 des releveurs du pied droit et une hypoesthésie au niveau du territoire du SPE droit (**Figure 3**).

Traitement des varices des membres inférieurs par radiofréquence : indications et limites. À propos d'une complication rare.

	RACINES	MOUVEMENT	MUSCLES	NERFS	CAUTION G	CAUTION D	
HANCHE	C2 - C4 X1	Flexion Extension	Sterno-cleido mast. trapeze	Plexus cerv. N. spinal			
	D6 - L1	Flexion	Droit antérieur	N inter cost.			
	D1 - S3	Extension	Masse sacro lomb.	Inter cost			
	D6 - L1	Rotation	Gd et P'tit oblique				
	C3 - C5	Diaphragme		Phrénique			
	D1 - D11	Intercostaux					
	D6 - D11	Transverse					
	D12 - L2	Carré des lombes		Pl. lombaire			
	L1.2.3.4 L3 - L4	Flexion	Psoas Droit antérieur	Pl. lombaire Crural			
	L5 - S1.2	Extension	Grand fessier	Plexus sacré Fessier inf.			
	L4.5 - S1	Abduction	Moyen fessier	Fessier sup.			
	L2.3.4-S1	Adduction	Droit ant.	Crural Obturateur			
	L4.5 - S1	Rotation ext.	Carré crural Pyramidal jumeaux	Obturateur Plexus sacré			
	L4.5 - S1	Rotation Int.	Petit fessier	Fessier sup.			
GENOU	L2 - L3 L5 - S1	Flexion/ABD Rotation EXT.	Couturier TFL	Crural Fessier sup			
	L4.5 - S1 S2 - S3	Flexion	Isch. Jambier Biceps ½ membraneux ½ tendineux	Crural Sciatique			
	L2.3.4	Extension	Quadriceps	Crural			
	L4.5 - S1.2	Flexion plantaire	Triceps jumeaux Soléaire	Sciat. Pl. Int Tibial post.			
	L4 - L5	Flex. Dors.	Jambier Antérieur	SPE Tibiale Ant.			
	L5 - S1	Varus en Flex. Plantaire	Jambier postérieur	SPI Tibiale post.			
	CHEVILLE	L4.5 - S1	Varus en plexus. Plant.	Peron. Latérale			SPE Tib. Post
		L5 - S1	F. Orteils	Lg fléchisseur commun			SPI
		L5 - S1.2	F. gros orteil	Lg fléchisseur propre			SPI
		L4.5 - S1	E. orteils	Extenseur commun des orteils			SPE
L4.5 - S1		E. gros orteils	Extenseur propre G orteil	SPE			

FIGURE 3 : Testing musculaire.

Une atteinte du nerf sciatique poplité interne (SPI) droit a été objectivée avec dysesthésies, allodynie (douleur déclenchée par un stimulus qui est normalement indolore) et réflexe achilléen aboli à droite.

On a objectivé aussi un syndrome quadri-pyramidal réflexe avec réflexes ostéo-tendineux vifs diffusés au membre supérieur, des réflexes rotuliens plus vifs à gauche qu'à droite, un signe de Hoffmann à gauche, et des réflexes cutanéoplantaires indifférents.

La patiente a été mise sous Stilnox et Gabentin avec une légère amélioration. Des séances de rééducation ont été réalisées.

Un électromyogramme a été pratiqué deux mois après la radiofréquence ; il a montré une atteinte sévère, motrice et sensitive du nerf péronier (SPI) et tibial droit (SPE).

Le diagnostic topographique montre un niveau lésionnel siégeant au niveau du nerf grand sciatique droit.

Nous avons pratiqué également une IRM rachidienne pour mieux explorer le syndrome quadripyramidal qui a montré des remaniements inflammatoires dans le cadre d'une atteinte dégénérative et érosive de L5-S1, articulaire postérieure droite.

**Discussion**

L'insuffisance veineuse des membres inférieurs constitue un problème de santé publique majeur en raison de sa prévalence et de ses coûts socio-économiques élevés.

En l'absence d'une prise en charge adéquate, elle peut mener à l'insuffisance veineuse chronique invalidante et ses complications telles que la dermite ocre et l'ulcère variqueux [4].

La prise en charge thérapeutique a considérablement évolué ces dernières années.

En effet, des techniques endoveineuses mini-invasives thermiques (laser endoveineux, radiofréquence) ou chimiques (sclérothérapie) sont venues s'ajouter à la chirurgie classique [3, 5].

L'occlusion de la grande veine saphène par radiofréquence dans le traitement des varices est une technique apparue depuis une quinzaine d'années.

Plusieurs équipes ont adopté cette méthode avec des résultats comparables à la chirurgie conventionnelle [6].

La radiofréquence est utilisée couramment en cabinet de ville sous anesthésie locale mais cependant moins que le laser endoveineux. Elle a de bons résultats avec des taux de récurrence à 5 ans à 10 % [7, 8].

Plusieurs équipes ont comparé la radiofréquence avec la chirurgie conventionnelle dans la prise en charge des varices des membres inférieurs [1, 9, 10, 11].

En termes de qualité de vie, la radiofréquence présente des résultats similaires avec la chirurgie conventionnelle. La radiofréquence est une technique élégante, simple, peu traumatisante et son caractère purement ambulatoire permet d'éviter une hospitalisation.

La radiofréquence ne s'applique pas à toutes les varices. Elle n'est généralement indiquée que pour des saphènes assez rectilignes, dont le diamètre est relativement régulier, inférieur à 9 ou 10 mm.

Les varices concernées doivent être suffisamment à distance du plan cutané (> 5 mm) pour éviter les risques de brûlures.

Par ailleurs, l'application à la veine saphène externe n'est pas contre-indiquée formellement dans la littérature bien qu'elle suit intimement le trajet du sciatique poplité externe [12].

Pour notre patiente, l'occlusion de la veine saphène externe a provoqué une lésion du nerf sciatique poplité externe qui contracte des rapports étroit avec la crosse de la veine au niveau du creux poplité.

La diffusion des ondes à haute énergie doit être prise en compte avant toute indication, afin d'éviter la brûlure d'éléments nobles comme le sciatique poplité externe survenue dans notre observation. Pour notre patiente, la brûlure est remontée plus haut que le niveau d'application, jusqu'au tronc sciatique.

## Conclusion

La radiofréquence, ou Fast-Closure®, se présente comme une technique alternative à la chirurgie conventionnelle des varices.

C'est une excellente indication chez les sujets obèses, handicapés ou fragiles ou toutes les personnes très actives, car ce type d'intervention nécessite très peu d'arrêt de travail.

Toutefois les données cliniques sur l'efficacité et la sécurité de cette technique restent à discuter, et notamment pour la veine saphène externe.

## Références

1. Park H.S., Kwon Y., Eom B.W., Lee T. Prospective nonrandomized comparison of quality of life and recurrence between high ligation and stripping and radiofrequency ablation for varicose veins. *J. Korean Surg. Soc.* 2013 ; 84(1) : 48-56.
2. Endovascular radiofrequency ablation for varicose veins: an evidence-based analysis. *Ont. Health Technol. Assess. Ser.* 2011 ; 11(1) : 1-93.
3. Winterborn R.J., Corbett C.R.R. Treatment of Varicose Veins: The Present and the Future – A Questionnaire Survey. *Ann. R. Coll. Surg. Engl.* 2008 ; 90(7) : 561-4.
4. Codreanu A., Tribout B., Depairon M., Glauser F., Mazzolai L. Prévention de la maladie veineuse chronique : quels conseils donner à nos patients ? *Rev. Med. Suisse* 2012 ; 8 : 306-10.
5. Martino Neumann H.A., van Gemert M.J.C. Ins and outs of endovenous laser ablation: afterthoughts. *Lasers Med. Sci.* 2014 ; 29(2) : 513-8.
6. Tellings S.S., Ceulen R.P., Sommer A. Surgery and endovenous techniques for the treatment of small saphenous varicose veins: a review of the literature. *Phlebology* 2011 ; 26(5) : 179-84.
7. Xenos E., Bietz G., Minion D., Abedi N., Sorial E., Karagiorgos N., Endean E. Endoluminal thermal ablation *versus* stripping of the saphenous vein: Meta-analysis of recurrence of reflux. *Int. J. Angiol.* 2009 ; 18(2) : 75-8.
8. Dwerryhouse S., Davies B., Harradine K., Earnshaw J.J. Stripping the long saphenous vein reduces the rate of reoperation for recurrent varicose veins: Five year results of a randomized trial. *J. Vasc. Surg.* 1999 ; 29 : 589-92.
9. Rautio T., Ohinmaa A., Perala J., Ohtonen P., Heikkinen T., Wiik H., et al. Endovenous obliteration *versus* conventional stripping operation in the treatment of primary varicose veins: a randomized controlled trial with comparison of the costs. *J. Vasc. Surg.* 2002 ; 35 : 958-65.
10. Lurie F., Creton D., Eklof B., Kabnick L.S., Kistner R.L., Pichot O., et al. Prospective randomized study of endovenous radiofrequency obliteration (closure procedure) *versus* ligation and stripping in a selected patient population. *J. Vasc. Surg.* 2003 ; 38 : 207-14.
11. Nesbitt C., Eiffel R.K., Coyne P., Badri H., Bhattacharya V., Stansby G. Endovenous ablation (radiofrequency and laser) and foam sclerotherapy *versus* conventional surgery for great saphenous vein varices. *Cochrane Database Syst Rev* 2011 ; 10 : CD005624.
12. Uhl J.F. Les nouvelles stratégies thérapeutiques pour la chirurgie des varices des membres inférieurs. *E-Mémoires de l'Académie nationale de chirurgie* 2009 ; 8(1) : 12-22.