



## Différents aspects échographiques de la GVS après traitement endoveineux thermique.

### *Different sonographic aspects after endovenous thermal treatment of the GSV.*

Chauzat B., Gillet J.-L.

#### Résumé

Les traitements endoveineux thermiques par laser endoveineux (LEV) ou radiofréquence (RF) révolutionnent la prise en charge thérapeutique des troncs saphéniens depuis quelques années.

Ils sont désormais de pratique courante.

Le suivi du résultat de ces traitements thermiques est clinique mais surtout échographique.

**Objectif :** L'objectif de cette étude est de présenter et de classer les différentes images d'occlusion veineuse recueillies lors des échographies de contrôle pendant les six premières semaines après la procédure endoveineuse thermique (par LEV ou RF) du traitement de la grande veine saphène (GVS).

**Méthode :** Nous avons inclus de façon consécutive tous les patients venus pour le premier contrôle échographique post-procédure endoluminale thermique (LEV ou RF) du traitement de la GVS, réalisé entre 2 et 6 semaines après le traitement.

L'analyse échographique a été réalisée sur 2 zones anatomiques : au tiers supérieur (zone 1) et au tiers inférieur (zone 2) de cuisse.

Nous avons défini 9 types échographiques regroupés en cocardes, en images homogènes et en lésions pariétales.

**Résultats :** Le recueil d'images échographiques a été réalisé sur 26 membres inférieurs (19 patients), du 15 septembre au 15 novembre 2013.

Les résultats échographiques sont détaillés dans le texte.

L'aspect le fréquemment observé était une image homogène hypo-échogène.

Dans la majorité des patients, les images observées étaient différentes en zones 1 et 2.



#### Summary

*The endovenous thermal treatment by endovenous laser (EVL) and radio frequency (RF) have revolutionized the therapeutic treatment of saphenous trunks in recent years.*

*They are introduced now in the common practice.*

*Monitoring the results of these heat treatments is clinical but especially ultrasound.*

**Objective:** *The objective of this study is to present and classify the different vein occlusion images collected during monitoring ultrasound during the first six weeks after endovenous thermal procedure (LEV or RF) treatment of the great saphenous vein (GSV).*

**Method:** *We included consecutively all patients came for the first post-process thermal endoluminal ultrasound guidance (LEV or RF) treatment of the GSV conducted between 2 and 6 weeks after treatment.*

*Ultrasound analysis was performed on two anatomical regions: the upper third (zone 1) and bottom third (zone 2) thigh.*

*We identified 9 different sonographic grouped into roundels in homogeneous images and parietal lesions.*

**Results:** *The collection of ultrasound images was performed on 26 lower limbs (19 patients), from 15 September to 15 November 2013.*

*Ultrasound results are detailed in the text. The frequently observed appearance was consistent image hypoechoic.*

*In the majority of patients, the observed images were different in zones 1 and 2.*



Bertrand Chauzat, Polyclinique de consultations, 18, avenue Calmette, 24100 Bergerac.

Site: <http://www.laser-endoveineux-varices.com>

E-mail : [chauzat.b@gmail.com](mailto:chauzat.b@gmail.com)

Jean-Luc Gillet, 51 bis, avenue Pr Tixier, 38300 Bourgoin-Jallieu, France.

E-mail : [gilletjeanluc@aol.com](mailto:gilletjeanluc@aol.com)

❖ **Conclusion :** L'occlusion de la GVS après traitement endoveineux thermique peut prendre des aspects divers en mode B échographique lors du contrôle précoce (2 à 6 semaines).

Il est donc important que les praticiens débutants connaissent ces différentes images.

Il nous semble que ces différents aspects échographiques évoluent tous progressivement en quelques mois vers la fibrose ou la disparition de la veine, mais cette évolution devra être confirmée par une étude à plus long terme.

**Mots-clés :** images échographiques, traitements endoveineux thermiques, classification.

**Conclusion:** The occlusion of the GSV after endovenous thermal treatment can take various aspects in ultrasound B-mode control during the early (2-6 weeks).

It is therefore important that beginners practitioners know these images.

It seems to us that these different echocardiographic all evolve gradually in a few months to fibrosis or disappearance of the vein, but this trend should be confirmed by a longer-term study.

**Keywords:** images ultrasound, endovenous thermal treatment, classification.

## Introduction

Depuis une dizaine d'années, les traitements endoveineux thermiques, par laser endoveineux (LEV) et radiofréquence (RF), deviennent la référence des traitements des axes saphéniens incontinents et notamment de la grande veine saphène (GVS) [1, 2].

Il existe une autre technique thermique, la vapeur d'eau, mais que nous ne pratiquons pas.

Le développement de ces techniques depuis plusieurs années, leur reconnaissance dans de nombreux pays et plus récemment par les autorités de tutelles en France conduisent à un usage de plus en plus fréquent de ces thérapeutiques [3].

De nombreux angiologues se forment chaque année à la pratique de ces traitements.

Une fois la technique acquise, le praticien doit exploiter la grande diversité des images échographiques consécutive à ces traitements.

## Objectif

L'objectif de cette étude est de présenter et de classer les différentes images d'occlusion veineuse recueillies lors des échographies de contrôle pendant les six premières semaines après la procédure endoveineuse thermique (par LEV et RF) du traitement de la GVS.

## Méthode

Nous avons inclus de façon consécutive tous les patients venus pour le premier contrôle échographique post-procédure endoluminale thermique du traitement de la GVS.

Le contrôle échographique était réalisé entre 2 et 6 semaines après le traitement.

Nous présentons tout d'abord le principe des traitements endoveineux thermiques de la GVS tel que nous le pratiquons.

## Avant la procédure

Un bilan écho-Doppler veineux profond et superficiel comportant une cartographie est réalisé afin de poser l'indication du traitement endoveineux [4, 5].

Le patient est informé des différentes techniques de traitement des varices.

Cette information est délivrée sous forme écrite et orale.

Lorsque le patient choisit le traitement endoluminal, un délai de réflexion de 15 jours est obligatoire [6].

## Le matériel pour la procédure

### L'échographe

Il s'agit d'un Esaote MyLabfive (mise en service en septembre 2009) avec une sonde linéaire 8-12 Mhz.

### Les générateurs thermiques :

Nous travaillons avec deux générateurs :

- un générateur laser : Biolitec® 1470 nm ;
- un générateur de radiofréquence : Closurefast® avec élément chauffant de 7 cm.

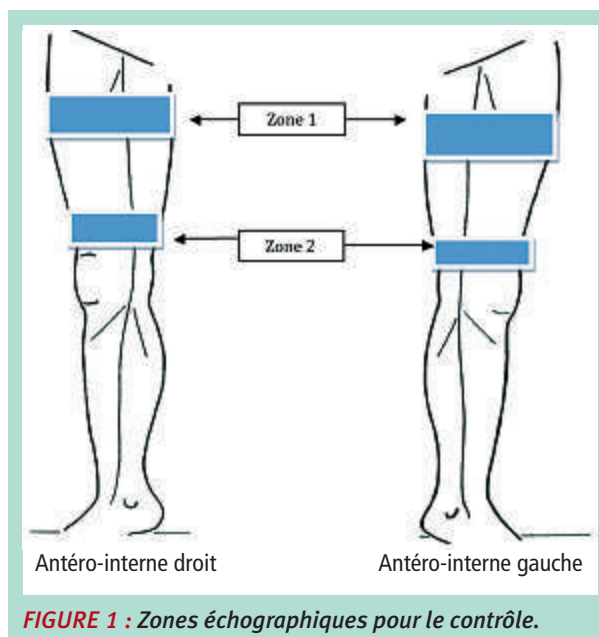
### Le matériel opératoire et de tumescence. Il est commun aux deux techniques :

- 1 casaque ;
- 1 calot ;
- 1 masque ;
- 1 paire de gants stériles ;
- 1 paire de gants non stériles ;
- 1 flacon de biseptine ;
- 1 tubulure pour tumescence ;
- 1 pompe à tumescence ;
- champs stériles ;
- 1 protège-sonde ;
- stéristrip / sparadrap (1 paquet) ;
- 1 poche ringer lactate 500 ml ;
- 1 flacon de xylocaïne à 1 % non adrénaliné ;
- 1 kit d'introduction 7 Fr avec guide et aiguille de ponction ;
- petit matériel (aiguille de ponction, aiguille pour tumescence, seringues, compresses stériles, gel stérile...).

**La procédure est réalisée au cabinet, sous anesthésie tumescente, dans une pièce dédiée.**

- L'opérateur est assistée par une infirmière DE. Le patient est installé en décubitus dorsal. La veine est repérée par échographie.
- Badigeonnage intégral du membre inférieur à la biseptine et installation des champs stériles.
- Anesthésie locale à la xylocaïne à 1 % non adrénalinée au futur point de ponction.
- Introduction d'un cathéter 18 G, 4,5 cm par ponction directe à la jarretière sous échographie.
- Montée du guide métal téfloné. Vérification par échographie de la bonne position de l'extrémité du guide.
- Purge du cathéter d'angiographie 7 F.
- Retrait du cathéter de ponction.
- Introduction et montée du cathéter d'angiographie 7 F sur le guide après élargissement de la voie d'abord au bistouri (lame n° 11).
- Vérification de la bonne position du cathéter par échographie.
- Retrait du guide, montée de la fibre optique Laser de 600 µ.
- Vérification échographique de la bonne position de la fibre à 1,5 cm de la jonction saphéno-fémorale, sous la dernière collatérale.
- Anesthésie locale par tumescence tout le long de la grande veine saphène sous assistance échographique.
- Nouveau contrôle échographie de la position de la fibre et de son extrémité.
- Port des lunettes pour toute personne présente en cas de traitement par laser.
- Tir laser ou par radiofréquence avec retrait progressif de la fibre.
- Vérification échographique du résultat de la procédure et de l'intégrité du réseau veineux profond.
- Pose d'une chaussette de contention par l'opérateur, classe 2, sur table, avant le lever ; port diurne conseillé pendant une semaine.
- Réalisation d'une injection d'Arixtra® 2,5 ml en début de procédure.
- Prescription d'une injection d'Arixtra® 2,5 ml pour les jours suivants en fonction des facteurs de risque thrombogènes.

Le patient quitte le cabinet médical, avec notre numéro de téléphone portable et un rendez-vous de contrôle (maximum 6 semaines après la procédure).



**FIGURE 1 : Zones échographiques pour le contrôle.**

### **Contrôles échographiques**

Nous avons utilisés 3 types d'échographes pour le contrôle. Pour chaque échographe nous avons choisi la sonde la plus superficielle :

- Toshiba Applio, avec une sonde linéaire 8-12 Mhz ;
- EsaoteMyLab, avec une sonde linéaire 8-12 Mhz ;
- Minray DC8, avec une sonde linéaire 8-12 Mhz.

### **Analyse échographique**

Nous avons choisi deux zones anatomiques.

- zone 1 : se situe au tiers supérieur de cuisse ;
- zone 2 : se situe au tiers inférieur de cuisse (**Figure 1**).

Les images ont été prises en coupe transversale, debout, après s'être assuré avec le Doppler couleur de l'occlusion de la GVS.

Un seul cliché a été réalisé par zone et par patient (soit deux photos par patient) a été retenu.

### **Images échographiques**

Les images échographiques ont été classées en trois groupes principaux :

- les cocardes,
- les images homogènes,
- les lésions pariétales.

#### **■ Les cocardes**

Les images en cocardes ont été classées en 4 sous-groupes :

- les cocardes à centre hypo-échogène (**Figure 2**) ;
- les cocardes à centre hyper-échogène (**Figure 3**) ;
- les cocardes non centrées hypo-échogènes (**Figure 4**) ;
- les cocardes centrées hyper-échogènes (**Figure 5**).

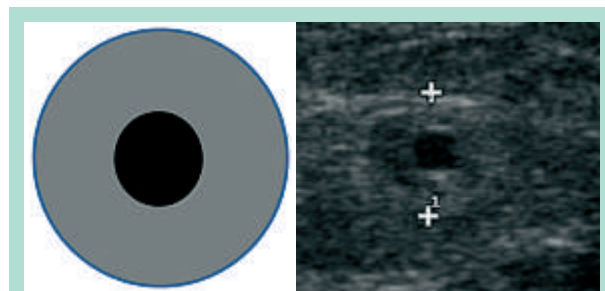
## Différents aspects échographiques de la GVS après traitement endoveineux thermique.

### ■ Les images homogènes

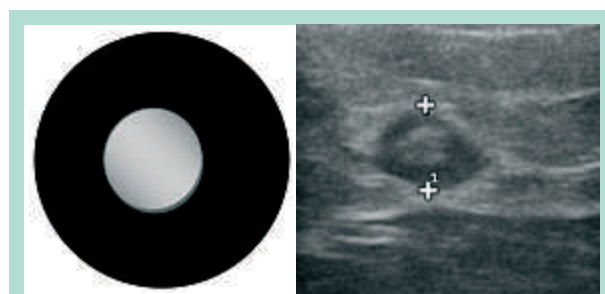
- les images hypo-échogènes (**Figure 6**) ;
- les images hyper-échogènes (**Figure 7**) ;
- les images hétérogènes (**Figure 8**).

### ■ Les lésions pariétales

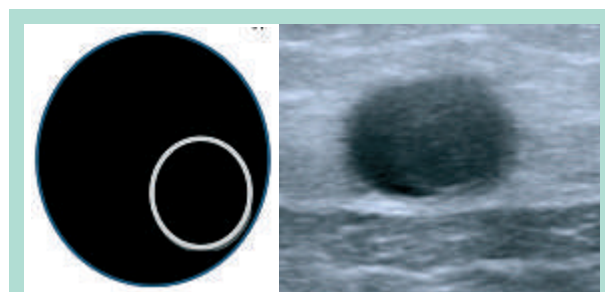
- lésions pariétales en flammèches (**Figure 9**) ;
- lésions pariétales en queue de têtard (**Figure 10**).



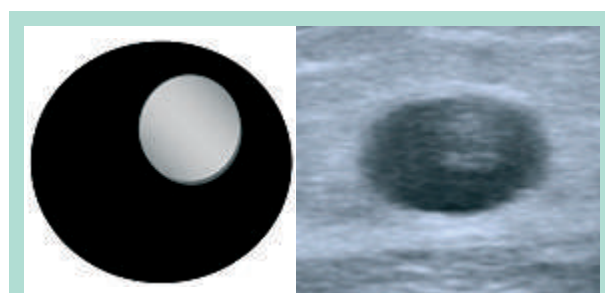
**FIGURE 2 :** Les cocardes à centre hypo-échogène.



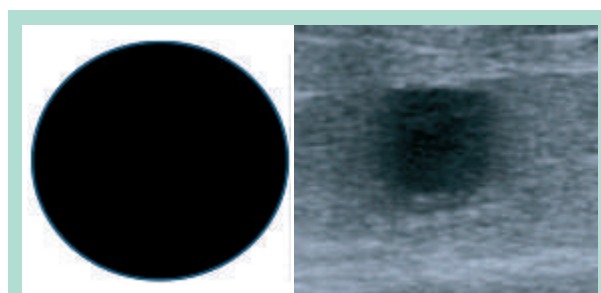
**FIGURE 3 :** Les cocardes à centre hyper-échogène.



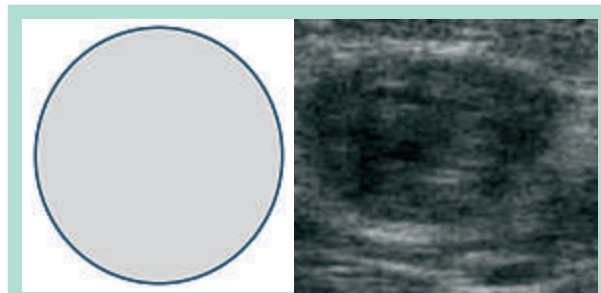
**FIGURE 4 :** Les cocardes non centrées hypo-échogènes.



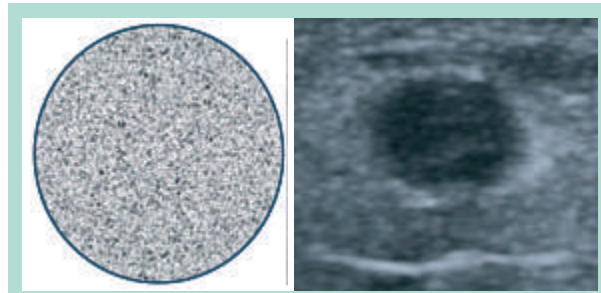
**FIGURE 5 :** Les cocardes centrées hyper-échogènes.



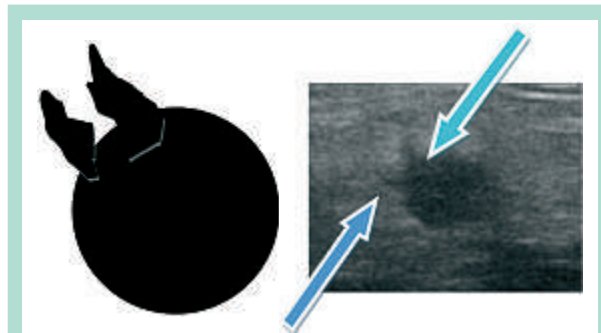
**FIGURE 6 :** Les images hypo-échogènes.




**FIGURE 7 :** Les images hyper-échogènes.



**FIGURE 8 :** Les images hétérogènes.



**FIGURE 9 :** Les lésions pariétales en flammèches.



**FIGURE 10 :** Les lésions pariétales en queue de têtard.

Les cocardes	Les images homogènes	Les lésions pariétales
A centre hypo-échogène	Hypo-échogène	En flammèches
A centre hyper-échogène	Hyper-échogène	En queue de têtard
Non centrée hypo-échogène	Hétérogène	
Non centrée hyper-échogène		

**TABLEAU 1 : Tableau récapitulatif des aspects observés.**

## Résultats

Le recueil des données a été effectué du 15 septembre au 30 novembre 2013.

Le recueil d'images a été réalisé sur 19 patients et 26 membres inférieurs.

Il y avait 13 femmes et 6 hommes, âgés de 42 à 72 ans.

10 patients ont été traités par LEV et 9 patients ont été traités par RF.

7 patients (5 femmes et 2 hommes) ont eu deux membres traités, à chaque fois au cours de la même séance.

Nous avons reporté les résultats échographiques dans le **Tableau 2**.

## Discussion

Dns notre série, nous nous sommes concentrés sur les différentes images échographiques sans tenir compte de la technique utilisée (laser endoveineux ou radiofréquence) [7].

Les images sont souvent superposables d'une technique à l'autre, même si **F. Glauser** et **P. Kern** [8] décrivent une spécificité des images échographiques après traitement par laser endoveineux avec une longueur d'onde de 1470 nm et une fibre radiale.

Pour eux, il existe un flou périvasculaire important et surtout une cinétique dans l'évolution des images.

Au cours des premiers jours après la procédure, la paroi est d'abord iso-échogène, puis devient hyper-échogène.

Le chromophore de la longueur d'onde 1470 nm est l'eau.

Il y a donc une destruction directe de la paroi par l'échauffement de l'eau qu'elle contient, ce qui peut expliquer l'aspect en cocarde centrée ou non avec un pourtour hyper-échogène et un centre hypo-échogène correspondant soit à une lumière résiduelle pas encore thrombosée (temps précoce) ou à une lumière récemment thrombosée (aspect de thrombus frais).

**J.L. Gérard** [9] décrit une image en cocarde avec 3 zones circulaires distinctes, sans donner le délai entre la date de la procédure endoveineuse et le contrôle échographique.

Type d'image	Zone 1	Zone 2
Cocarde à centre hypo-échogène	1	2
Cocarde à centre hyper-échogène	3	2
Cocarde non centrée hypo-échogène	2	0
Cocarde non centrée hyper-échogène	5	1
Image homogène hypo-échogène	8	6
Image homogène hyper-échogène	0	2
Image hétérogène	7	4
Lésions pariétales en flammèches	0	5
Lésions pariétales en queue de têtard	0	4

**TABLEAU 2 : Résultats échographiques.**

Une zone discoïde centrale hypo-échogène correspondrait à la lumière vasculaire récemment thrombosée, une image circulaire hyper-échogène plus fine à l'intima, et une image hypo-échogène en halo à la média et à l'adventice.

Cette image serait présente lorsque l'énergie délivrée par la sonde laser est suffisante pour aboutir à une occlusion définitive de la veine.

Il introduit également la notion qu'une image hétérogène serait en faveur d'une insuffisance d'énergie délivrée au cours du tir laser, d'une destruction pariétale partielle et donc d'une possible recanalisation ultérieure.

L'action destructrice thermique du traitement par RF est également directe par contact avec la paroi veineuse.

On observe également une évolution des images échographiques de la veine traitée par cette technique en fonction du temps.

Dès les premières procédures effectuées en France par radiofréquence, **O. Pichot et al.** [10] décrivent également une image en cocarde à centre hypo-échogène.

Il décrit aussi une cinétique dans l'apparition des images échographiques.

Un contrôle échographique à la première semaine retrouve surtout des images hypo-échogènes qui s'organisent progressivement en images hyper-échogènes au troisième mois.

## Différents aspects échographiques de la GVS après traitement endoveineux thermique.

L'évolution, quel que soit le type de traitement, se fait progressivement vers une image hyper-échogène homogène associée à une rétraction pariétale pour aboutir à un cordon fibreux ou une disparition totale d'image échographique de la veine traitée après plusieurs semaines, voire plusieurs mois d'évolution.

Dans notre série qui s'intéresse au temps précoce (2 à 6 semaines) après un traitement endoveineux, on retrouve le plus fréquemment en zone 1 et zone 2 l'image homogène hypo-échogène.

Cette image s'explique par la présence d'un thrombus frais occlusif sans image échographique organisée de destruction pariétale.

Cette image de destruction pariétale n'apparaît pas de façon systématique sur tout le segment veineux traité.

Elle peut parfois apparaître progressivement au cours des premières semaines après le traitement thermique.

La cocarde décrite par **J.L. Gérard** [9] peut apparaître rapidement après la procédure mais aussi progressivement et pas forcément d'emblée sur tout le segment veineux traité.

On retrouve l'idée de cinétique, d'apparition progressive des images en cocarde décrite par **F. Glauser** et **P. Kern** [8].

Cette évolution passe par l'apparition d'une cocarde à centre hypo-échogène.

Mais on peut également retrouver d'emblée des images hétérogènes qui évoluent vers la fibrose sans passage vers une image de cocarde.

Ces variations d'images échographiques ont un point commun à ce stade précoce : l'occlusion veineuse.

Si l'on s'intéresse maintenant aux images en fonction de la zone anatomique : zone 1 en regard du tiers supérieur de cuisse et zone 2 en regard du tiers inférieur de cuisse, on remarque que l'on obtient, presque systématiquement, des images différentes sur la zone 1 et 2 sur une même veine traitée.

Il n'y a donc pas une seule image pour tout le segment.

Il existe des variations nettes.

La zone la plus proximale (zone 1) ne présente pas d'image de lésions pariétales avec rupture de continuité.

En regard du tiers supérieur de cuisse, le diamètre de la grande veine saphène est souvent le plus important.

L'énergie délivrée est en général la même sur tout le segment traité, même s'il arrive parfois que certains opérateurs doublent la quantité d'énergie sur les premiers centimètres de veine traitée.

En zone 2, les diamètres sont souvent plus réduits, en dehors d'ectasie veineuse.

Par contre, l'énergie délivrée est toujours identique, même si la tumescence homogénéise les diamètres.

Il semble que la rupture de la continuité pariétale soit plus présente dans cette zone de plus faible diamètre initial et de moins grande profondeur par rapport à la peau.

Parmi ces images de rupture de continuité pariétale, celle en queue de têtard semble la moins fréquente.

## Conclusion

L'occlusion de la grande veine saphène après traitement endoveineux thermique peut donc prendre des aspects divers en mode B échographique lors du contrôle précoce (2 à 6 semaines) [8].

Les praticiens débutant une activité endoveineuse doivent donc s'attendre à voir **des images très variables d'occlusion** [9] **sur un même segment veineux traité.**

Il existe même une évolution des images au cours des premières semaines.

Dans notre série, l'image la plus fréquente est une image hypo-échogène souvent souple qui impose le Doppler couleur avant de conclure à un échec ou de réaliser une échoscclérose.

Bien que, dans ce travail préliminaire, les patients n'aient pas été suivis à moyen et long termes, il nous semble que ces différents aspects échographiques évoluent progressivement, dans le meilleur des cas en quelques mois, vers la fibrose ou la disparition de la veine.

Ce travail pourra être complété par un suivi sur plusieurs mois des patients afin d'étudier le mode d'évolution des images vers la fibrose.

Dans la littérature, on retrouve également la notion de rétraction veineuse.

La cinétique de la diminution du diamètre veineux traité au cours des premières semaines semble être un critère d'évolution vers une destruction définitive de la veine traitée.

Elle est sans doute liée à certains types d'images échographiques au cours du premier mois après la procédure.

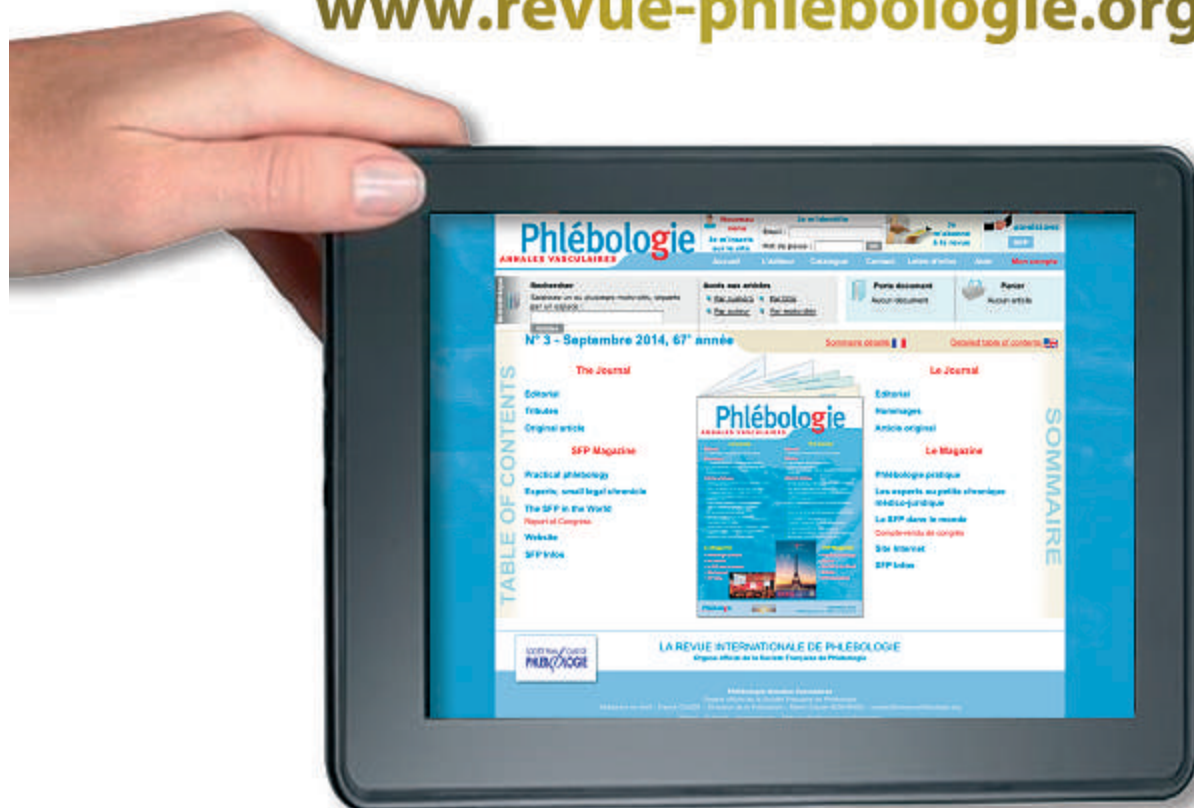Il serait également intéressant de comparer les images échographiques observées après traitements thermiques et chimiques de la GVS.

## Références

1. Min R.J., Zimet S.E., Isaacs M.N., Forrestal M.D. Endovenous laser treatment of the incompetent greater saphenous vein. *J. Vasc. Interv. Radiol.* 2001 ; 12 : 1167-71.
2. Gloviczki P., Gloviczki M.L. Guidelines for the management of varicose veins. *Phlebology* 2012 ; 27 (1) : 2-9.

3. Haute Autorité de Santé. Occlusion de grande saphène par radiofréquence par voie veineuse transcutanée. HAS Service évaluations des actes professionnels. Saint-Denis-La-Plaine, avril 2008.
4. Auvert J.F., Chleir F., Coppé G., Hamel-Desnos C., Moraglia L., Pichot O. Quality standards for ultrasound assessment of the superficial venous system of the lower limbs. Report of the French Society for Vascular Medicine. J. Mal. Vasc. 2014 ; 39 : 26-46.
5. Allouche L., Néaume N. Cartographie en laser endoveineux. Phlébologie 2013 ; 66 : 40-4.
6. Vin F., Benigni J.P., Burcheri B., Chauzat B., Cohen-Solal G., Gobin J.P., Lebard C., Poulain C., Milleret R. Les traitements endoveineux des axes saphéniens par voie veineuse transcutanée : état de l'art. Phlébologie 2011 ; 64 : 24-33.
7. De Maeseneer M., Pichot O., Cavezzi A., Earnshaw J., van Rij A., Lurie F., Smith P.C. Union Internationale de Phlébologie. Duplex ultrasound investigation of the veins of the lower limbs after treatment for varicose veins - UIP consensus document. Eur. J. Vasc. Endovasc. Surg. 2011 ; 42 : 89-102.
8. Glauser F., Kern P. Aspects échographiques après une procédure. Phlébologie 2013 ; 66 : 87-94.
9. Gerard J.L., in Mayo Clinic International Vascular Symposium 2011. Advances and Controversies in Vascular Surgery and Endovascular Interventions : Minerva Medica 2011 ; 58 : 349-54.
10. Pichot O., Sessa C., Chandler J.G., Nuta M., Perrin M. Role of duplex imaging in endovenous obliteration for primary venous insufficiency. J. Endovasc. Ther. 2000 ; 7 : 451-9.

[www.revue-phlebologie.org](http://www.revue-phlebologie.org)



Découvrez « Phlébologie Annales Vasculaires »

ON LINE