

Expérience sur 3 ans de pratique de laser endoveineux (LEV).

3 years experience in practice of endovenous laser (EVL).

Skiba H., Chapelon B.

Mémoire
DUP 2014

Résumé

Le traitement standard réalisé antérieurement pour les varices dont l'origine est une incontinence de la veine grande saphène (VGS) ou de la veine petite saphène (VPS) était la crossectomie et le stripping. Depuis dix ans environ, plusieurs avancées dans le traitement de la maladie veineuse ont fait leur apparition, incluant les traitements endoveineux tels que la radiofréquence, le laser, la vapeur, et l'écho-sclérose mousse.

Ces techniques modernes visent à procéder à des actes moins invasifs et moins douloureux et qui peuvent être pratiqués en ambulatoire. Elles sont associées à un rétablissement plus rapide et moins de complications, avec une efficacité semblable aux traitements chirurgicaux traditionnels.

L'ablation par laser endoveineux (LEV) peut et a été effectué en utilisant différentes longueurs d'onde de laser (810, 940, 980, 1064, 1470 et 1500 nanomètres par exemple). La procédure est associée à une bonne sécurité surtout une excellente efficacité.

Depuis 2011 au CH de Paray-le-Monial, le LEV est utilisé de façon standardisée. Nous avons voulu, dans cette étude, apporter une expérience et un recul à 3 ans de cette procédure.

Cette étude montre un très faible taux d'échec, avec une persistance d'un bon résultat chez près de 97,3 % des patients traités à 3 ans. Ces résultats sont donc semblables à ceux de la littérature.

Par ailleurs, les résultats se rapprochent de ceux de la chirurgie conventionnelle, tout en diminuant à court et moyen terme la fréquence des complications, immobilisation et arrêt de travail.

Summary

The standard treatment for varicose veins previously realized, whose origin is incontinence of the great saphenous vein (VGS) or the small saphenous vein (VPS), was the ligation and stripping. Since about ten years several advances in the treatment of venous disease have emerged, including treatments such as endovenous radiofrequency, laser, vapor, and the echosclerosis foam.

These modern techniques are intended to carry out acts less invasive and less painful and can be performed as an outpatient. They are associated with faster recovery and fewer complications, with an efficiency similar to traditional surgical treatments.

Endovenous laser ablation (LEV) and may have been performed using different laser wavelengths (810, 940, 980, 1064, 1470 and 1500 nanometers, for example). The procedure is associated with a good safety especially excellent efficiency.

Since 2011 Paray-le-Monial Hospital, LEV is used in a standardized way. We wanted this study, bring experience and a decline in 3 years this procedure.

This study shows a very low failure rate, with persistence of a good result in approximately 97.3 % of patients at 3 years. These results are similar to those in the literature.

Moreover, the results are similar to those of conventional surgery, while reducing the short and medium term the frequency of complications, immobilization and stop activity.

Harol Skiba, médecin vasculaire, étudiant du DUP 2014

E-mail : harold.skiba@numericable.fr

Benoît Chapelon, angiologue phlébologue, 71600 Paray-le-Monial. Directeur du mémoire.

E-mail : benoit.chapelon@wanadoo.fr

... Le laser endoveineux est une technique sûre et efficace.

Les données rassemblées par ce registre permettent de conclure que les troncs incontinents des VGS, VPS et SAAC peuvent être traités efficacement par la technique d'ablation thermique par LEV.

Mots-clés : laser endoveineux, incontinence veineuse, grande veine saphène, petite veine saphène, résultats.

... Endovenous laser is a safe and effective technique.

Data collected by the registry to conclude that incontinent trunks of VGS, VPS and SAAC can be treated effectively by the technique of thermal ablation LEV.

Keywords: endovenous laser, vein incontinence, great saphenous vein, small saphenous vein results.

Introduction

Bases théoriques sur le laser endoveineux

Le laser endoveineux est basé sur une action thermique du laser. Il s'agit en général d'un laser à diode de longueur d'onde variable. Cette action thermique est un processus complexe composé de 3 étapes.

Une première étape, dite « optique », correspond au tir laser et à la diffusion de cette lumière dans le sang contenu dans la veine ; l'énergie lumineuse est absorbée par une ou plusieurs molécules cibles que l'on nomme des chromophores qui ont chacun un spectre d'absorption spécifique suivant les différentes longueurs d'onde.

Une seconde étape, dite « thermique », est la phase où cette énergie lumineuse est convertie en chaleur selon les principes de conservation de l'énergie. L'effet thérapeutique repose donc sur un effet tissulaire thermique. Les temps d'émission sont de l'ordre d'une ou plusieurs secondes. Le collagène qui contient la paroi veineuse se rétracte et le calibre de la veine diminue immédiatement en même temps que le sang coagule.

La troisième étape, dite « tissulaire », résume l'impact de cet effet thermique sur les tissus, la chaleur ayant diffusé ensuite vers la paroi veineuse et lésé ses différentes structures. Cette réponse engendre des mécanismes cellulaires qui demandent plusieurs mois jusqu'à disparition de la veine en échographie standard.

Les paramètres importants à prendre en compte

La longueur d'onde importe peu sur le résultat, même si certaines études tentent de démontrer que certaines longueurs d'onde diminuent le risque de complications, en particulier celles à 1470 et 1500 nm [1, 2].

De cette longueur d'onde dépend la cible, le chromophore, et le degré d'absorption énergétique de celui-ci (Figure 1).

En fonction de ce degré d'absorption, il faudra définir la puissance nécessaire pour obtenir le résultat escompté (occlusion de la veine) et la durée de tir.

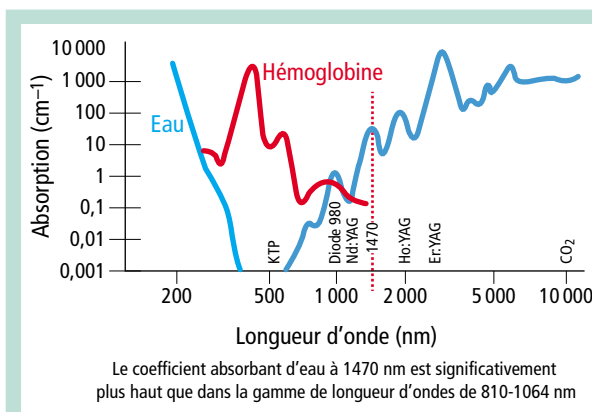


FIGURE 1

Celle-ci définira la fluence en J/cm², chiffre qui correspond au quotient de l'énergie délivrée en joules sur la surface intérieure approximative de la paroi interne du vaisseau.

Le terme le plus communément utilisé est la densité d'énergie endoveineuse linéaire (DEEL), qui correspond à la quantité d'énergie par rapport à la longueur traitée de veine, et exprimé en J/cm, plus aisée à calculer en pratique car la connaissance du diamètre de la veine traitée n'est pas nécessaire.

La tumescence a été mise au point en 1987 par le dermatologue Jeffrey Klein [3] pour la liposuction mais elle est aujourd'hui utilisée dans de très nombreuses autres indications, en particulier pour les méthodes d'ablation thermique où elle est devenue indispensable. Elle consiste à infiltrer, avec une seringue ou une pompe, un grand volume d'une solution de lidocaïne très diluée (0,05 ou 0,1 %) dans le tissu sous-cutané et peut ainsi permettre une anesthésie locale sans avoir recours à une anesthésie générale ou locorégionale. La solution de Klein comporte pour 1 L de NaCl 0,9 %, 50 ml de lidocaïne 2 %, 1 mg d'adrénaline, 12,5 ml de bicarbonate 8,4 % ± un corticostéroïde. Cette solution peut être adaptée si l'on effectue une anesthésie locorégionale, auquel cas la lidocaïne est inutile.

La tumescence a plusieurs objectifs :

– l'anesthésie (optionnel) ;

Expérience sur 3 ans de pratique de laser endoveineux (LEV).



FIGURE 2 : Générateur laser.

- la compression extrinsèque de la veine à traiter pour en réduire le calibre (permet de la plaquer contre la fibre laser et donc de diminuer l'énergie nécessaire pour obtenir un bon résultat) ;
- l'isolement de la veine par rapport aux tissus avoisinants afin de prévenir les lésions thermiques périphériques (cutanées ou neurologiques)

On peut résumer ceci par : « La quantité d'énergie doit être délivrée de façon nécessaire et suffisante dans une veine collabée et vide de sang grâce à une interface adaptée à la diffusion de l'énergie à l'intérieur de la veine. » [4]

Matériel et méthodes

Objectif et critères

Le but de ce travail est d'évaluer à court et moyen terme, et comparer à la littérature les résultats obtenus pour conforter la sécurité et l'efficacité de cette procédure de traitement des varices.

Le critère d'inclusion principal était tout patient présentant des varices avec présence d'un segment saphénien incontinent accessible au traitement par LEV (segment non tortueux et de diamètre suffisant pour la cathétérisation). Il pouvait s'agir d'une veine grande saphène (VGS), petite saphène (VPS), saphène accessoire antérieure de cuisse (SAAC), ou encore d'une anastomose de Giacomini.

Les critères d'exclusion comportaient toutes les contre-indications absolues du LEV (thrombose aiguë, thrombophilie majeure, infection locale, altération de l'état général) mais également les contre-indications relatives, en particulier l'accord du patient après information éclairée de la procédure.

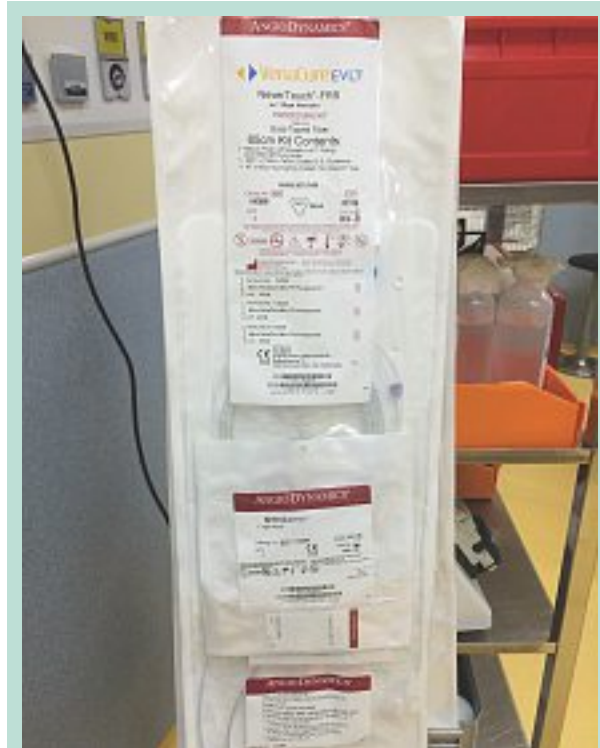


FIGURE 3 : Kit fibre + introducteur.



FIGURE 4 : Jaquette.

Une procédure standardisée

Dans cette étude, le LEV a été réalisé à l'aide de laser de longueur d'onde de 810 nanomètres (Delta-15W, Angiodynamics, Latham, NY) (Figure 2).

Le kit de procédure de LEV (Figure 3) utilisé contient une fibre de 600 microns avec une jaquette (total de 905 µm, Figure 4), une aiguille, un guide, et un introducteur 4-F, employé pour introduire la fibre optique dans la veine.

Il était réalisé systématiquement un marquage préopératoire la veille de l'intervention afin de repérer le segment saphénien sous-fascial à traiter par LEV, et déterminer les branches tributaires sus-fasciales à traiter par phlébectomies.

L'acte opératoire se déroule de la même manière :

Chaque patient bénéficiait d'une rachianesthésie en plus de l'anesthésie par tumescence, puis ponction de la veine à traiter, mise en place d'un cathéter de 19 G. Par l'intermédiaire de ce cathéter est monté un guide métallique.

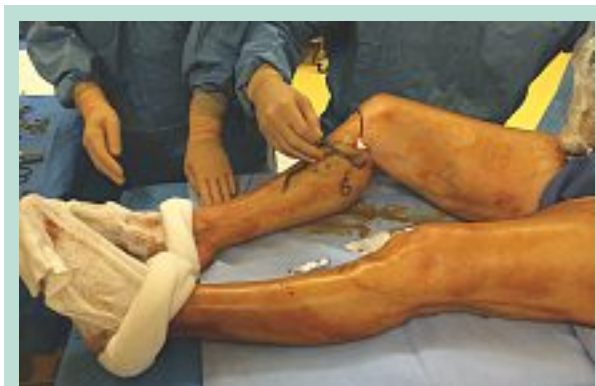

FIGURE 5 : Introducteur + fibre.

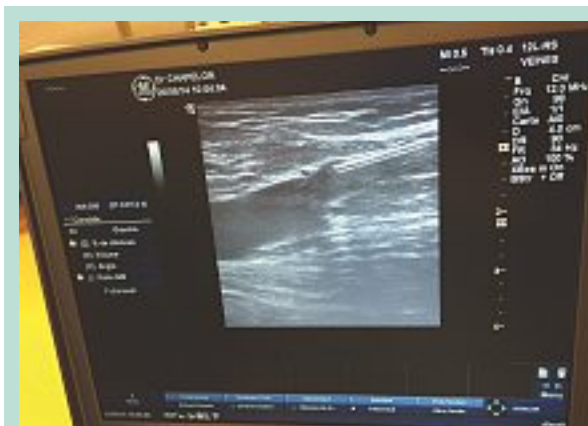

FIGURE 6 : Fibre à 1,5 cm de la JSF.

Le cathéter était retiré, un introducteur/gaine 4-F monté sur le guide sous contrôle échographique en s'arrêtant à 1,5 cm de la jonction saphéno-fémorale. L'introducteur était retiré de la gaine et la fibre laser NeverTouch-FRS (65 cm) y était montée (**Figure 5**) toujours sous contrôle échographique jusqu'à 1,5 cm de la jonction saphéno-fémorale (**Figure 6**).

Ensuite, une anesthésie locale par tumescence (**Figure 7**) était effectuée (sérum physiologique, xylocaïne 1% non adrénalinée) à la pompe sous échographie (**Figure 8**) dans le compartiment saphénien.

Un tir continu était alors effectué à une puissance de 14 watts durant 5 secondes jusqu'à la zone d'introduction, et ce, quel que soit le diamètre initial de la veine. La densité d'énergie endoveineuse linéaire (DEEL) cible était de 70 J/cm, puissance pour laquelle il a été rapporté un taux d'échec bas [5, 6]. Dans un même temps opératoire, plusieurs saphènes pouvaient être traitées [7].

Y étaient associées quasi-systématiquement des phlébectomies par micro-incisions à la lame bistouri n° 11, au crochet de Muller et exérèse de proche en proche des réseaux variqueux.

La fermeture des phlébectomies était réalisée à l'aide de Stéri-Strips, et pansement compressif avec bande Biflex depuis la racine des orteils jusqu'à la région inguinale. Au retrait des bandes à 48 heures, le patient avait pour consigne le port de bas-cuisse autofixant classe 2 à la sortie [8]. Un traitement préventif par Lovenox 40 mg pendant 8 jours était prescrit de façon systématique.

Les patients devaient être ensuite revus à J8, 1 mois, 1 an, puis tous les ans, pour s'assurer du résultat clinique et échographique de la procédure.

Type d'étude

Il s'agit d'une étude rétrospective mono centrique, à partir des comptes rendus écho-Doppler initiaux, compte rendu opératoire standardisé, et consultations de suivi, chez des patients opérés entre février 2011 et juillet 2014, soit un recul maximum de 3 ans.

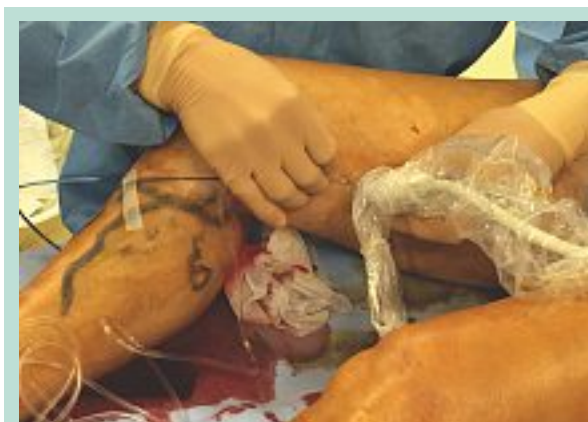

FIGURE 7 : Tumescence.

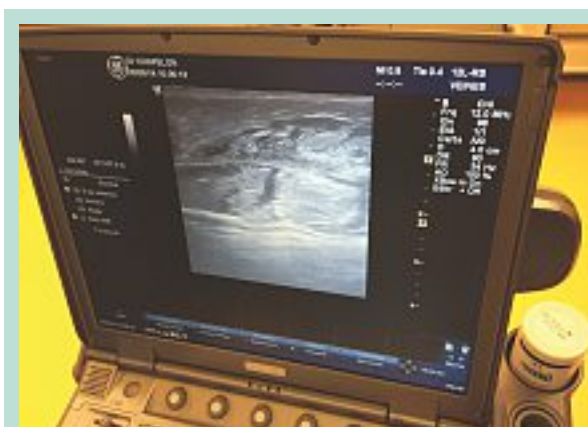

FIGURE 8 : Contrôle écho-tumescence.

Critères d'évaluation

Le critère d'évaluation principal était le résultat de la procédure (occlusion, ou repermeabilisation). Une repermeabilisation même partielle est considérée comme un échec.

Expérience sur 3 ans de pratique de laser endoveineux (LEV).

Les critères secondaires comportaient l'absence de complication thromboembolique veineuse (TVS, TVP, EP), l'aspect de la cicatrice (inflammation), les hématomes/ecchymoses, la douleur.

Analyse des données

L'analyse statistique a consisté en une description des variables et un croisement des variables deux à deux. Le logiciel Thriomphe® a été utilisé. Il est développé par le service d'informatique médicale du CHU de Dijon.

La comparaison des moyennes indépendantes a été évaluée par le test de Mann et Whitney (ou de Kruskal et Wallis). Une analyse de Kaplan-Meier du taux de conservation d'un bon résultat du LEV (absence de recanalisation) a été effectuée.

Résultats

Données des patients

Les données pour 530 veines pour 384 patients ont été rassemblées sur le **Tableau 1**.

Les femmes représentaient 67,5 % des patients traités dans l'étude. L'âge moyen était de $56,5 \pm 15$ ans (extrêmes : 21-86 ans). Le recul moyen lors de la récolte des données était de 19 mois (extrêmes : 0 et 41 mois).

Les veines traitées étaient principalement des VGS (83,2 %). Le diamètre de veine saphène a été vérifié en position debout avec un diamètre moyen de 7,4 millimètres.

La longueur moyenne de la veine traitée était de 30,5 cm, en général de l'espace poplité interne à la jonction saphéno-fémorale (JSF) pour les grandes saphènes (VGS) et du tiers moyen du mollet à la jonction saphéno-poplitée (JSP) pour les petites saphènes (VPS).

Il y avait autant de veines au membre inférieur gauche que droit.

Données du traitement

Les données de traitement sont récapitulées dans le **Tableau 2**. Le rayonnement laser a été administré de façon continue dans toutes les procédures. La puissance moyenne fournie était de 14 W et l'énergie (DEEL) moyenne fournie de $69,6 \text{ J/cm} \pm 5$ (extrêmes : 42-92).

Il n'y a pas de différence significative de DEEL entre les différents types de veine saphène traitée, en particulier grandes et petites saphènes. Tous les patients ont bénéficié de phlébectomies peropératoire, sauf un patient.

Ceci s'explique par le non remboursement de la technique en France par l'assurance maladie.

Pour que cette procédure soit prise en charge, il fallait donc y adjoindre un autre acte technique.

Paramètres	Nombre de membres (%)
Sexe	
Hommes	125 (32,5)
Femmes	259 (67,5)
Âge (années)	$56,5 \pm 15$ (extrêmes : 21 et 86)
Recul (mois)	19 ± 12 (extrêmes : 0 et 41)
Veine traitée	
VGS	441 (83,2)
VPS	51 (9,6)
SAAC	37 (7)
Giacomini	1 (0,2)
Côté	
Droite	273 (51,5)
Gauche	257 (48,5)
Récidive	24 (4,5)
Diamètre moyen de veine	$7,4 \pm 2,6$
Longueur moyenne traitée	$30,5 \pm 13,7$

TABEAU 1 : Données des patients.

Type/paramètres de traitement	
Puissance	14 W
Énergie	$69,6 \text{ J/cm} \pm 5$ (extrêmes 42 et 92)
Traitement adjuvant	
Phlébectomies	529 (99,8 %)
Sclérose	1 (0,2 %)

TABEAU 2 : Données du traitement.

Échecs et complications

De façon générale, le taux de complication s'élevait à 18 %, mais plus des deux tiers (11,7 %) de ces complications n'étaient que des douleurs postopératoires. L'ensemble des données est résumé dans le **Tableau 3**.

Le nombre élevé de douleurs ou d'ecchymose/hématome est probablement surévalué par les phlébectomies, geste beaucoup plus traumatique et sujet à ce type de complications. Les complications de type neurologique, inflammatoire ou thromboembolique, sont plus faiblement représentées (2,5 % au total).

L'échec a été défini comme toute recanalisation, même segmentaire, de la veine, et qui a dû bénéficier d'un geste complémentaire par écho-sclérothérapie à la mousse. La **Figure 9** et le **Tableau 4** montrent une analyse de Kaplan Meyer du pourcentage cumulatif de succès de procédure, qui, quant à lui, se définit par une persistance de l'occlusion de la veine traitée.

Paramètres	Nombre de membres (%)
Complications	95 (18)
Douleur	62 (11,7)
Prurit	1 (0,2)
Dysesthésies	1 (0,2)
Inflammation	9 (1,7)
Infection	1 (0,2)
Ecchymose	6 (1,2)
Hématome	12 (2,3)
TVS	1 (0,2)
TVP	1 (0,2)
EP	1 (0,2)
Échecs	
8 jours	0
1 mois	6 (1,17)
1 an	5 (1,5)
2 ans	0
3 ans	0
Total échecs	11 (2)

TABLEAU 3 : Complications et échecs.

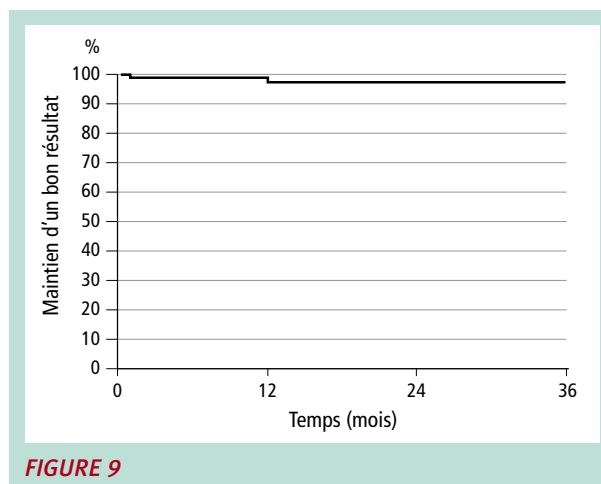
Il y a eu un perdu de vu à J8. C'est pour cette raison qu'il n'y a que 529 veines au lieu de 530. 512 veines ont pu être contrôlées à 1 mois, où l'on observe 6 re-perméabilisations ; puis à 1 an, 329 veines avec 5 re-perméabilisations. Il a été observé chez la majorité des patients avec maintien d'un bon résultat du LEV une fibrose rétractile de la veine traitée (veine quasiment invisible).

Les suivis à 2 ans et 3 ans ont été bons, mais le recul à trois ans est limité par le nombre de patients fait à cette époque (début d'activité LEV).

Discussion

Le LEV est disponible et fait l'objet d'études depuis 2002. Des articles concernant l'utilisation et le succès des lasers avec diverses longueurs d'onde ont été publiés avec d'excellents résultats concernant la sûreté et l'efficacité [9, 10, 11, 12, 13, 14, 15], y compris par rapport à la chirurgie conventionnelle ou aux autres traitements par ablation thermique [16, 17], avec un taux élevé d'occlusion (entre 95 et 100 %) du tronc de la veine traitée [18, 19, 20, 21, 22].

Cette étude montre un très faible taux d'échec, avec une persistance d'un bon résultat chez près de 97,3 % des patients traités à 3 ans. Ces résultats sont donc semblables à ceux de la littérature.



	8 jours	1 mois	1 an	2 ans	3 ans
Nombre de veines suivies	529	512	329	324	190
Taux cumulé de succès	100 %	98,8 %	97,3 %	97,3 %	97,3 %

TABLEAU 4

Par ailleurs, les résultats se rapprochent de ceux de la chirurgie conventionnelle, tout en diminuant à court et moyen terme la fréquence des complications, immobilisation et arrêt de travail [16, 23].

Échecs

Le taux d'échec à 1 mois était de 1,17 % (données disponibles pour 512 veines), à 1 an de 1,5 % (données disponibles pour 329 veines, soit 62 % de l'effectif). Il n'y a pas eu de nouvel échec à 2 ans (324 veines, 61 % de l'effectif) et 3 ans (190 veines, 36 % de l'effectif). Les échecs restent précoces mais la surveillance écho-Doppler reste cependant indispensable dans le suivi du patient.

Il n'a pas été noté de différence significative entre type de veine traitée, DEEL et échec. Un grand diamètre semble être un facteur significatif d'échec : toutes les re-perméabilisations étaient retrouvées sur des veines de diamètre supérieur à 7 mm ($p = 0,035$). Ce résultat est cependant à pondérer car il manquait la moitié des diamètres dans le recueil de données.

Ce faible taux de récurrence peut être expliqué par la DEEL cible recherchée lors de chaque procédure. Il a été en effet suggéré qu'une DEEL supérieure ou égale à 70 j/cm réduit nettement le nombre de troncs recanalisés [5, 6], et qu'elle est inversement corrélée avec l'échec de procédure de LEV par une recanalisation précoce [22] (plus la DEEL sera basse, plus le taux d'échec sera élevé).

Expérience sur 3 ans de pratique de laser endoveineux (LEV).

Par exemple, une étude avait remarqué qu'une DEEL < 50 j/cm avait été rapportée dans deux tiers des recanalisation de la série [15]. Par ailleurs, la DEEL moyenne ne différait pas entre le groupe VGS et VPS, c'est probablement pour cette raison que le taux d'échec sur les veines petites saphènes est bas. Une étude rapportait un taux d'échec semblable avec même matériel et paramètres [13].

Chez les patients ayant conservé un bon résultat de la procédure, il a été observé une fibrose rétractile de la veine traitée, souvent dès un mois de suivi. Cette évolution échographique a déjà été décrite dans plusieurs études et est un gage de durabilité du résultat [9, 24].

Pour finir, tous les reperméabilisations de tronc saphénien ont été traitées par écho-sclérose, avec un bon résultat systématique à moyen terme.

Complications

Le taux global de complications est élevé (18 %) mais semblable à certaines autres études [1, 15, 25, 26] si l'on met de côté les douleurs postopératoires.

En effet, le nombre élevé de douleurs ou d'ecchymoses/hématomes, qui représentent un taux de complications de 15,2 %, est probablement surévalué par les phlébectomies associées, geste beaucoup plus traumatique et sujet à ce type de complications que le LEV.

Les douleurs, qui représentent les deux tiers des complications (11,7 %), n'étaient plus présentes lors du contrôle à 1 mois de la procédure.

Un unique cas de dysesthésie a été rapporté (0,2 %). La procédure chez ce patient a nécessité un traitement de la grande veine saphène sous le genou au tiers moyen de jambe, zone à éviter car à haut risque d'atteinte nerveuse (nerf saphène aux 2/3 inférieurs de jambe).

Chez l'unique patient ayant présenté une thrombose veineuse superficielle en postopératoire, une tributaire isolée (anastomose de Giacomini) était responsable de la symptomatologie.

Cette complication pouvait être attendue après occlusion de la veine de drainage. Un cas de thrombose veineuse profonde a été rapporté mais il semble que plusieurs facteurs en étaient responsables (antécédent de TVP avec séquelles dans le territoire antérieur à la thrombose, diminution de mobilité ayant justifié une poursuite de la prophylaxie anticoagulante).

L'incidence de MTEV reste cependant très faible dans cette étude (0,6 % au total). Ce taux particulièrement bas peut être expliqué par l'attention prise au recueil des antécédents des patients, de l'anticoagulation préventive, et de la prise en charge ambulatoire par rachianesthésie, permettant un lever précoce le jour même.

Limites

Il s'agit d'un registre rétrospectif, ce qui induit des biais dans le recueil avec des données manquantes (par exemple, plus de la moitié des diamètres n'étaient pas notés, quelques perdus de vue).

Autre élément regrettable, les informations concernant la classification clinique CEAP n'était pas disponible, ce qui aurait pu, au cas contraire, comparer les résultats par rapport à d'autres travaux sur les stades avancés (C6) [27].

De la même manière, les recanalisations complètes ou partielles n'ont pas été différenciées par manque d'information. Il aurait été intéressant de connaître le taux de recanalisation complète.

Il serait intéressant de créer une fiche de recueil de données pour standardiser les informations, afin de poursuivre en prospectif pour le long terme.

Conclusion

Le laser endoveineux est une technique sûre et efficace. Les données rassemblées par ce registre permettent de conclure que les troncs incontinents des VGS, VPS et SAAC peuvent être traités efficacement par la technique d'ablation thermique par LEV.

Le faible taux de complications significatives et le taux élevé d'occlusion de la veine traitée ont été confirmés par un suivi clinique et écho-Doppler à 8 jours, 1 mois, 1 an, 2 ans et 3 ans postopératoires.

Bien que le taux d'échec continu observé lors du suivi à 2 et 3 ans est nul, il ne dispense pas d'un suivi écho-Doppler régulier.

Références

1. Perrin M. Revue des essais contrôlés randomisés du laser endoveineux dans le traitement des varices. Phlébologie Ann. Vasc. 2013 ; 66(2) : 95-104. Available from: http://www.revue-phlebologie.org/donnees/archives/affiche_article.php?cid=631
2. Doganci S., Demirkilic U. Comparison of 980 nm laser and bare-tip fibre with 1470 nm laser and radial fibre in the treatment of great saphenous vein varicosities: a prospective randomised clinical trial. Eur. J. Vasc. Endovasc. Surg. 2010 Aug ; 40(2) : 254-9. Available from: <http://www.sciencedirect.com/science/article/pii/S1078588410002625>
3. JA K. The tumescent technique for liposuction surgery. Am. J. Cosmet. Surg. 1987 ; 4 : 263-7.
4. Desnos P. Mode d'action des lasers endoveineux et impact des différentes longueurs d'onde. Phlébologie Ann. Vasc. 2013 ; 66(2) : 28-33. Available from: http://www.revue-phlebologie.org/donnees/archives/affiche_article.php?cid=620

5. Timperman P.E., Sichlau M., Ryu R.K. Greater energy delivery improves treatment success of endovenous laser treatment of incompetent saphenous veins. *J. Vasc. Interv. Radiol.* 2004 ; 15(10) : 1061-3. Available from: <http://www.sciencedirect.com/science/article/pii/S1051044307601638>
6. Theivacumar N.S., Dellagrammaticas D., Beale R.J., Mavor A.I.D., Gough M.J. Factors Influencing the Effectiveness of Endovenous Laser Ablation (EVLA) in the Treatment of Great Saphenous Vein Reflux. *Eur. J. Vasc. Endovasc. Surg.* 2008 ; 35(1) : 119-23. Available from: <http://www.sciencedirect.com/science/article/pii/S107858840700545X>
7. Janne d'Othée B., Faintuch S., Schirmang T., Lang E.V. Endovenous laser ablation of the saphenous veins: bilateral *versus* unilateral single-session procedures. *J. Vasc. Interv. Radiol.* 2008 Mar ;19 (2 Pt 1) : 211-5. Available from: <http://www.ncbi.nlm.nih.gov/pubmed/18341951>
8. Bakker N.A., Schieven L.W, Bruins R.M.G., van den Berg M., Hissink R.J. Compression Stockings after Endovenous Laser Ablation of the Great Saphenous Vein: A Prospective Randomized Controlled Trial. *J. Vasc. Surg. Elsevier Inc.*; 2013 ; 58(5) : 1427. Available from: <http://linkinghub.elsevier.com/retrieve/pii/S0741521413017849>
9. Min R.J., Khilnani N., Zimmet S.E. Endovenous Laser Treatment of Saphenous Vein Reflux: Long-Term Results. *J. Vasc. Interv. Radiol.* 2003 ; 14(8) : 991-6. Available from: <http://www.sciencedirect.com/science/article/pii/S1051044307604369>
10. Nwaejike N., Srodon P.D., Kyriakides C. Traitement de l'incontinence de la veine petite saphène par laser endoveineux. *Ann. Chir. Vasc. Annals of Vascular Surgery Inc.* 2009 ; 23(1) : 43-6. Available from: <http://linkinghub.elsevier.com/retrieve/pii/S0299221309000601>
11. Park S.W., Hwang J.J., Yun I.J., Lee S.A., Kim J.S., Chang S.H., et al. Endovenous Laser Ablation of the Incompetent Small Saphenous Vein with a 980-nm Diode Laser: Our Experience with 3 Years Follow-up. *Eur. J. Vasc. Endovasc. Surg.* 2008 ; 36(6) : 738-42. Available from: <http://www.sciencedirect.com/science/article/pii/S1078588408004590>
12. Hoggan B.L., Cameron A.L., Maddern G.J. Revue systématique du traitement des varices saphènes par laser endoveineux comparé à la chirurgie. *Ann. Chir. Vasc.* 2009 ; 23(2) : 297-307. Available from: <http://linkinghub.elsevier.com/retrieve/pii/S0299221309000716>
13. Huisman L.C., Bruins R.M.G., van den Berg M., Hissink R.J. Endovenous Laser Ablation of the Small Saphenous Vein: Prospective Analysis of 150 Patients, a Cohort Study. *Eur. J. Vasc. Endovasc. Surg.* 2009 ; 38(2) : 199-202. Available from: <http://www.sciencedirect.com/science/article/pii/S107858840900210X>
14. Spreafico G., Piccioli A., Bernardi E., Giraldi E., Pavei P., Borgoni R., et al. Six-year follow-up of endovenous laser ablation for great saphenous vein incompetence. *J. Vasc. Surg. Venous. Lymphat. Disord.* 2013 ; 1(1) : 20-5. Available from: <http://linkinghub.elsevier.com/retrieve/pii/S2213333X1200087X>
15. Spreafico G., Kabnick L., Berland T.L., Cayne N.S., Maldonado T.S., Jacobowitz G.S., et al. Ablation saphène par Laser sur plus de 1000 membres avec suivi écho-Doppler à long terme. *Ann. Chir. Vasc. Annals of Vascular Surgery Inc.* 2011 ; 25(1) : 78-85. Available from: <http://linkinghub.elsevier.com/retrieve/pii/S0299221311002550>
16. Rasmussen L., Lawaetz M., Bjoern L., Blemings A., Eklof B. Randomized clinical trial comparing endovenous laser ablation and stripping of the great saphenous vein with clinical and duplex outcome after 5 years. *J. Vasc. Surg.* 2013 ; 58(2) : 421-6. Available from: <http://www.sciencedirect.com/science/article/pii/S0741521413000359>
17. Rasmussen L., Lawaetz M., Serup J., Bjoern L., Vennits B., Blemings A., et al. Randomized clinical trial comparing endovenous laser ablation, radiofrequency ablation, foam sclerotherapy, and surgical stripping for great saphenous varicose veins with 3-year follow-up. *J. Vasc. Surg. Venous Lymphat. Disord.* 2013 ; 1(4) : 349-56. Available from: <http://www.sciencedirect.com/science/article/pii/S2213333X13000966>
18. Min R.J., Khilnani N.M. Endovenous laser ablation of varicose veins. *J. Cardiovasc. Surg. (Torino)* 2005 ; 46(4) : 395-405. Available from: <http://www.ncbi.nlm.nih.gov/pubmed/16160686>
19. Proebstle T., Gül D., Lehr H., Kargl A., Knop J. Infrequent early recanalization of greater saphenous vein after endovenous laser treatment. *J. Vasc. Surg.* 2003 ; 38(3) : 511-6. Available from: <http://www.sciencedirect.com/science/article/pii/S0741521403004208>
20. Chang C.-J., Chua J.-J. Endovenous laser photocoagulation (EVLV) for varicose veins. *Lasers Surg. Med.* 2002 ; 31(4) : 257-62. Available from: <http://www.ncbi.nlm.nih.gov/pubmed/12355571>
21. Lurie F., Creton D., Eklof B., Kabnick L., Kistner R., Pichot O., et al. Prospective randomized study of endovenous radiofrequency obliteration (closure procedure) *versus* ligation and stripping in a selected patient population (EVLV Study). *J. Vasc. Surg.* 2003 ; 38(2) : 207-14. Available from: <http://www.sciencedirect.com/science/article/pii/S0741521403002283>
22. Proebstle T.M., Krummenauer F., Gül D., Knop J. Nonocclusion and Early Reopening of the Great Saphenous Vein After Endovenous Laser Treatment Is Fluence Dependent. *Dermatologic Surg.* 2004 ; 30(2). Available from: http://journals.lww.com/dermatologicsurgery/Fulltext/2004/02000/Nonocclusion_and_Early_Reopening_of_the_Great.13.aspx
23. Darwood R.J., Theivacumar N., Dellagrammaticas D., Mavor A.I.D., Gough M.J. Randomized clinical trial comparing endovenous laser ablation with surgery for the treatment of primary great saphenous varicose veins. *Br. J. Surg.* 2008 ; 95(3) : 294-301. Available from: <http://www.ncbi.nlm.nih.gov/pubmed/18278775>
24. Theivacumar N.S., Dellagrammaticas D., Darwood R.J., Mavor A.I.D., Gough M.J. Fate of the great saphenous vein following endovenous laser ablation: does re-canalisation mean recurrence? *Eur. J. Vasc. Endovasc. Surg.* 2008 ; 36(2) : 211-5. Available from: <http://www.sciencedirect.com/science/article/pii/S1078588408002104>

Expérience sur 3 ans de pratique de laser endoveineux (LEV).

25. Mundy L., Merlin T.L., Fitridge R.A., Hiller J.E. Systematic review of endovenous laser treatment for varicose veins. Br. J. Surg. 2005 ; 92(10) : 1189-94. Available from: <http://www.ncbi.nlm.nih.gov/pubmed/16175538>
 26. Puggioni A., Kalra M., Carmo M., Mozes G., Gloviczki P. Endovenous laser therapy and radiofrequency ablation of the great saphenous vein: analysis of early efficacy and complications. J. Vasc. Surg. 2005 ; 42(3) : 488-93. Available from: <http://www.sciencedirect.com/science/article/pii/S0741521405007664>
 27. Sharif M.A., Lau L.L., Lee B., Hannon R.J., Soong C.V. Rôle du traitement par laser endoveineux dans l'insuffisance veineuse chronique. Ann. Chir. Vasc. 2007 ; 21(5) : 170-5. Available from: <http://linkinghub.elsevier.com/retrieve/pii/S0299221308000497>
-

www.revue-phlebologie.org