

La TRANSILLUMINATION en PHLÉBOLOGIE : ÉTUDE sur la PÉNÉTRATION en PROFONDEUR de la TRANSILLUMINATION ; MATÉRIEL, MÉTHODE et RÉSULTATS

TRANSILLUMINATION in PHLEBOLOGY : a STUDY of the DEPTH of PENETRATION of TRANSILLUMINATION ; MATERIALS, METHODS AND RESULTS

P. HELYNCK

R É S U M É

Nous présentons une étude sur la capacité de pénétration en profondeur de la transillumination en Phlébologie selon le type de peau (classification de Fitzpatrick), le matériel utilisé, le calibre des veines, leur profondeur, l'épaisseur de l'épiderme et du derme et la profondeur des aponévroses sous-jacentes.

Nous faisons l'exposé du matériel, de la méthode et des résultats.

L'étude rapporte les observations faites à l'œil nu, avec une lampe de poche, un appareil de transillumination d'ancienne génération, une source de lumière froide et un appareil de transillumination de nouvelle génération.

Les résultats montrent que la capacité de résolution en profondeur avec le meilleur matériel disponible actuellement est directement liée au phototype de peau selon Fitzpatrick et va de 3,4 mm pour le type 1 pour décroître linéairement vers 1,5 mm pour le type 6 en moyenne.

On ne met pas en évidence de corrélation avec les autres paramètres étudiés.

Nous montrons quels sont les champs d'action de l'examen par la simple vue, par la transillumination et l'écho-Doppler pour l'étude et le traitement du système veineux superficiel.

Nous concluons que, du fait des caractéristiques techniques et pratiques de l'échographie haute fréquence et du champ d'action utile de la transillumination pratiquée avec le matériel adapté, les deux techniques sont exactement complémentaires tant dans le domaine du diagnostic et du marquage préopératoire que de celui de la thérapeutique par sclérothérapie.

Mots-clefs : transillumination, phlébologie.

S U M M A R Y

The capacity of penetration of transillumination in the field of phlebology is studied in terms of the type of skin (Fitzpatrick classification), the materials used, the calibre of the veins, their depth, the thickness of the epidermis and of the dermis and the depth of the underlying aponeuroses. The material used, the method and the results are presented.

The results are given using naked eye observation, a pocket torch, an older generation transilluminator, a cold light source and a newer generation transilluminator. Using the best available material, the depth of penetration was directly related to the Fitzgerald skin prototype : it reached 3,4 mm for type 1 and linearly regressed towards a mean of 1,5 mm for type 6. There was no correlation with the other parameters studied. The field of action of this technique with naked eye observation and transillumination together with echo-Doppler in the assessment and treatment of the superficial venous system is discussed.

In conclusion, because of the technical and practical characteristics of high frequency echography and the effective field of action of transillumination using the appropriate material, the two techniques are entirely complementary in the fields of both diagnosis and pre-operative marking and of sclerotherapy.

Keywords : transillumination, phlebology.

INTRODUCTION

L'intérêt de la transillumination en Phlébologie est actuellement grandissant [1-3].

Le principe en est la mise en évidence de structures veineuses superficielles non ou peu visibles à l'œil nu par différence de diffraction et d'absorption d'une lumière appliquée directement sur la peau (Fig. 1).

L'utilisation de cette technique, associée ou non à l'échographie, permet une évolution très importante des techniques de diagnostic ainsi que celles de la sclérothérapie en modifiant les stratégies du traitement et les modes d'utilisation des produits sclérosants (Fig. 2).

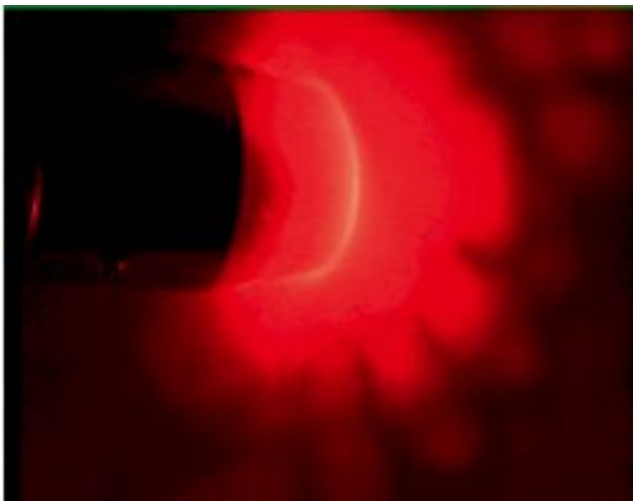


Fig. 1. - Réseau réticulaire

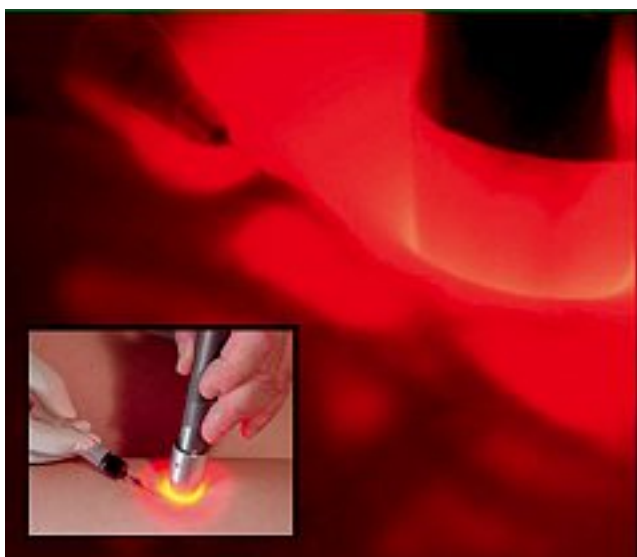

Fig. 2. - Sclérose sous transillumination

Des données précises sur les capacités de pénétration en profondeur de la technique sont manquantes et le but du présent travail est d'apporter des éléments de réponse sur les facteurs qui entrent en compte du point de vue du matériel et des caractéristiques anatomiques.

MATÉRIEL

L'écho-Doppler utilisé est équipé d'une sonde linéaire de 15 MHz.

Les matériels de transillumination testés sont les suivants (Fig. 3):

- une lampe de poche de forte luminosité,
- un appareil de transillumination d'ancienne génération de type « fer à cheval » dans sa version alimentée sur secteur,
- un générateur de lumière froide de 150 W,
- un instrument de transillumination de nouvelle génération.

L'étude sur la capacité de pénétration en profondeur est réalisée avec l'appareil de transillumination de nouvelle génération.

MÉTHODE

Le test comparatif des appareils est effectué sur un sujet de type F1, F2 et F5 selon l'échelle de Fitzpatrick.

L'observation (Fig. 4) se fait tout d'abord à l'œil nu en position allongée.

Un marquage est effectué des éléments visibles à l'œil nu.

L'observation est ensuite effectuée dans le même secteur avec la lampe de poche; un nouveau marquage est ajouté au précédent avec une autre couleur et une photographie.

Le même processus est poursuivi étape par étape avec l'appareil d'ancienne génération, le générateur de lumière froide, l'appareil de transillumination de nouvelle génération.

Enfin l'échographie permet toutes les mesures objectives.

L'observation porte sur les veines vues ou non vues à l'œil nu ou selon le matériel utilisé, leurs profondeurs et calibres, l'épaisseur de la couche cornée, de l'épiderme, de la profondeur de l'aponévrose musculaire sous-jacente.

L'étude sur la capacité de pénétration en profondeur de la transillumination par l'appareil de transillumination de nouvelle génération est réalisée sur 12 femmes différentes réparties selon leur type de peau défini selon l'échelle de Fitzpatrick (Tableaux I et II).

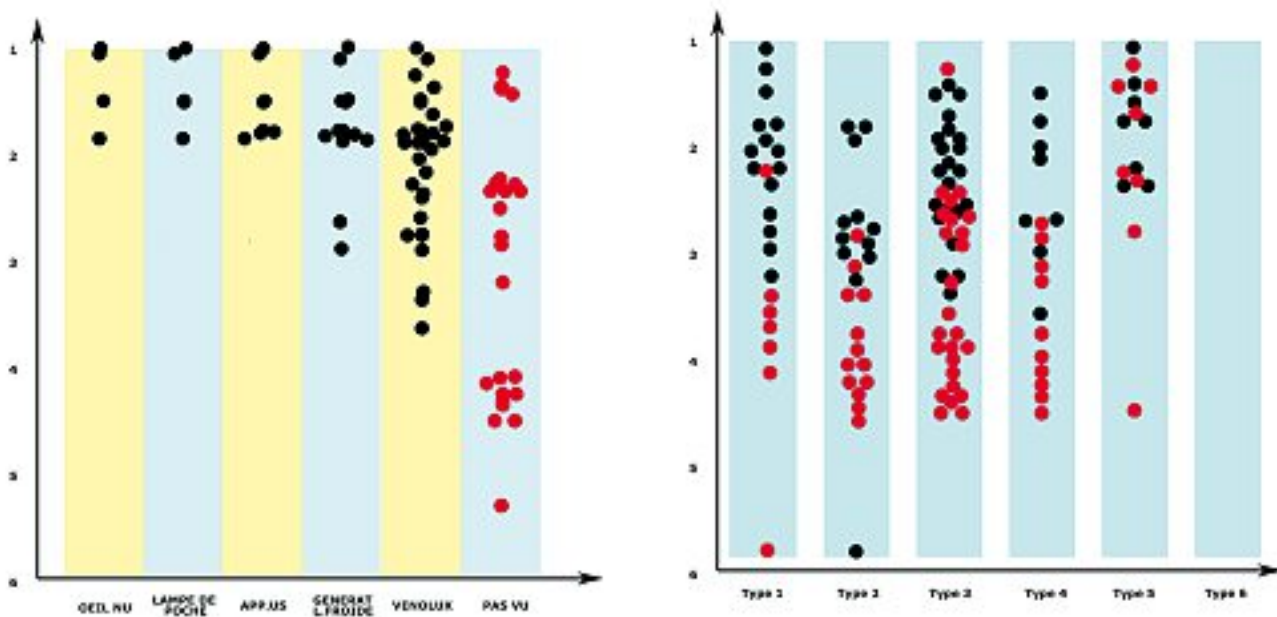
F0: pas de sujet.

F1: une patiente rousse, peau blanche, taches de rousseur sur lesquelles on effectue 24 mesures.



Fig. 3. – Matériels testés :

a - matériel de transillumination de dernière génération ; b - lumière froide ; c - matériel de transillumination d'ancienne génération



Tableaux I et II. – Visibilité des veines selon l'appareillage utilisé et le type de peau

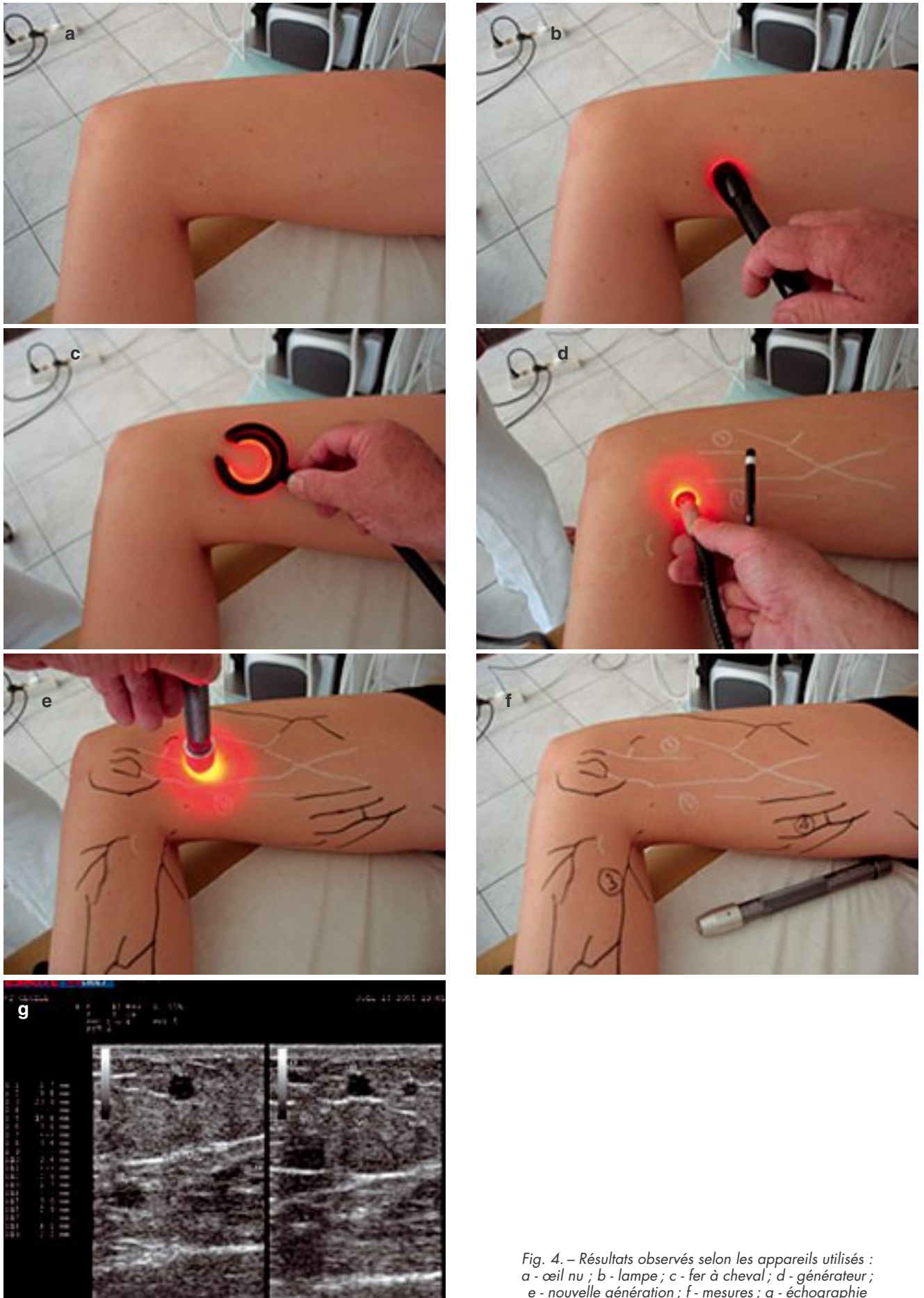


Fig. 4. – Résultats observés selon les appareils utilisés :
a - œil nu ; b - lampe ; c - fer à cheval ; d - générateur ;
e - nouvelle génération ; f - mesures ; g - échographie

F2 : une patiente blonde, peau blanche, yeux bleus ; 27 mesures.

F3 : 5 sujets de type européen ; 58 mesures.

F4 : 3 sujets de type méditerranéen d'origine provençale ou italienne, peau mate, cheveux noirs, l'un des sujets a les yeux bleus ; 19 mesures.

F5 : 1 sujet d'origine arabe, peau claire, yeux noirs, obèse ; 17 mesures.

F6 : pas de sujet.

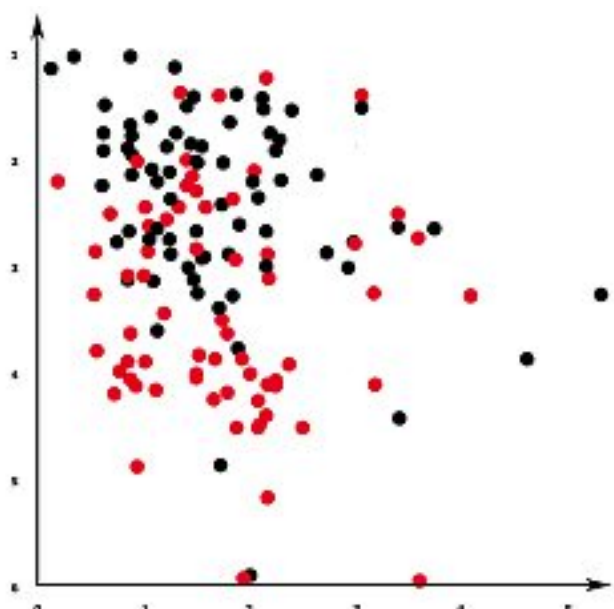
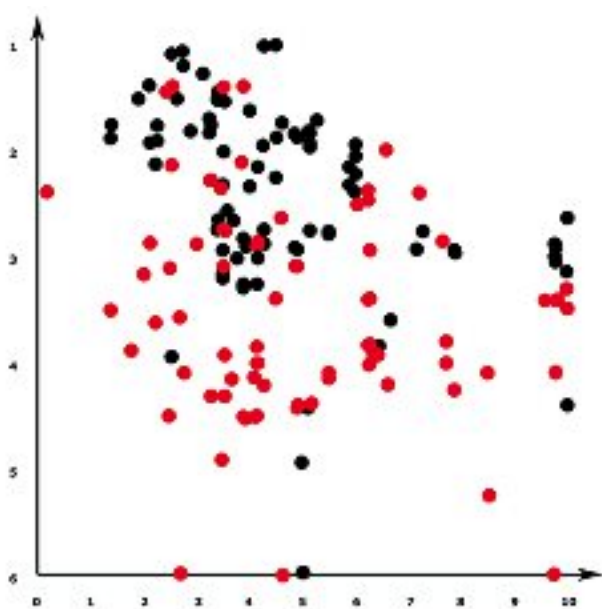
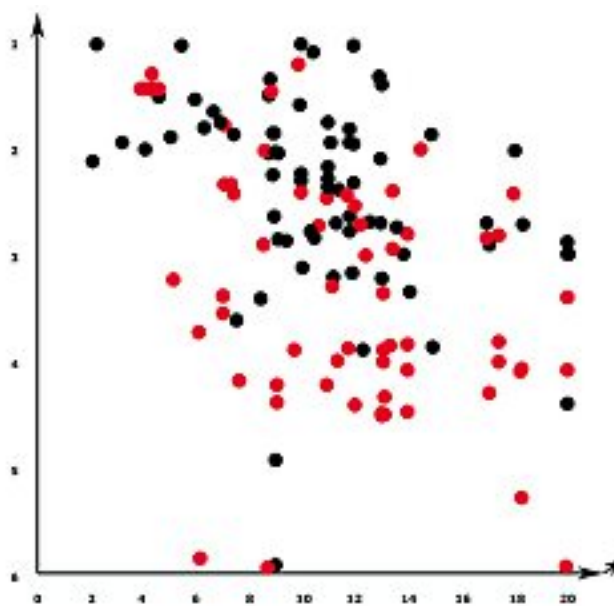
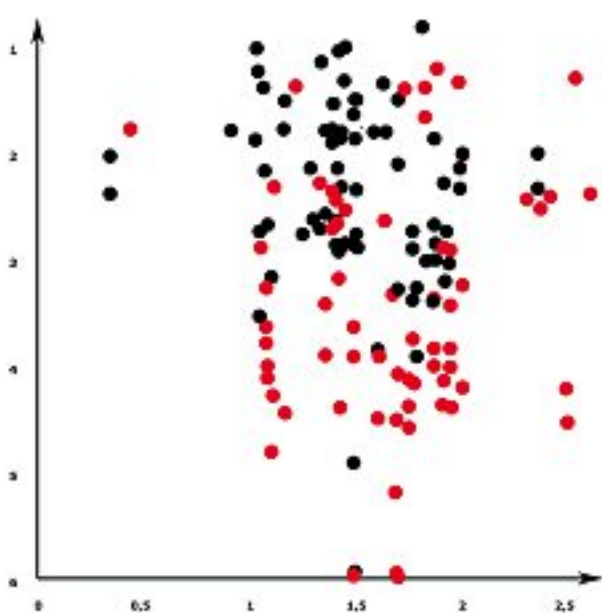
Le même procédé que celui décrit pour le test comparatif est utilisé mais seulement pour l'observation à l'œil nu, puis avec l'appareil de transillumination de nouvelle génération, enfin avec l'écho-Doppler.

L'écho-Doppler haute fréquence mesure de même :

- la profondeur des veines repérées ou non,
- le calibre des veines,
- l'épaisseur de l'épiderme,
- l'épaisseur du derme,
- la profondeur de l'aponévrose la plus proche sous-jacente.

RÉSULTATS (Tableaux III à VI)

Les points rouges sont les veines non vues sauf à l'échographie, les points noirs sont les veines vues selon l'appareil pour le *Tableau I* et vues avec l'appareil de transillumination de nouvelle génération sur les



Tableaux III à VI. – Visibilité des veines selon l'épaisseur de l'épiderme, du derme, la profondeur des aponévroses sous-jacentes, le calibre des veines. Mesures en millimètres

tableaux suivants. En ordonnée la profondeur des veines en millimètres.

DISCUSSION

Notons que l'auteur est impliqué dans la mise au point de l'appareil de transillumination de nouvelle génération utilisé dans cette étude.

Les données brutes de l'étude seront disponibles sur internet lors de la sortie du présent article.

Sur le matériel et la méthode

– La sonde de 15 MHz permet l'observation de veines d'un diamètre allant jusqu'à 0,2 mm situées à partir d'une profondeur de 1 mm ce qui montre d'excellentes performances.

Ces performances, sauf pour l'étude qui nous concerne, ne semblent pas totalement exploitables en pratique car scléroser sous échographie une veine de 0,2 mm de diamètre située à 1 mm en profondeur est très difficile.

– La population étudiée n'est pas suffisante en nombre pour une étude statistiquement valable qui reste donc à réaliser.

Cependant les résultats sont cohérents et les enseignements donnés se révéleront très certainement exacts avec des populations plus nombreuses.

Sur les résultats

– Le test comparatif montre que tout appareil lumineux utilisé pour effectuer une transillumination apporte un « plus » par rapport à l'observation à l'œil nu.

Le gain en profondeur, s'il est faible dans l'absolu, est important en pratique car il se situe dans une zone du derme de 2 à 6 mm où se trouvent la majorité des veines qui nous intéressent.

Nous observons que l'appareil de transillumination de nouvelle génération est le plus performant en capacité de pénétration en profondeur et d'observation largement devant le générateur de lumière froide, lui-même devant les autres moyens d'observation (appareil d'ancienne génération, lampe de poche et œil nu).

L'appareil d'ancienne génération, existant sur le marché depuis plusieurs années, peut expliquer une certaine lenteur à l'éveil de l'intérêt de la transillumination en Phlébologie, voire même une réticence du fait de ses performances très peu convaincantes en pratique.

Le Tableau VII synthétise les relevés d'observation effectués avec les différents appareils testés.

On observe 1 mm d'écart en profondeur entre le générateur de lumière froide et l'appareil d'ancienne génération et 0,7 mm d'écart entre ce générateur de lumière froide et l'appareil de transillumination de nouvelle génération.

L'aspect le plus significatif est le nombre d'observations positives effectuées avec l'appareil de transillumination de nouvelle génération surtout dans la zone de profondeur importante où 13 observations positives sont relevées là où seul le générateur de lumière froide arrive à 2 observations et les autres aucune.

Un gain supplémentaire de 0,7 mm en profondeur permettrait d'atteindre la presque totalité des veines présentes dans notre population à 4,5 mm de profondeur.

L'étude de la pénétration en profondeur (Tableau VIII)

Elle met en évidence des critères déterminants et d'autres qui ne font pas leur preuve.

Le critère déterminant qui influe nettement le degré de pénétration en profondeur de l'appareil de transillumination de nouvelle génération est le type de peau selon Fitzpatrick.

La ligne bleue est à la frontière approximative compte tenu du nombre de cas réduit de cette étude entre les veines vues et non vues.

On observe ainsi que, selon le type de peau, la zone « critique » autour de laquelle on voit ou ne voit plus les veines se situe :

- type 1 : 3,4 mm,
- type 2 : 2,9 mm,
- type 3 : 2,6 mm,
- type 4 : estimé à 2,4 mm,
- type 5 : 1,8 mm,
- type 6 : prédictible à 1,5 mm.

Les autres items mesurés (diamètre des veines, épaisseur de la couche cornée, de l'épiderme et du derme, profondeur des aponévroses sous-jacentes) ne font pas la preuve d'une influence (Tableau IX).

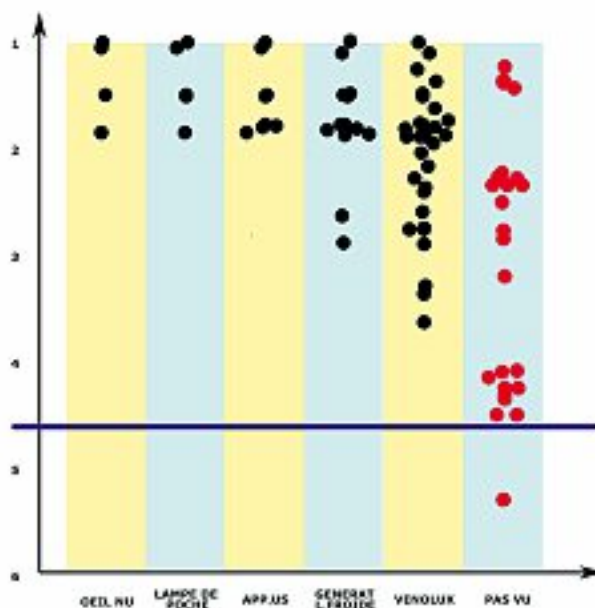


Tableau VII. – Relevé des observations

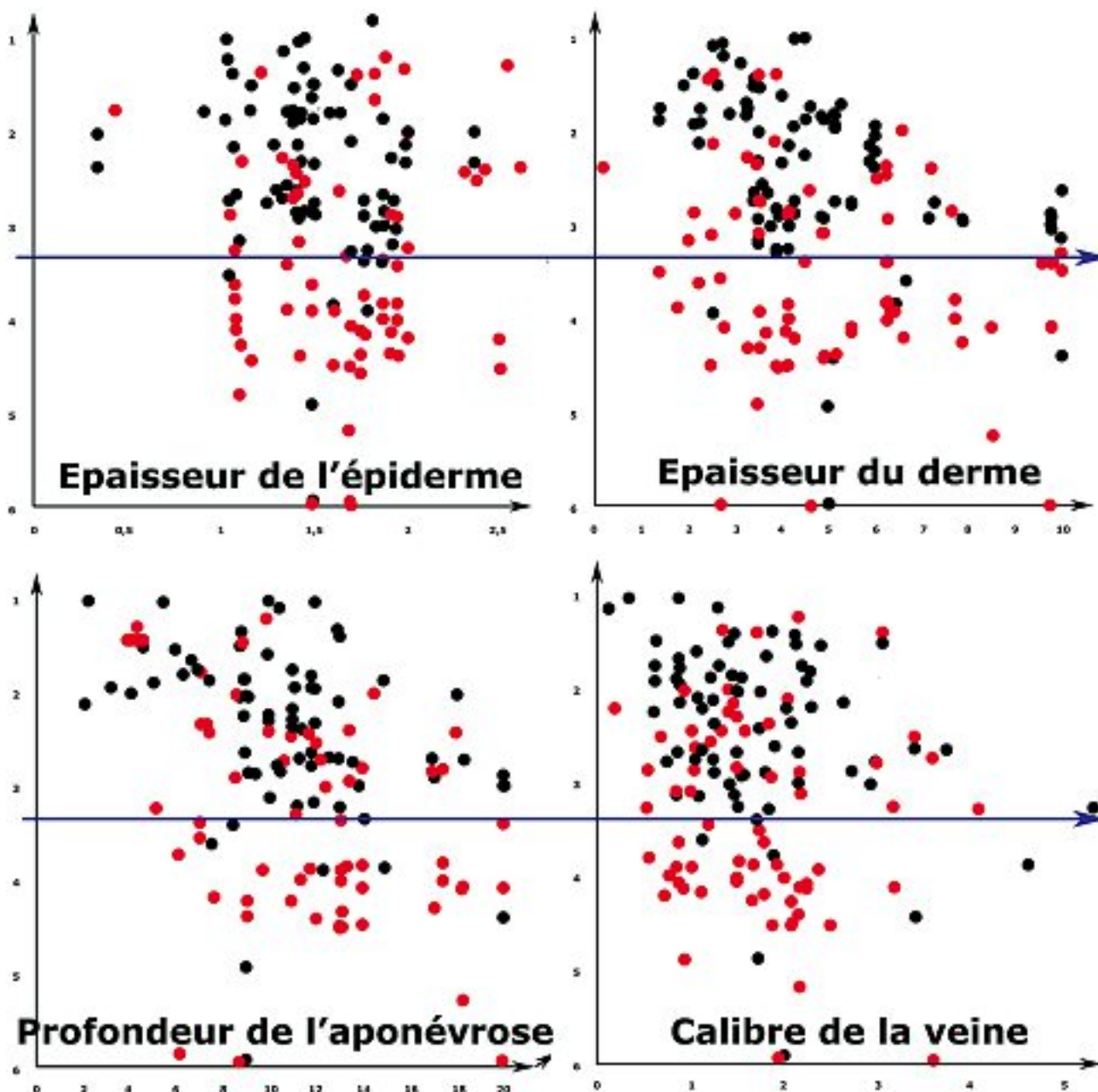


Tableau IX. – Épaisseur de l'épiderme, épaisseur du derme, profondeur de l'aponévrose et calibre de la veine

Il existe une zone de séparation horizontale entre les vus et les non vus : la profondeur est un critère identifiable, la zone critique est à 3,2 mm.

On observe une symétrie verticale : les éléments considérés n'influent pas sur la résolution en profondeur ; il y a autant d'éléments vus ou non vus indifféremment d'eux.

Notre étude relève les points suivants :

- certains éléments veineux sont visibles alors que la plus proche aponévrose est très profonde ce qui représente un « trajet aller-retour » trop long pour que la lumière puisse le parcourir à travers la peau ;

- d'autres éléments ne sont pas visibles alors qu'ils sont à portée moyenne et avec des aponévroses sous-jacentes très proches.

Nous remarquons que toute aponévrose recouvrant une veine rend cette veine inapparente lors de la transillumination, même si elle est assez proche de la surface et volumineuse (Fig. 5).

L'écho-Doppler garde donc toute sa place pour ces veines même si l'on augmentait la pénétration en profondeur de la TL.

Selon le type de peau la capacité de pénétration en profondeur si l'on élimine les extrêmes se situe entre 3,4 mm pour le type 1 et moins de 1,5 mm pour le type 6.

L'échographie montre qu'un peu plus de la moitié des veines qui nous intéressent sont dans cette épaisseur.

L'intérêt de l'amélioration des performances du matériel résiderait donc autant dans une meilleure résolution dans cette zone que dans un accroissement de la pénétration en profondeur.

Conséquences pratiques (Fig. 6)

- Du point de vue de l'observation nous constatons que la transillumination est utile dans tous les cas : elle met mieux en évidence des veines visibles à l'œil nu, précise les veines mal visibles à l'œil nu et a fortiori est indispensable pour celles qui ne sont pas visibles du tout.

- Du point de vue thérapeutique, même si toute la population veineuse d'un calibre supérieur à 0,2 mm sera accessible à l'échographie haute fréquence, il sera de toute façon plus facile de scléroser les éléments les plus fins et les plus superficiels sous transillumination « comme à l'œil nu » plutôt que sous échographie.

L'échographie pouvant elle-même « diriger » la transillumination vers des structures de visibilité limite pour pouvoir réaliser une sclérose sous transillumination d'une veine petite et superficielle comme décrit ci-dessus.

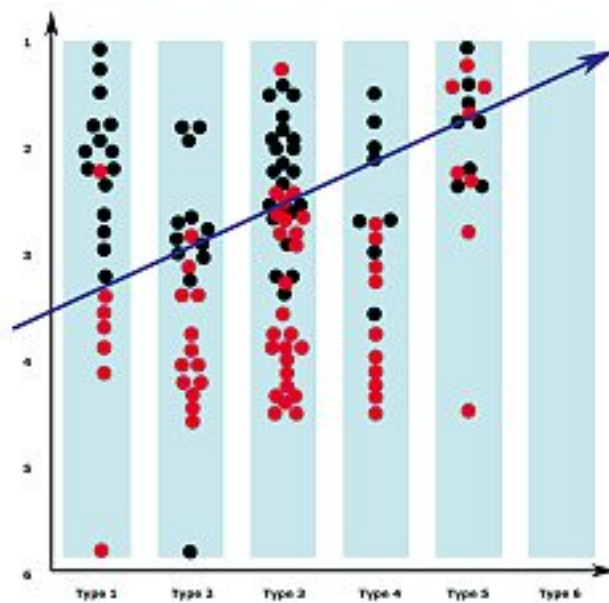


Tableau VIII. - Observations selon le type de peau

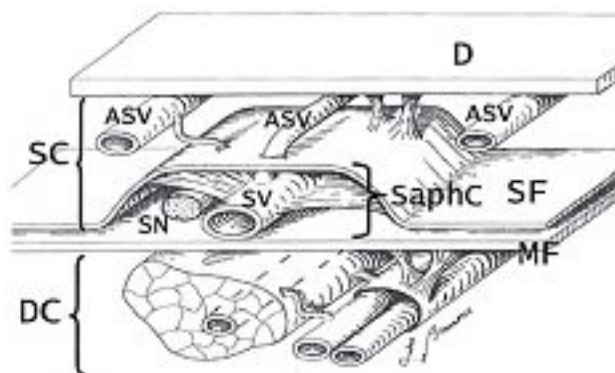


Fig. 5. - Coupe des aponévroses

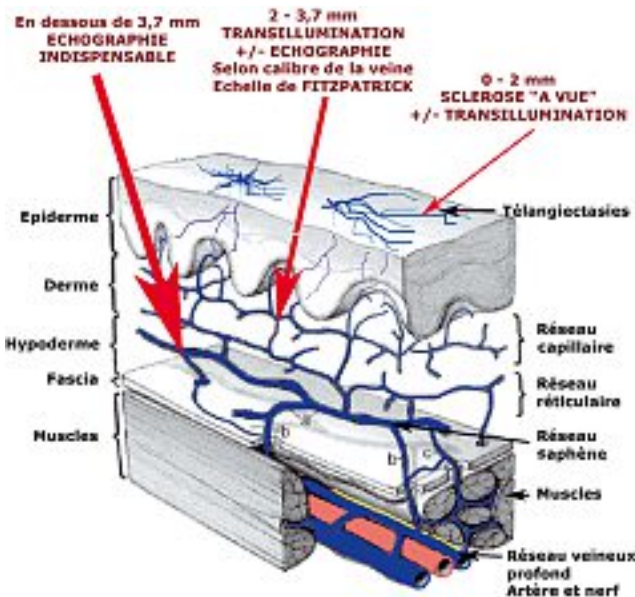


Fig 6. - Champ d'action des systèmes d'observation

CONCLUSION

La transillumination en Phlébologie constitue, grâce aux performances du matériel de transillumination de nouvelle génération, le chaînon manquant entre la simple vue et l'échographie dans tous les domaines du diagnostic et du traitement.

L'échographie et la transillumination se complètent mutuellement pour des capacités accrues dans ces domaines.

Selon le type de peau défini par l'échelle de Fitzpatrick, la transillumination situe son rayon d'action de 1 à 3,7 mm en profondeur dans le derme.

RÉFÉRENCES

- 1 Bueno A.M. Apport de la transillumination en pratique phlébologique. Congrès Policlino di Monza 2001.
- 2 Guex J.J. La transillumination : un nouvel outil pour l'évaluation et le traitement des varices réticulaires et des télangiectasies. *Phlébologie* 2001 ; 54 : 381-5.
- 3 Helynck P. Nouveaux apports dans la pratique de la transillumination en Phlébologie. *Phlébologie* 2005 ; 58 : 393-8.
- 4 Green D. Reticular veins, incompetent reticular veins and their relationship to telangiectases. *Dermatol Surg* 1998 ; 24 : 1129-40 (discussion 1140-1).
- 5 Weiss R.A., Weiss M.A. Doppler, veines réticulaires et télangiectasies. *Phlébologie* 1994 ; 47 : 333-5.
- 6 Somjen G.M. Anatomy of the superficial venous system. *Dermatol Surg* 1995 ; 21 : 35-45.