



## Le syndrome de May-Thurner, une entité pathologique largement méconnue.

### *The May-Thurner syndrome, a largely unknown disease entity.*

Dagenais M.

#### Résumé

Le syndrome de May-Thurner est une entité pathologique qui peut entraîner de sévères préjudices chez les patients qui en sont atteints.

Malheureusement, à ce jour, nombreux sont ceux qui ignorent qu'ils seront un jour touchés par les complications de cette pathologie congénitale.

Les complications reliées à cette entité sont parfois dévastatrices : elles incluent la maladie thromboembolique veineuse mais surtout le redouté syndrome postphlébitique qui peut souvent mener ultimement à l'ulcère variqueux en passant, bien entendu, par tous les stades de l'insuffisance veineuse, en allant de la dermatite de stase à la lipodermatosclérose et au lymphœdème secondaire.

La suspicion clinique est primordiale car elle permet au clinicien de diagnostiquer cette pathologie précocement et de proposer au patient un traitement pouvant la contrecarrer.

Dans l'éventualité d'une présentation à un stade avancé de la maladie, le clinicien doit pouvoir diriger le patient vers un centre spécialisé de traitement des malformations artérioveineuses afin d'agir rapidement et d'empêcher l'installation de l'insuffisance veineuse chronique.

En conclusion, le syndrome de May-Thurner est largement sous-diagnostiqué actuellement. Un dépistage précoce et/ou un traitement approprié [1] peuvent empêcher l'installation des complications

**Mots-clés :** thromboembolie veineuse, lymphœdème secondaire, dermatite de stase.

#### Summary

*The May-Thurner syndrome is a pathological entity that can cause severe damage in patients who have the disease.*

*Unfortunately, to date, many are unaware that they will one day be affected by complications of this congenital disease.*

*Complications related to that entity are sometimes devastating: they include venous thromboembolism but especially the dreaded post-phlebotic syndrome can often ultimately lead to varicose ulcer by the way, of course through all stages of venous insufficiency, ranging from stasis dermatitis lipodermatosclerosis and secondary lymphoedema.*

*Clinical suspicion is important because it allows the clinician to diagnose the disease early and to offer the patient a treatment that can counteract.*

*In the event of a presentation at an advanced stage of the disease, the clinician must be able to refer the patient to a specialized center for treatment of arteriovenous malformations to act quickly and prevent the installation of the chronic venous insufficiency.*

*In conclusion: The May-Thurner syndrome is widely underdiagnosed now. Early detection and /or appropriate treatment [1] may prevent the installation of complications.*

**Keywords:** venous thromboembolism, secondary lymphoedema, stasis dermatitis.

Michel Dagenais, M.D. Diplomate. American Board of Venous and Lymphatic Medicine.

Membre de la Société française de Phlébologie, de l'American College of Phlebology et de la Société Canadienne de Phlébologie. Phlébocentre de Vinci, 1991, Léonard-de-Vinci, bureau 104A, Sainte-Julie, Québec, Canada J3E 1Y9. – Tel : 450-649-7557,

Fax : 450-338-4797

E-mail : [medecho@videotron.ca](mailto:medecho@videotron.ca)

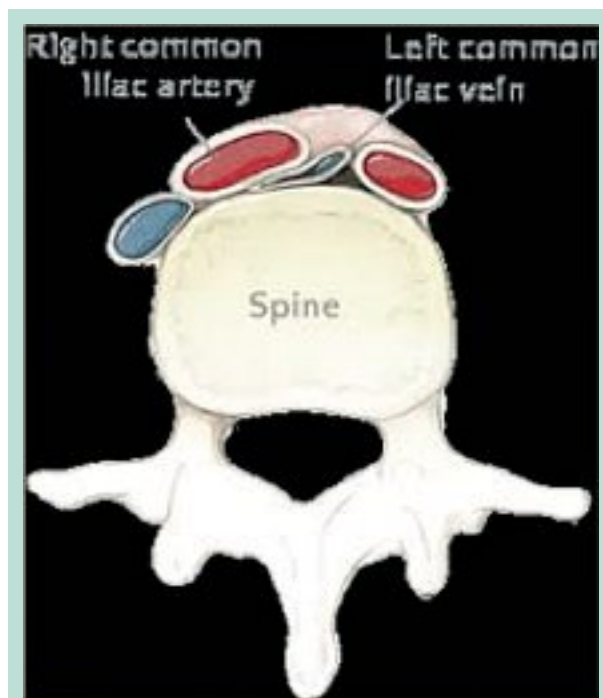


FIGURE 1

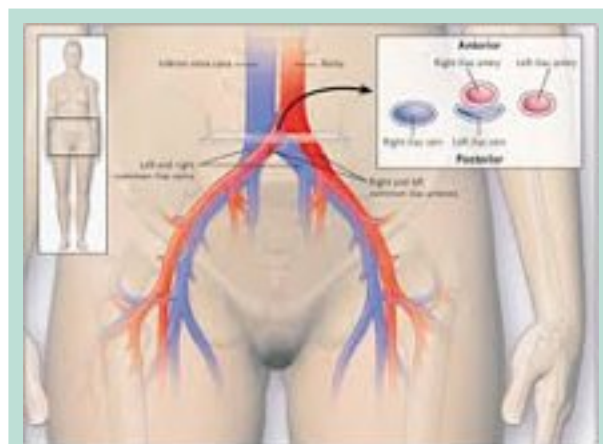


FIGURE 2

## Introduction

La compression de la veine iliaque gauche par l'artère iliaque droite (**Figure 1** et **Figure 2**) est décrite pour la première fois en 1908 par **McMurrich**, puis définie anatomiquement par **May** et **Turner** en 1956.

Ce n'est pourtant qu'en 1965 que **Thomas** et **Cockett** circonscrivent la clinique qui y est associée.

Le syndrome de Cockett est parfois employé comme synonyme du syndrome de May-Thurner, mais certaines sources s'y réfèrent comme l'insuffisance veineuse chronique résultant de la même lésion anatomique, mais en l'absence de thrombose.

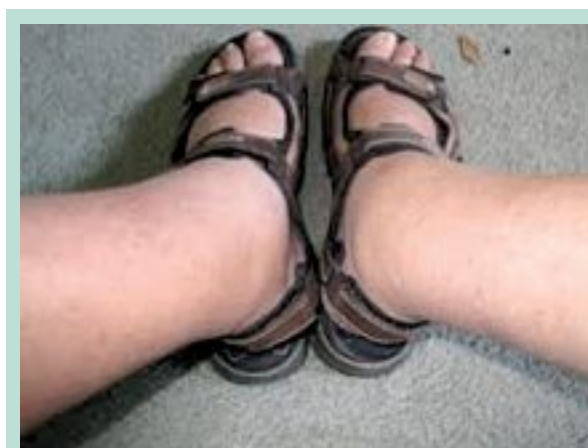

FIGURE 3

## Cas clinique

**Une patiente de 32 ans est référée en médecine vasculaire à 8 semaines de sa troisième grossesse pour éliminer une thrombophlébite profonde (TPP).**

L'examen Doppler pratiqué le 25 juin 1997 a révélé une TPP proximale extensive fémorale commune, fémorale et poplitée gauche.

Une échographie pelvienne, faite le lendemain, montrait un thrombus dans la veine fémorale et dans la veine iliaque, avec absence de flux au Doppler.

La conduite thérapeutique fut : héparine s/c toute la grossesse et anti-vitamine K pendant 3 mois post-partum.

Par la suite, un bilan de thrombophilie fut demandé pour déterminer la nécessité d'anticoaguler à long terme ou non par la suite.

Le bilan thrombophilique fait à l'époque est non disponible.

**Au niveau des antécédents**, notons une épilepsie nocturne, une tumeur hypophysaire opérée en 2003, un asthme en bas âge et une hypothyroïdie. Il n'y a pas d'histoire familiale de thrombophilie ou d'insuffisance veineuse chronique.

Le traitement médical inclut des extraits thyroïdiens et un antiépileptique.

Antécédents de quelques séances de sclérothérapie de surface entre 1992 et 1994. L'héparine a été cessée en janvier 1998.

Le 27 juillet 2011, la patiente consulte à notre cabinet. Elle est âgée de 46 ans et elle porte alors des bas compressifs culottes 40-50 mmHg depuis 13 ans !

Elle consulte, à la suggestion d'un ami « pour vérifier ses bas de compression... ».

L'examen montre un œdème de la cheville gauche avec un diamètre de 43 cm vs 41 du côté opposé (**Figure 3**).

Le syndrome de May-Thurner,  
 une entité pathologique largement méconnue.

Analyse	Résultat	Valeur réf.	Unités
Facteur V Leiden	Absent		
Mutation Facteur II	Absence de la mutation 20210A		
Homocystéine	10,22	5-15	umol/L
Anticoagulants	Aucun		
Protéine C	1,22	0,72-1,42	U/ml
Protéine S	1,03	0,67-1,32	U/ml
Résist. Prot. C/ratio	2,56		
AT III	1,06	0,80-1,20	U/ml
AC. Anti-cardiolipines			
ACA-G	2	≤ 10	GPL-U/ml
ACA-M	3	≤ 10	MPL-U/ml

**TABLEAU 1**

**Nous pratiquons un examen écho-Doppler qui révèle un syndrome postphlébitique important avec reflux au niveau de la fémorale commune, de la fémorale et des jumelles internes et externes gauches.**

Des bas compressifs 40-50 mmHg genoux furent prescrits et un bilan thrombophilie demandé (Tableau 1).

**En bilan complémentaire, un angioscan pelvien est réalisé le 9 février 2012.**

Celui-ci révèle l'absence d'opacification au niveau de la veine cave inférieure et des vaisseaux pelviens.

De plus, on remarque une importante asymétrie de la veine iliaque primitive gauche par rapport à la droite : la veine iliaque commune gauche mesure 8 mm d'axe court comparativement à 16 mm à droite. Il y a également une asymétrie de taille au niveau des veines iliaques interne et externe gauches.

En conclusion, il est impossible d'évaluer la perméabilité de la veine cave inférieure ainsi que des axes ilio-fémoraux bilatéralement, et ce malgré l'acquisition veineuse tardive.

**Le 28 novembre 2012, une IRM veineuse des membres inférieurs est effectuée.**

On y trouve une bonne perméabilité des veines iliaques primitives bilatéralement.

On remarque un rétrécissement de la veine iliaque primitive gauche qui est piégée entre l'artère iliaque primitive droite et un corps vertébral.

**Il s'agit vraisemblablement d'un syndrome de May-Thurner.** Quelques éléments hypodenses sont notés au niveau du drainage iliaque gauche, ceux-ci pouvant être en relation avec soit des artéfacts ou avec des synéchies postphlébitiques.

Au niveau du pelvis, les veines pelviennes, particulièrement péri-utérines, iliaques internes bilatérales et sus-pubiennes collatérales, sont proéminentes.

Ceci témoigne d'un retour veineux ralenti *via* le drainage iliaque gauche avec compensation partielle *via* des collatérales vers l'axe iliaque droit, pour retourner vers le cœur droit.

Au niveau des membres inférieurs, le réseau veineux profond est perméable.

Nous notons des varices superficielles avec quelques perforantes et communicantes entre le réseau veineux superficiel et profond qui n'est cependant pas de calibre anormal.

**Le 13 février 2013, on procède à une angioplastie et stenting de la veine iliaque gauche.**

**Voici le rapport de la procédure effectuée au département d'angioradiologie du CHUM à Montréal :**

Ponction de la veine fémorale commune gauche. Il y a eu une phlébographie sélective de l'axe iliaque gauche, de la jonction cave iliaque et des veines iliaques controlatérales à l'aide d'un cathéter KMP.

Développement variqueux autour de l'axe iliaque gauche, avec nombreuses collatérales veineuses, *via* les veines lombaires et les veines hypogastriques.

Pas de caillottage ou de thrombus visible, il existe une lésion à la jonction cave iliaque commune gauche compatible avec le syndrome de May-Thurner.

**Dilatation successive** de tout l'axe iliaque gauche à 10 mm, 12 mm puis 14 mm, bien tolérée.

- Mise en place d'une endoprothèse auto-expansible (SMART®) de 14 x 40 mm, post-dilatée à 14 mm, au niveau de l'iliaque primitive gauche.
- Puis déploiement d'une endoprothèse de 14 x 60 mm post-dilatée à 12 mm, au niveau de l'axe iliaque externe. Aux phlébographies itératives, on trouvera une collatéralité de manière significative.
- Enfin, déploiement d'une prothèse de 12 x 80 mm, jusqu'à la jonction veine iliaque externe-veine fémorale commune, au-dessus du toit du cotyle, post-dilatée à 12 mm, permettant de lever un obstacle résiduel significatif.

**La phlébographie finale montrera un flux veineux préférentiel sans collatéralité veineuse persistante.**

La patiente commence un traitement avec Plavix® pour 6 mois, le temps de l'endothélialisation du stent.

Des échographies post-procédure montrent les stents en place dans la veine iliaque gauche ainsi que le flux spontané à ce niveau (Figure 4, Figure 5 et Figure 6).

Suites :

La patiente est revue le 27 août 2013.

Elle se dit nettement améliorée et se sent beaucoup mieux. Le duplex (Figure 7 et Figure 8) fait cette journée-là montre la disparition du reflux fémoral commun et fémoral gauche spontané mais la persistance de celui-ci au Valsalva.

Une tentative est faite de cesser le port des bas compressifs, mais la patiente revient le 8 octobre 2013 : elle a recommencé à porter les bas de 40-50 mmHg, car l'œdème revient sans le port du bas...

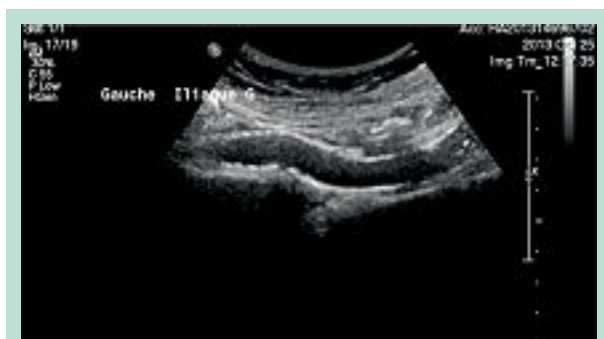

FIGURE 4

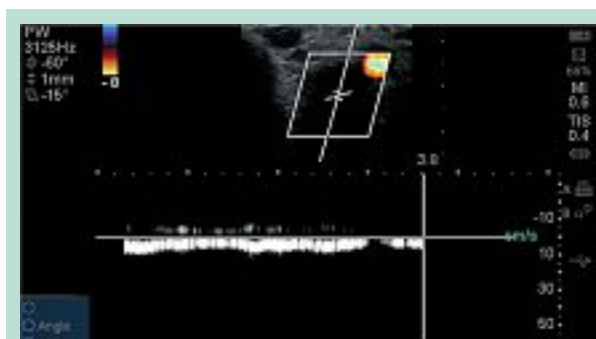


FIGURE 6

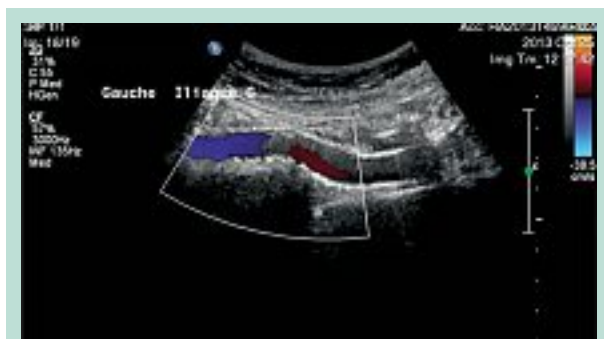

FIGURE 5

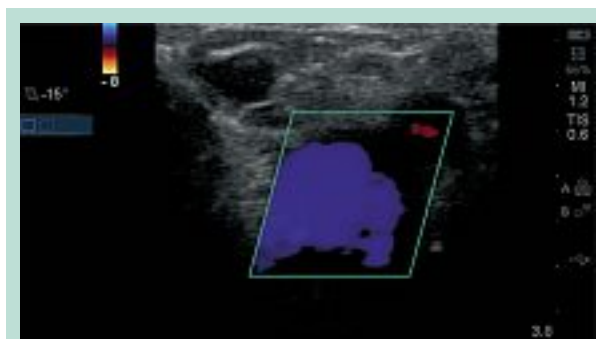


FIGURE 7

## Conclusion

**Malgré le fait que cette patiente fut traitée à l'aide de stent ilio-fémorale, elle demeure avec des séquelles liées aux complications de cette pathologie, à savoir un syndrome postphlébitique.**

Il importe de trouver des façons de raffiner notre évaluation, pour pouvoir arriver à un diagnostic précoce (avant la survenue de complications) et, plus spécifiquement, de cibler les individus les plus à risque de développer ces complications : études rétrospectives ? Établissement du « risque veineux » [3]? Écho-Doppler veineux routine chez femmes enceintes ?

À titre d'exemple, dans une étude sur l'ulcère variqueux parue en 1999 [2], le nombre moyen de visites par patient était de 7 (étendue : 2 à 57).

Un total de 14 (18 %) patients furent hospitalisés 18 fois pour traitement d'ulcère.

Le coût médical total par patient fut de \$9685 US (médiane : \$3036 US).

Les soins à domicile, les hospitalisations et les changements de pansements comptèrent pour respectivement 48 %, 25 % et 21 % des coûts totaux.

Les coûts totaux furent reliés à la durée du traitement, à la taille de l'ulcère et à la présence d'au moins une comorbidité ( $p = 0,05$ ).

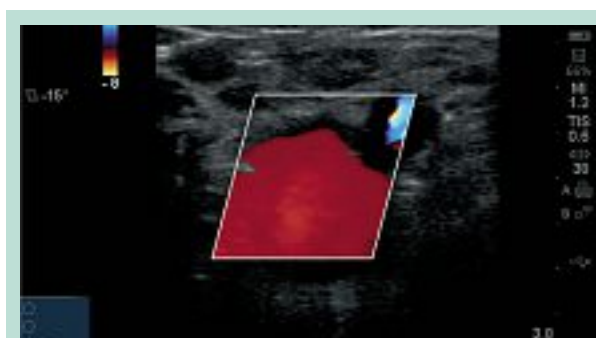


FIGURE 8

**En limitant au maximum la survenue de complications, nous limiterons la dégradation de la qualité de vie des patients porteurs de cette condition, ce qui aura une incidence socio-économique importante.**

## Références

1. Kearon et al. Antithrombotic and Thrombolytic Therapy. 8th Ed: ACCP Guidelines. Chest 2008 ; 133 : 454-545S.
2. Olin Jeffrey W., et al. Vasc. Med. 1999 ; 4, 1 : 1-7.
3. Blanchemaison P. Phlébologie 2006 ; 59, 1 : 85-92.