



Sclérothérapie échoguidée à la mousse : nouveaux horizons ouverts par la 3D.

Ultrasound Guided sclerotherapy with foam: new horizons open by 3 D.

Sica M., Pozza M.

Résumé

La sclérothérapie a bénéficié, depuis une quinzaine d'années, d'importants progrès grâce, notamment, à l'introduction de l'échoguidage, de la mousse sclérosante et du cathéter endoveineux. Cette technique représente aujourd'hui une véritable alternative à la chirurgie des varices et procure la même efficacité que les techniques endoveineuses comme le laser (LEV) ou le Closure.

Au-delà de la performance thérapeutique, l'atout décisif de la sclérothérapie échoguidée à la mousse est qu'elle ne nécessite pas de champ stérile, ni de matériel coûteux, ni d'arrêt de travail et, par conséquent, à efficacité égale, elle est la technique la plus économique.

L'objectif de cette étude prospective est de démontrer que l'efficacité de la sclérothérapie échoguidée à la mousse va encore être renforcée en exploitant des images échographiques en haute définition et en trois dimensions (3D).

L'échographie 3D est une extension de l'échographie classique 2D.

Alors que la 2D procure une imagerie anatomique en coupe, la technique tridimensionnelle, grâce au calcul des projections en perspective, permet de représenter le relief en images de synthèse. La 3D permet d'acquérir une vision de surface et de volume ainsi qu'une vision panoramique tout en conservant l'innocuité de l'examen échographique.

Grâce aux perfectionnements technologiques des nouveaux équipements échographiques dotés de la haute définition et de la 3D, nous pouvons d'ores et déjà :

- avant traitement :
 - avoir une plus grande précision des images échographiques ;
 - visualiser l'axe saphénien dans son intégralité en une seule image ainsi que son trajet sinueux ;
- après traitement :
 - contrôler le remplissage de toute la circonférence de la saphène par la mousse sclérosante. ❖❖❖

Summary

Sclerotherapy has made significant progress in fifteen years notably due to the introduction of ultrasound guidance, sclerosing foam and the endovenous catheter. Today, this technique represents a real alternative to surgery of varicose veins and provides the same efficacy as the technical endovenous laser (LEV) or Closure.

Beyond the therapeutic performance, the decisive advantage of ultrasound-guided sclerotherapy is that the foam does not require a sterile field, expensive equipment or work stoppage. Therefore, having equal effectiveness, it is the most economical technique.

The goal of this prospective study is to demonstrate that the effectiveness of sclerotherapy echo-guided by foam will be further strengthened by exploiting ultrasound images in high definition and in three dimensions (3D).

3 D ultrasound is an extension of classic 2D ultrasound.

While 2D provides anatomical cross-sectional imaging, the three dimensional technique, due to the calculation of perspective projections allows the representation of 3D relief. 3D gives the acquisition of the surface, volume and panoramic vision while maintaining the safety of the ultrasound examination.

Due to technological improvements of new ultrasound equipment with the HD and 3D we can already:

- before treatment:
 - have a greater precision of ultrasound images;
 - visualize the saphenous trunk in its entirety in only one image and its winding path;
- after treatment:
 - control the filling of the entire circumference of the saphenous vein by the sclerosing foam. ❖❖❖

M. Sica, 5, rue de Crussol, 75011 Paris, France.

M. Pozza. Corso Trieste 233, 81100 Caserta, Italie.

E-mail : mario.sica@wanadoo.fr

❖❖❖ **Demain, les progrès de la 3D vont continuer d'apporter des améliorations dans :**

- **la pratique du phlébologue :** la 3D devrait devenir un véritable outil d'aide à la décision thérapeutique en permettant une prise en compte encore plus détaillée de l'anatomie de chaque patient ;
- **l'information du patient :** les images en trois dimensions sont beaucoup plus claires pour le patient que les images en 2D et facilitent l'explication des soins ;
- **l'enseignement :** la 3D offre grâce à la reconstruction du volume, un potentiel considérable pour la compréhension de l'anatomie et de la technique de l'échosclérothérapie.

Mots-clés : écho, mousse, trois dimensions (3D) ou tridimensionnel.

❖❖❖ **Tomorrow, advances in 3D will continue improvements in:**

- **practice of the phlebologist:** 3D should become a real tool to help make therapeutic decisions to make a detailed account of the anatomy of each patient;
- **patient information:** the three-dimensional images are much clearer for the patient than 2D images and facilitate the explanation of treatment;
- **education:** 3D offers, due to the reconstruction of volume, a considerable potential for understanding anatomy and the ultrasound therapy technique.

Keywords: ultrasound, foam, three-dimensional (3D) or three-dimensional.

Introduction

La sclérothérapie échoguidée à la mousse était considérée, au début des années 90, comme une technique empirique. Elle générait le scepticisme. Cette phase a été surmontée grâce à des pionniers comme : J. Cabrera, A. Monfreux, M. Sica, A. Frullini, A. Cavezzi, L. Tessari, M. Garcia, S. Sadoun, J. P. Benigni, J.P. Gobin , G. Gachet, C. Hamel-Desnos.

Ils ont contribué à faire acquiescer à la technique sa notoriété par un processus d'explication, de codification et d'améliorations continues qu'ils ont diffusé par le biais de présentations, publications et activités d'enseignement.

De nombreux auteurs ont ensuite confirmé par des études que la sclérothérapie échoguidée à la mousse est une technique efficace et sans risques majeurs particuliers pour les patients [1, 2, 3, 4, 5, 6, 7, 8, 9, 10, 11, 12, 13, 14, 15, 16, 17, 18, 19].

L'un des points forts de cette technique est qu'elle est évolutive. Depuis sa création, elle s'inscrit dans un processus d'amélioration continue qui lui permet aujourd'hui d'être une technique alternative à la chirurgie et aux autres techniques endoveineuses, tout en étant moins coûteuse.

Son potentiel va encore augmenter, très prochainement, grâce aux évolutions technologiques du matériel échographique.

Aujourd'hui, une des directions de la recherche en imagerie est de travailler sur les techniques de reconstruction tridimensionnelle (appelées également techniques en 3 dimensions ou en 3D) : de les rendre plus précises, plus automatiques, plus dédiées à la thérapeutique.



FIGURE 1 : Coupe longitudinale d'un axe saphénien en mode B.

Alors que l'actuelle imagerie en mode B, fondée sur des plans de coupe, n'est que la représentation en deux dimensions d'organes en trois dimensions (**Figure 1**), l'imagerie en mode 3D, en reconstruisant le volume, va permettre d'avoir la vision réelle et panoramique des vaisseaux, de découvrir leur surface, leur trajet et leurs sinuosités et d'atteindre un degré de précision du traitement qui va le rendre optimal.

Dans le futur, la 3D devrait permettre, par exemple, de :

- calculer très précisément la quantité de mousse sclérosante à injecter ;
- déterminer le meilleur point d'injection ;
- réaliser les injections directement en mode 3D.

Mais l'intérêt scientifique n'est pas le seul car la 3D apporte grâce à la reconstruction du volume, des images beaucoup plus claires que les images en 2D qui procurent également un avantage informatif pour le patient et pédagogique pour l'enseignant.

Sclérothérapie échoguidée à la mousse : nouveaux horizons ouverts par la 3D.

Objectif

L'objectif de ce travail est de mettre en évidence les apports de l'imagerie en 3 dimensions pour l'amélioration de la technique de la sclérothérapie échoguidée à la mousse.

Pour le phlébologue, ils optimisent toutes les étapes de la technique : le repérage, le diagnostic, l'injection et l'interprétation des images et la communication avec le patient.

Matériel

Le matériel que nous avons utilisé pour exécuter cette technique est le suivant :

- un écho-Doppler pulsé couleur Mindray avec module smart 3D ;
- une sonde linéaire entre 12 et 18 Mhz ;
- un cathéter court Insyte 18G 0,3 × 45 mm (4) ;
- un connecteur à deux voies Braun ;
- deux seringues de 5 ml ;
- du Lauromacrogol à 1 %.

Méthode

À partir d'une coupe transversale, nous avons pu effectuer une reconstruction complète de la grande veine saphène en coupe longitudinale grâce à un seul balayage de la sonde (**Figure 2 haut**).

L'analyse en 3D nous a permis de voir le trajet complet de la GVS et de constater qu'il n'était pas rectiligne contrairement à ce que montrent les images en mode B (**Figure 2 bas**).

Avec la 3D, la répartition de la mousse et le veinospasme après injection, peuvent être mieux visualisés car le vaisseau peut être analysé sur tous les plans (**Figure 3**).

En exploitant des images échographiques en haute définition et en trois dimensions, nous avons d'ores et déjà amélioré :

- **la précision de l'injection** grâce à la visualisation du trajet et des sinuosités de l'axe saphénien ;
- **l'interprétation des images** en contrôlant le niveau de remplissage de l'axe veineux sur les différents plans de l'espace.

Discussion

La sclérothérapie échoguidée à la mousse est une technique qui va pouvoir être encore optimisée par les progrès de l'imagerie médicale et notamment de la haute définition et de la 3D.

La visualisation de l'anatomie que consentent ces techniques va permettre la mise en œuvre de traitements de plus en plus précis et ciblés.

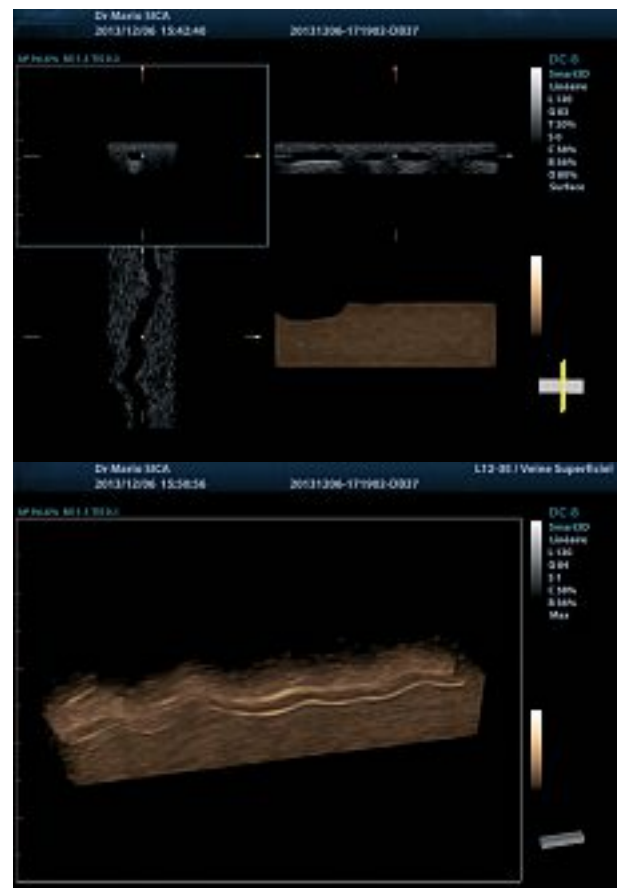


FIGURE 2 : Haut : axe veineux en 3D obtenu avec un seul balayage de la sonde en coupe longitudinale. Bas : même axe en 3D montrant que l'axe n'est pas parfaitement rectiligne comme pouvait sembler dans la coupe en mode B.

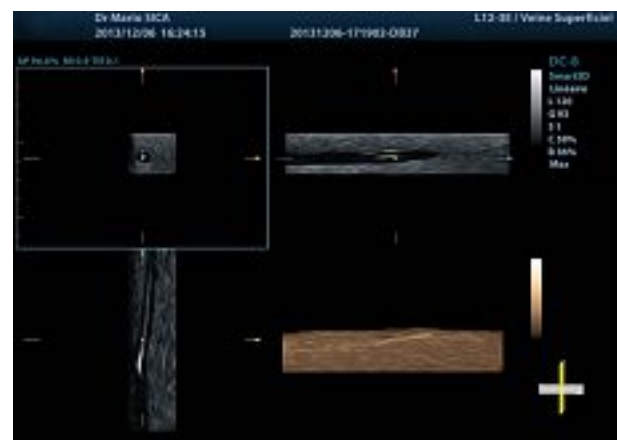

FIGURE 3 : Visualisation de l'axe saphénien avec le cathéter en position endoluminale sur les différents plans de l'espace.

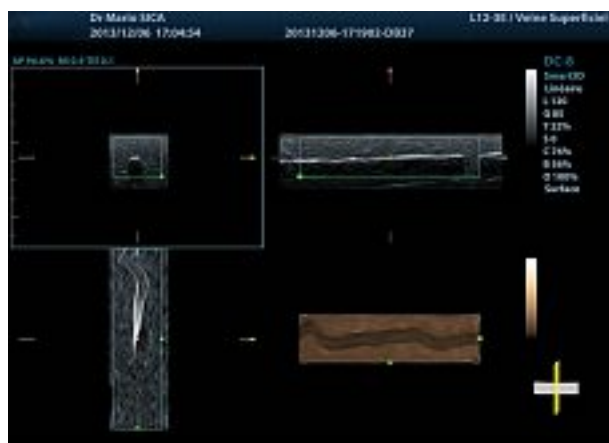


FIGURE 4 : Début de l'injection enregistrée en mode 3D qui montre la répartition de la mousse et le début du veinospasme.

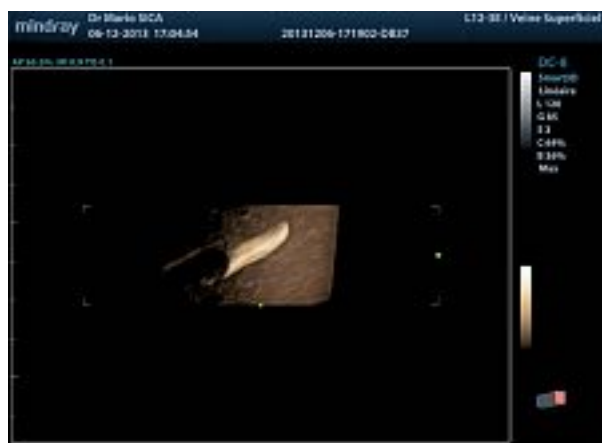

FIGURE 6 : Visualisation du remplissage de mousse de l'axe saphénien sur les différents plans de l'espace en mode 3D.



FIGURE 5 : Remplissage complet de l'axe saphénien visualisé en mode 3D.

Demain nous allons pouvoir aller encore plus loin :

- dans la visualisation :
 - de l'aspect de la paroi veineuse,
 - de la saphène à traiter dans sa réalité morphologique ;
- dans l'évaluation de l'importance du spasme.

La 3D nous permettra de déterminer, avec un très haut degré de précision, le meilleur point de ponction, l'exacte quantité de mousse à injecter ou l'opportunité d'une réinjection.

La 3D offre également un potentiel considérable pour l'information des patients et pour l'enseignement de la technique [20].

- Pour les patients, les images en trois dimensions sont beaucoup plus claires. Elles facilitent l'explication de la technique.

- Pour l'apprentissage de la technique, le développement d'un environnement virtuel en 3D constitue un terrain favorable car la 3D facilite la structuration de l'espace, la création d'images mentales.

Les universités l'intègrent de plus en plus à l'enseignement de l'anatomie.

La 3D va sans doute rendre la phlébologie plus attractive pour les jeunes médecins car c'est une technologie familière aux jeunes générations : elle constitue un puissant facteur de motivation.

Elle peut également permettre de structurer un enseignement à distance efficace.

Conclusion

La sclérothérapie échoguidée à la mousse a su devenir une technique de pointe à employer en première intention dans le traitement des varices des membres inférieurs.

De nouvelles améliorations sont apportées par la 3D comme, par exemple, un diagnostic plus précis dans les cas complexes ou une meilleure interprétation du veinospasme grâce à l'analyse du vaisseau à traiter sur tous les plans.

Les marges de progrès sont encore nombreuses. Parmi elles, espérons-le, la possibilité un jour, d'injecter en mode 3D. Aujourd'hui, il faut passer par un enregistrement préalable de l'image.

Plus la 3D va se perfectionner et plus elle simplifiera la pratique de la technique de la sclérothérapie échoguidée à la mousse.

L'expert qu'est le phlébologue pourra se concentrer sur son rôle fondamental d'interprétation des images et de choix de la stratégie thérapeutique.

Sclérothérapie échoguidée à la mousse : nouveaux horizons ouverts par la 3D.

Dans une vision encore plus prospective, on peut espérer qu'à l'avenir des programmes permettront de créer un modèle holographique facilitant encore plus le travail du phlébologue.

Constituée d'un écran projetant des hologrammes de grande qualité et d'un logiciel d'interaction, l'imagerie améliorera encore l'exactitude et la précision des interventions.

Remerciements

Aux sociétés Mindray France, Esaote France et Sonoscape Italy qui ont coopéré à la mise en place des premières images d'injection échoguidée de la mousse en 3D.

Références

1. « Foam sclerotherapy : state of the art ». Editeur : Editions Phlébologiques françaises (2002).
2. Knight R.M., Vin F., Zigmunt J.A. Ultrasonore guidance of injections into the superficial venous system. A. Davy, R. Stemmer Eds, John Libbey Eurotext Ltd. Phlébologie 1989 : 339-41.
3. Cabrera Garrido J.R. Élargissement des limites de la sclérothérapie : nouveaux produits sclérosants. Phlébologie 1997 ; 50 : 181-8.
4. Monfreux A. Traitement sclérosants des troncs saphéniens et leurs collatérales de gros calibre par la méthode MUS. Phlébologie 1997 ; 50 : 351-3.
5. Sica M., Benigni J.P. Échosclérose à la mousse : trois ans d'expérience sur les axes saphéniens. Phlébologie 2000 ; 53 : 339-42.
6. Sica M. Echosclerotherapy of saphenous veins with sclerosing foam. *Int. Angiol.* 2001 ; 20 (Suppl. 1) : 276.
7. Hamel-Desnos C., Desnos P., Wollman J.C., Ouvry P., Allaert F.A. Evaluation of the efficacy of polidocanol in the form of foam compared with liquid form in sclerotherapy of the greater saphenous vein: initial results. *Dermatol. Surg.* 2003 ; 29 (12) : 1170-5.
8. Sica M. Méthode simplifiée de sclérothérapie échoguidée par micromousse avec cathéter endoveineux court : « Méthode M.S. ». Phlébologie 2004 ; 57 : 377-81.
9. Frullini A., Cavezzi A. Échosclérose par mousse de tétradécylsulfate de sodium et de polidocanol : deux années d'expérience. Phlébologie 2000 ; 53 : 431-5.
10. Cavezzi A. Sclérothérapie à la mousse (Méthode de Tessari) : étude multicentrique. Phlébologie 2002 ; 55 : 149-54.
11. Guex J.J., Allaert F.A., Gillet J.L., Chleir F. Incidence des complications de la sclérothérapie. Phlébologie 2005 ; 58 : 189-93.
12. Sica M., Biasi G., George E. Méthode simplifiée d'injection de micromousse de Trombovar à 1% par cathéter court (Méthode M.S.) : une efficacité durable confirmée par les résultats à 2 ans. Phlébologie 2006 ; 59 : 339-42.
13. Tessari L., Cavezzi A., Frullini A. Preliminary Experience with a New Sclerosing Foam in the Treatment of Varicose Veins. *Dermatologic Surgery* 2001 ; 27 : 58-60.
14. Ferrara F., Bernbach H.R. Contrôles des résultats de la sclérothérapie compressive de la crosse saphène interne. Phlébologie 2000 ; 53 : 351-3.
15. Alos J., Carreno P., Lopez J.A., Estadella B., Serra-Prat J., Marinello J. Efficacy and safety of Sclerotherapy Using Polidocanol Foam: A Controlled Clinical Trial. *Eur. J. Endovasc. Surg.* 2006 ; 31 : 101-7.
16. Gobin J.P., Benigni J.P. Les mauvais résultats de la sclérothérapie à la mousse : comment les éviter ? Phlébologie 2004 ; 57 : 151-7.
17. Gillet J.L., Guedes J.M., Guex J.J., Hamel-Desnos C., Schadeck M., Lauseker M., et al. Side effects and complications of foam sclerotherapy of the great and small saphenous veins: a controlled multicentre prospective study including 1025 patients. *Phlebology* 2009 ; 24 : 131-8.
18. Sica M. Guide pratique illustré pour réussir les traitements par sclérothérapie échoguidée à la mousse. Éditions Editcrea 2009.
19. Gachet G. Défense du traitement endoveineux des varices par sclérothérapie à la mousse. Phlébologie 2009 ; 62, 1 : 85.
20. Wulf J., Sica M. Coste-effective-training device for micro-foam ultrasound guided sclerotherapy [UGS] for varicose veins. Poster presentation in XVIth World Congress of the International Union of Phlebology Monaco. August 31st-September 4th 2009.