



L'écho-sclérose mousse des varices sous compression ou « tumescence externe » : l'étude MOUSSECOMP.

Ultra-Sound-Guided-Foam-Sclerotherapy under external compression (external tumescence): the MOUSSECOMP study.

Gachet G., Galem K.

Résumé

Afin d'améliorer les résultats déjà excellents de l'écho-sclérose mousse (ESM), les auteurs ont envisagé l'ajout d'une compression (ou tumescence) externe, mise en place avant l'injection et maintenue dans les 3 minutes qui la suivent, afin de réduire le calibre de la varice et la rendre exsangue.

Une étude pilote portant sur 100 patients a permis d'obtenir 99% de bons résultats pour 1% de complication.

Cette amélioration, simple d'usage et peu coûteuse, semble particulièrement adaptée aux varices de gros calibre (> 8 mm) et aux patients sous anticoagulants, qui correspondaient à une population susceptible de résister à la sclérose-mousse.

Une étude multicentrique randomisée est nécessaire pour confirmer ces premiers bons résultats.

Mots-clés : varice, écho-sclérose-mousse, compression externe, tumescence externe.

Summary

To improve Ultra-Sound-Guided-Foam-Sclerotherapy results, the authors introduced the usage of weights (external tumescence) during the injection and for 3 minutes following the procedure in order to reduce the varix diameter and empty it of blood.

An initial study performed on 100 patients obtained 99% of positive results and 1% with complication.

This improvement, easy to use and low priced, seems particularly well adapted to large varicose veins (> 8 mm) and patients under anti-clot treatment. Formerly, for these patients, the results of USGFS were not so effective without external tumescence.

A randomized multi-centric study is necessary to confirm these first encouraging results.

Keywords: varicose vein, USGFS, external compression, external tumescence.

Introduction

Par son efficacité, sa sécurité, sa simplicité, son caractère peu invasif et son coût, la sclérose-mousse est (enfin) devenue le gold standard du traitement des varices [1]. Elle a obtenu l'autorisation de mise sur le marché dans de nombreux pays (France, Europe, États-Unis...), 75 ans après son invention [2].

Les derniers problèmes de la mousse

Toutefois, le taux de bons résultats diminue lorsque le calibre des varices augmente (> 8 mm), lorsque les patients sont sous anticoagulants et chez certains patients « résistant » à la sclérose-mousse (recanalisation avec réapparition du reflux et de la symptomatologie veineuse).

Afin de traiter les grosses varices (remplir et spasmer), il serait parfois nécessaire d'injecter un gros volume de mousse, mais les recommandations européennes le limitent à 10 ml par séance, pour des raisons de sécurité. De plus, la douleur, l'induration et la pigmentation, notamment lors de la sclérose des accessoires sus-fasciales antérieures de cuisse, sont des effets secondaires pouvant poser problème, même s'ils s'amenuisent avec le temps.

Comment améliorer les résultats de l'ESM ?

On sait que le processus de sclérose (destruction de l'endoveine avec libération d'endothéline responsable du spasme) se déroule dans les minutes qui suivent l'injection de sclérosant.



FIGURE 1 : Différentes compressions externes possibles.

- Une compression à 20 mmHg en cheville ne réduit pas le calibre des varices sous-faciales en décubitus [3]. Un bas de compression forte ne délivre qu'une pression d'environ 8 mmHg en cuisse.
- **K. Parsi** [4] a démontré *in vitro* que les protéines sanguines (albumine pour le laurmacrogol) inhibent le pouvoir du sclérosant. C'est ce phénomène qui explique que les troncs profonds ne sont pas lésés par la sclérose (notamment les veines iliaques, le cœur droit et les artères pulmonaires).
- **M.R. Watkins** a confirmé *in vivo* [5] que la présence de sang dans la varice est délétère pour le processus de sclérose. Afin de vidanger la varice, il est souhaitable de réduire son calibre pendant l'injection. La surélévation du membre ne réduit que très peu le volume de la varice.
- **R. Milleret** [6] dans son Alpha technique, utilise la bande d'Esmarch pour vider la varice de son sang avant injection de mousse sclérosante.
- Parmi d'autres [7] **N. Devereux, A. Cavezzi et A. Frullini** [8] réalisent une tumescence froide avant échoscclérose mousse pour réduire le calibre de la varice.
- **A. Frullini** [9] utilise un endolaser à 65° pour réduire le calibre de la varice avant l'injection de mousse (LAFOS).
- **C. Boné Salat** [10] injecte la mousse en même temps qu'il chauffe la varice par un laser (ELAF).
- **M. Gallucci** [11] utilise un bandage à basse pression pour traiter par sclérose-mousse des ectasies variqueuses segmentaires.

Il est possible de comprimer, sans collaber, le tronc de la varice pendant l'injection à l'aide d'un brassard (20 mmHg), d'un dispositif adapté (Veinalgic) ou d'un poids : c'est la tumescence externe (Figure 1).

Par rapport au brassard, le poids permet de comprimer sur une plus grande surface. Ainsi une plus grande longueur de la varice principale mais également les terminaisons des accessoires sont également comprimées par le bidon.

- Un bidon de gel échographique de 5 L rempli de 3 kg de gel, ou de sable fin, ou bien une vessie de glace pleine d'eau (2 L), sont parfaitement adaptés car ils se conforment à l'anatomie du membre.

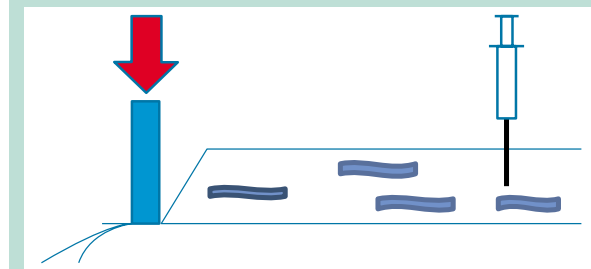
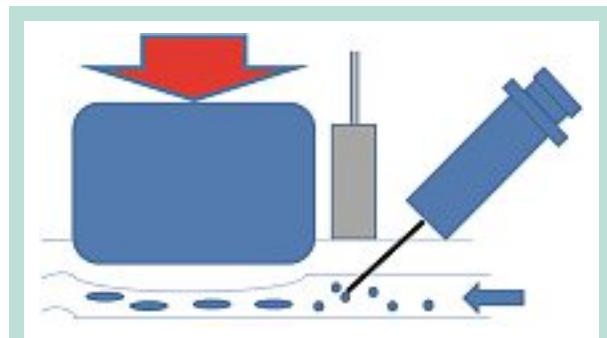


FIGURE 2 : Mousse sous compression (haut). Manœuvre de Cloutier (bas).

- Le bidon de 3 kg est parfait pour les varices profondes car il exerce une pression approximative de 20 mmHg alors que la vessie pleine de 2 L d'eau ou de sable convient aux varices plus superficielles en délivrant une pression aux alentours de 12 mmHg.
- Le dispositif réduit le calibre de la varice sur 20 cm de long sans la collaber, ce qui permet à la mousse de la remplir lors de l'injection sous la compression externe (3 kg = 15 à 25 mmHg).

La compression réalisée ne collabe donc pas les réseaux veineux profonds et superficiels mais réduit le calibre et donc le volume de la varice que l'on souhaite scléroser.

Cette compression est différente de la manœuvre de Cloutier (**Figure 2**) qui visait à limiter l'écoulement du sclérosant liquide en collabant la terminaison de la varice après l'injection.

La sclérose-mousse sous compression devrait donc permettre de :

- diminuer le volume variqueux à remplir (10 ml maximum par séance) ;
- diminuer le volume sanguin présent dans la varice car les protéines sanguines inhibent le pouvoir du sclérosant ;
- scléroser l'ensemble du pourtour de la varice en mettant en contact les bulles de sclérosant qui flottent dans le sang avec l'ensemble du pourtour de la varice (notamment la paroi profonde de l'endoveine) ;
- augmenter la durée du contact entre sclérosant et endoveine en ralentissant l'écoulement ;

L'écho-sclérose mousse des varices sous compression ou « tumescence externe » : l'étude MOUSSECOMP.

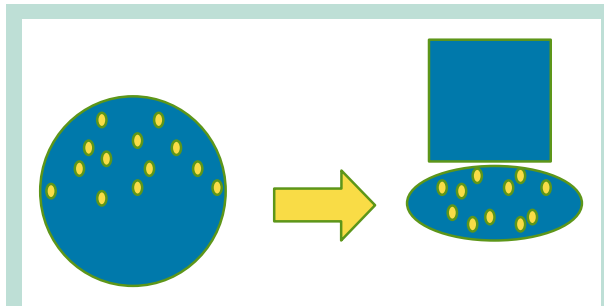


FIGURE 3 : La compression externe permet de mieux répartir le sclérosant sur la paroi veineuse.

- faciliter le déclenchement du spasme ;
- éviter les scléros inflammatoires (indurés et parfois douloureux) favorisant les pigmentations et nécessitant des ponctions ou des évacuations (scléro-aspirations et thrombectomies).

Résultats échographiques et cliniques immédiats

La compression permet d'obtenir une meilleure inflammation immédiate de la paroi veineuse (augmentation de l'intima-média). La lumière de la varice est très réduite et la mousse échogène persiste de nombreuses minutes par défaut d'écoulement même après l'enlèvement de la compression au bout de 3 minutes (**Figure 6**). Il arrive parfois que la varice soit complètement occluse à la fin de la séance (**Figure 7**).

Ces caractéristiques témoignent d'un processus de sclérose précoce de bonne qualité. On les obtient plus difficilement sans compression pendant et immédiatement après l'injection.

Le petit volume de sang dans la veine colabée n'inhibe pas le processus de sclérose.

L'échographie n'a jamais permis de constater de relargage de mousse dans le réseau profond sous-jacent par des perforantes ou par l'ostium de la varice traitée pendant la compression externe ou lors de son ablation.

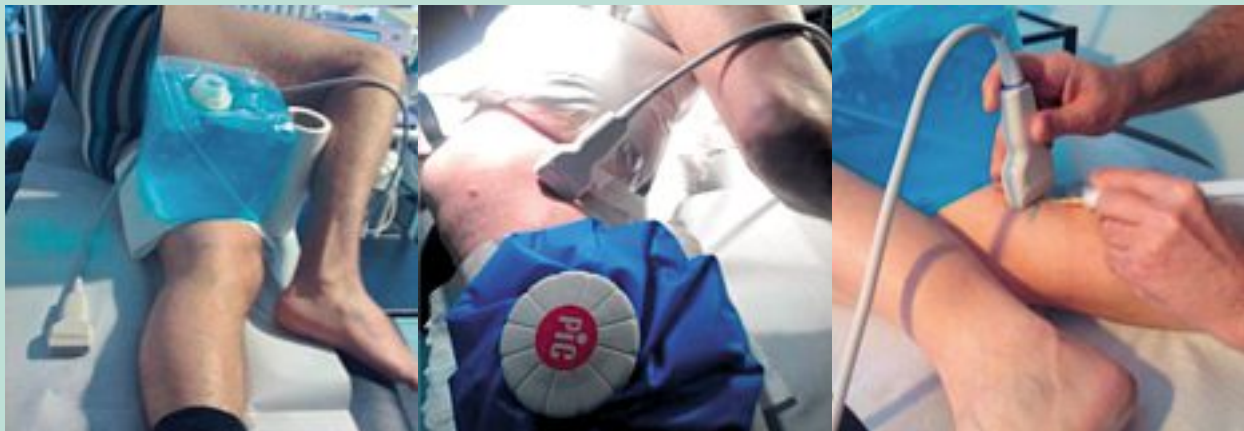

FIGURE 4 : Compressions externes de la grande veine saphène.

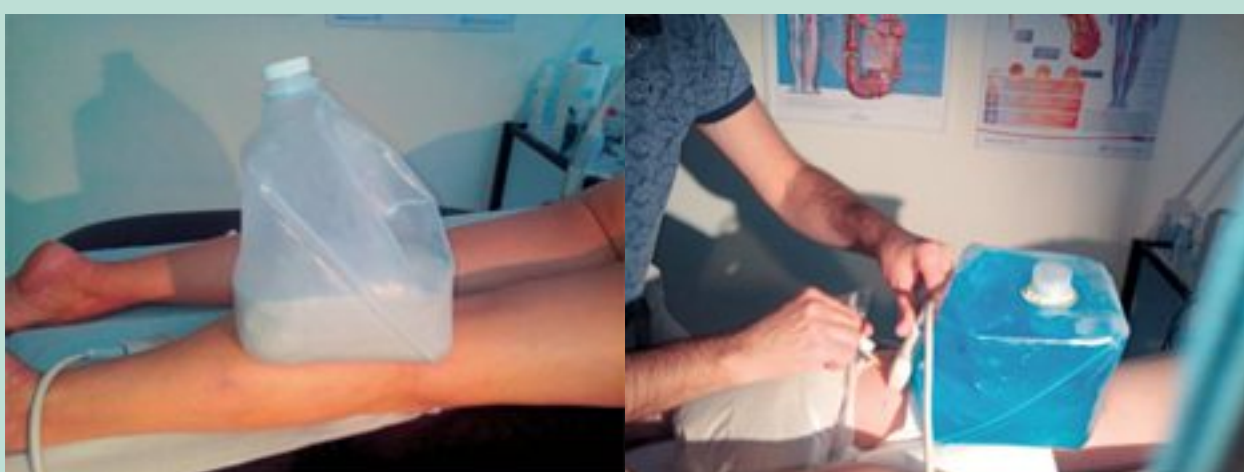

FIGURE 5 : Compressions externes de la petite veine saphène.

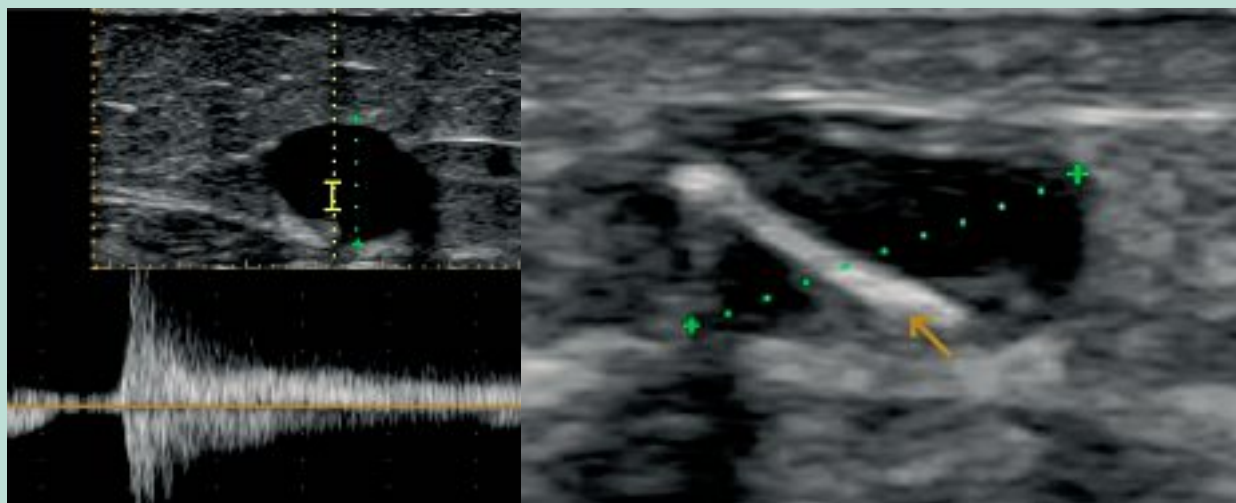


FIGURE 6 : Mise en évidence échographique de l'augmentation importante et immédiate de l'intima-média témoignant de l'excellent résultat du traitement d'une GVS de 8 mm de diamètre avec un reflux majeur. Il ne persiste qu'une lumière de petite taille remplie de mousse (bande blanche échogène indiquée par la flèche jaune, la zone noire correspond à l'intima-média très augmenté par l'inflammation).

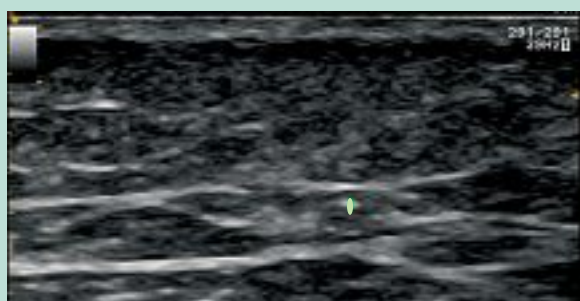


FIGURE 7 : Occlusion quasi-complète d'une GVS de 9 mm quelques minutes après l'injection de mousse sclérosante (point vert).

On ne constate pas cliniquement de remplissage et donc de dilatation des varices traitées lors de l'orthostatisme en fin de séance ce qui témoigne d'une sclérose effective et qui ne se produit pas lors d'un spasme transitoire (Figure 8).

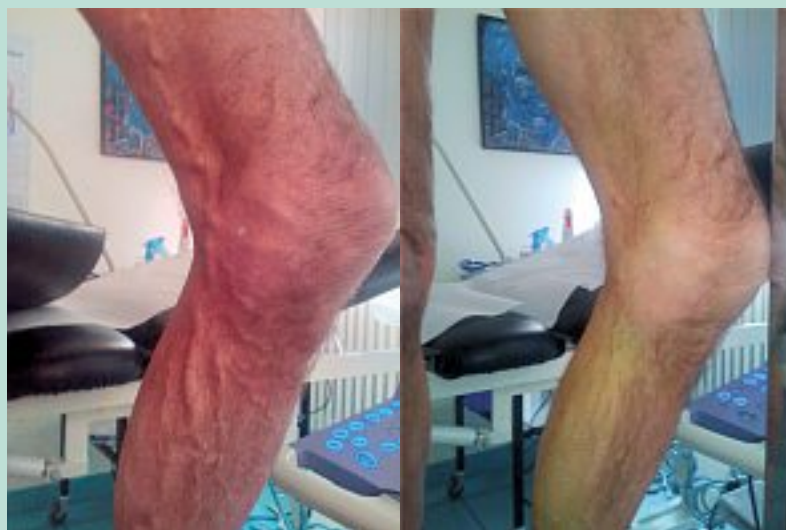

FIGURE 8 : Bon résultat clinique immédiat : absence de remplissage lors de la remise en orthostatisme 3 mn après l'injection sous compression de 8 ml de mousse dans une GVS et ses accessoires.

L'écho-sclérose mousse des varices sous compression ou « tumescence externe » : l'étude MOUSSECOMP.

Étude préliminaire: MOUSSECOMP

Matériel et méthode

100 patients d'un centre privé de médecine vasculaire ont été inclus de janvier à avril 2014 (CEAP de C2 à C6). Ils présentaient des varices (reflux ED supérieur à 1 s) 52 GVS, 21 PVS et 27 veines sus-fasciales avec des diamètres moyens de 3 à 14 mm (M : 6,4 mm).

Chaque patient a bénéficié d'une 1 séance d'ESM sous compression (pendant 3 mn à partir de l'injection) avec du Lauromacrogol (Polidocanol) à 2 %. Le ratio liquide/gaz était de 1+4, les volumes liquides injectés variaient de 0,5 à 2 ml (2,5 à 10 ml de mousse). Le patient a ensuite porté un bas de compression 2 du lever au coucher pendant 15 jours.

Un contrôle clinique et ED était réalisé vers 8 semaines (4-8).

Résultats cliniques et écho-Doppler

Aucun patient n'a été perdu de vue : 83 bons résultats cliniques et ED, 14 incomplets (non disparition complète du reflux ED) et 1 échec (1^{re} séance) chez une patiente sous traitement anticoagulant au long cours (AVK) et dont le calibre de la GVS était de 6 mm. La deuxième séance a permis d'obtenir la suppression du reflux dans la varice traitée.

1 patient a présenté, 1 mois après l'injection, une petite embolie pulmonaire sans thrombus dans le réseau veineux profond des MI mais avec une sclérose effective de la GVS traitée. L'EP de faible importance a été traitée par AOD pendant 3 mois et a guéri sans séquelles.

Résultat global : après une séance de sclérose-mousse sous compression :

Dia moyen V 6,37 mm	Bons	Intermédiaires	Échecs
Cliniques	85 %	14 %	1 %
Écho-Doppler	85 %	14 %	1 %

Sous-groupes :

- Veines ayant un diamètre supérieur ou égal à 8 mm (M : 11 mm) au nombre de 29 :

D ≥ 8 mm	Bons	Intermédiaires	Échecs
Cliniques	23 soit 79,31 %	6 soit 20,68 %	0
Écho-Doppler	22 soit 75 %	7 soit 24,13 %	0

- Patients sous anticoagulants (ACFA, thromboses, AVK, HBPM, AOD) (veines tous diamètres confondus) au nombre de 14 :

Anticoagulants	Bons	Intermédiaires	Échecs
Cliniques	11 soit 78,57 %	2 soit 14,28 %	1
Écho-Doppler	10 soit 71,42 %	3 soit 21,42 %	1

Le fait d'injecter la mousse dans une varice sous compression n'a pas mis en évidence de diminutions de la taille des sclérosés, des indurations cliniques et des douleurs dans le mois suivant l'injection.

La compression externe améliore donc les résultats écho-Doppler et cliniques de l'ESM mais sans diminuer les effets indésirables transitoires qui lui font suite.

Conclusions

Sans augmenter les risques (1 % de thrombose), l'effet sclérosant de la mousse semble être potentialisé par l'ajout d'une compression (ou tumescence) externe maintenue pendant et dans les 3 minutes qui suivent l'injection.

La réduction du calibre et la vidange de la varice avant l'injection de sclérosants sont à la base de cette amélioration, simple d'usage, rapide et sans surcoût.

La compression externe qui potentialise l'effet sclérosant semble particulièrement adaptée aux varices de gros calibre et aux patients sous anticoagulants qui correspondaient à une population susceptible de résister à la sclérose mousse.

Une étude randomisée et multicentrique s'impose pour confirmer les résultats de l'étude pilote MOUSSECOMP.

Discussion

La reconnaissance de la sclérose mousse nécessitait une standardisation de la méthode et donc des recommandations.

Néanmoins, celles-ci ne doivent pas figer la procédure et bloquer toutes les recherches qui pourraient permettre une amélioration des résultats et une diminution des effets indésirables et des complications.

La compression externe, mais aussi les variations de ratio liquide/gaz, en fonction du diamètre de la varice, sont des voies qu'il serait regrettable de ne pas explorer.

La sclérose mousse est une méthode de traitement des varices qui a déjà fait ses preuves et tend à se généraliser dans le monde entier, mais, comme pour toutes les thérapeutiques, la recherche doit continuer afin de la faire évoluer en gardant l'excellence pour cible.

Références

1. Rabe E. European guidelines for sclerotherapy in chronic venous disorders. *Phlebology* 2013 May 3 ; 29(6) : 338-54.
2. Mc Ausland S. The modern treatment of varicose veins. *Med. Press Circular* 1939 ; 201 : 404-10.
3. Rastel D., Lun B. Effets des bas médicaux de compression sur les veines épifasciales et leurs conséquences sur la sclérothérapie à la mousse. *Phlébologie* 2014 ; 67(1) : 40-5.
4. Parsi K., Exner T., Low J., Fung Ma D.D., Joseph J.E. In Vitro Effects of Detergent Sclerosants on Clot Formation and Fibrinolysis. *European J. Vasc. Endovasc. Surg.* 2011 ; 1(2) : 267-77.
5. Watkins M.R. Deactivation of Sodium Tetradecyl Sulphate Injection by Blood Proteins. *EJVS* 2010.12.012.
6. Milleret R. The Sclerosis of the large saphenous veins by means of foam emitted through an ultrasound-guided catheter: Alpha Technique. The Conclusions of the first 1000 treatments. *Phlebology* 2006 ; 59 : 53-8.
7. Van Cleef J.F. La tumescence dans l'ablation chimique des veines saphènes. *Phlébologie* 2014 ; 67 (1) : 72-5.
8. Devereux N., Recke A.L., Westermann L., Recke A., Kahle B. Catheter-directed foam sclerotherapy of great saphenous veins in combination with pre-treatment reduction of the diameter employing the principals of perivenous tumescent local anesthesia. *Eur. J. Vasc. Endovasc. Surg.* 2014 ; 47(2) : 187-95.
9. Frullini A., Fortunata D. Sclérothérapie à la mousse assistée par laser (LAFOS) : une nouvelle approche pour le traitement de l'incompétence des veines saphènes. *Phlébologie* 2013 ; 66 (1) : 51-4.
10. Boné Salat C. L'« Endolaser Ablation foam » (ELAf), synergie d'action physico-chimique. Une nouvelle procédure pour le traitement ambulatoire des varices sans anesthésie locale. *Phlébologie* 2014 ; 67(1) : 26-9.
11. Gallucci M., Antignani P.L., Allegra C. La sclérothérapie à la mousse dans les varices des membres inférieurs : 2 notes de technique. *Phlébologie* 2010 ; 63 (4) : 25-30.