



## Gros bras et compression médicale.

### Arm lymphoedema (big arm) and compression therapy.

Filori P.

#### Résumé

Sur les 52 500 femmes par an qui sont touchées par un cancer du sein (chiffre INCa 2012), 20 à 30 % d'entre elles présentent un lymphœdème.

Ce « gros bras » provoqué par le ralentissement ou un blocage de la circulation lymphatique est secondaire à tout geste ou traitement réalisé au niveau du creux axillaire : curage axillaire, exérèse du ganglion sentinelle (rare) ou radiothérapie axillaire (exceptionnel).

Même si les progrès thérapeutiques en matière de prise en charge du cancer du sein ont permis d'améliorer largement le pronostic vital et l'espérance de vie des patientes, le lymphœdème du membre supérieur est un phénomène encore trop souvent méconnu et dont la prise en charge reste aléatoire.

La « Complex Decongestive Physiotherapy » (CDP) mise en place au niveau international, tout comme les recommandations de la Haute Autorité de Santé, demeurent un canevas sur lequel l'équipe thérapeutique doit pouvoir s'appuyer afin que le lymphœdème du membre supérieur ne demeure pas une fatalité mais un état transitoire.

**Mots-clés :** cancer du sein, gros bras, lymphœdème, drainage lymphatique manuel, compression.

#### Summary

Of the 52 500 women per year who are affected by breast cancer (Inca 2012), 20-30% of them have lymphedema.

This "big arm" caused by slowing or blocking the lymphatic circulation is secondary to any act or treatment performed in the axilla: axillary dissection, sentinel lymph node excision (rare) or axillary radiotherapy (exceptional).

Although therapeutic advances in management of breast cancer, have led to vastly improve the prognosis and life expectancy of patients, the lymphedema is a phenomenon too often overlooked and whose decision support remains uncertain.

The "Complex decongestive Physiotherapy" (CDP) implemented at the international level, as well as the recommendations of the "High Authority of Health" remains a canvas on which the treatment team must be supported so that the upper limb lymphedema does not remain inevitable but a transient state.

**Keywords:** breast cancer, big arm, lymphedema, manual lymphatic drainage, compression.

## Introduction

Les progrès thérapeutiques en matière de prise en charge du cancer du sein ont permis d'améliorer largement le pronostic vital et l'espérance de vie des patientes.

Cependant, ces thérapeutiques sont encore trop souvent source de « dommages collatéraux » qui altèrent la qualité de vie des patientes et entraînent un handicap fonctionnel important [6].

Le lymphœdème du membre supérieur, souvent dénommé « gros bras », est un phénomène encore trop souvent méconnu et dont la prise en charge reste aléatoire.

Il est provoqué par le ralentissement ou un blocage de la circulation lymphatique.

Il est secondaire à tout geste ou traitement réalisé au niveau du creux axillaire [4, 7] : curage axillaire [9], exérèse du ganglion sentinelle (rare) ou radiothérapie axillaire (exceptionnel).

Le lymphœdème est à distinguer du gonflement banal du sein, de l'aisselle et du bras qui peut survenir juste après l'acte chirurgical.

Il peut se compliquer notamment d'érysipèle.

Pour les patientes, c'est un élément nouveau qu'il faut savoir gérer et qui suscite très souvent inquiétude et interrogation, voire une incompréhension [2, 5, 10].

Pascal Filori, kinésithérapeute lymphologue, diplômé du DU de Lymphologie de Montpellier, enseignant au DU de compression médicale de l'UPMC, Paris.

Centre Méditerranéen de Lymphologie, Clinique Résidence du Parc, 10, avenue Gaston-Berger, 13010 Marseille, France

E-mail : [p.filori@hotmail.fr](mailto:p.filori@hotmail.fr)

Accepté le 15 juin 2014

## Gros bras et compression médicale.



FIGURE 1

### Cliniquement

Le lymphœdème du membre supérieur se manifeste par :

- un gonflement de la main ou de l'avant-bras qui est souvent le premier signe ;
- une sensation de tension ou de lourdeur du membre sans avoir eu d'activité particulièrement intense ;
- une différence d'aspect de la peau qui apparaît plus épaisse que sur l'autre membre ;
- une diminution de la mobilité de la main, du poignet ou du bras ;
- une impression que les bijoux (tels que bagues, montres ou bracelets) ou les vêtements sont trop serrés. L'œdème peut être limité à une partie du membre, à la main, s'étendre à l'avant-bras, voire parfois au membre supérieur complet.

Le lymphœdème peut évoluer de différentes façons.

Chez certaines patientes, il est temporaire et disparaît dans les mois qui suivent la chirurgie.

Chez d'autres, il peut persister et devenir fluctuant, ne régressant jamais totalement [12, 13, 14].

Avec un délai d'apparition variable, de quelques semaines après l'acte chirurgical à plusieurs années après avec une médiane de survenue à 2 ans, la connaissance du phénomène permet de mieux mettre en place les outils pour lutter contre son installation.

Sur les 52 500 femmes par an qui sont touchées par un cancer du sein, 20 à 30 % d'entre elles présentent un lymphœdème [21] en cas d'exérèse ou curage ganglionnaire (**Figure 1, gauche**) alors que ce chiffre diminue à 3 à 7 % dans les cas de chirurgie avec exérèse du ganglion sentinelle (**Figure 1, droite**).

En pratique, il ne faut pas laisser le lymphœdème s'installer.

Il est essentiel de le diagnostiquer et de le prendre en charge tôt.

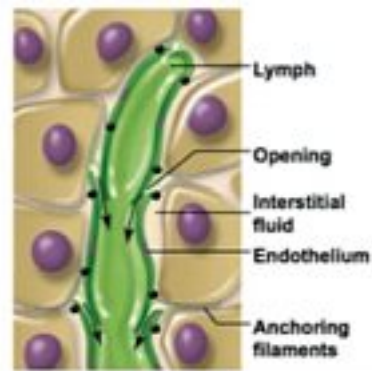


FIGURE 2

### Une anomalie de la circulation lymphatique

Ces chiffres montrent bien que la caractéristique anatomique du ganglion, véritable « aspirateur » au sein du système lymphatique, est à l'origine des troubles de la circulation lymphatique et représente une des causes du lymphœdème.

L'autre caractéristique du système lymphatique réside dans l'anatomie et l'intégration du capillaire lymphatique dans le tissu interstitiel.

Les lésions des lymphatiques et/ou des collecteurs lymphatiques aboutissent à une stagnation de la lymphe par accumulation de protéines, d'eau et de débris cellulaires dans les tissus interstitiels et à une hyperpression dans les vaisseaux lymphatiques encore fonctionnels.

La charge hydrique lymphatique (quantité d'eau non réabsorbée par le système sanguin et attendant sa réabsorption lymphatique) augmente.

La résultante est une augmentation du volume du membre. Plus le temps passe, plus les protéines hydrophiles se gorgent d'eau et se retrouvent prises au piège au milieu des fibres du tissu conjonctif.

La charge protéique augmente alors que la charge hydrique diminue, l'œdème perd son caractère aqueux pour devenir de plus en plus fibreux (**Figure 2**).

Les filaments-glissières des vaisseaux lymphatiques bougent de moins en moins et, de ce fait, les pré-collecteurs lymphatiques ne s'ouvrent plus.

Le système se paralyse, le lymphœdème s'installe.

L'altération du transport des cellules immunitaires favorise une inflammation chronique et peut induire des altérations tissulaires entraînant une fibro-sclérose (épaississement des tissus interstitiels et de la peau) et un dépôt adipeux, réduisant encore le débit lymphatique.

Le personnel soignant se retrouve souvent confronté à des œdèmes indurés.

La réussite du traitement sera jugée sur la transformation de l'œdème, pour passer d'un stade « œdème induré » à un stade « plus souple ».

## Les bases du traitement

La compression et le drainage lymphatique manuel [8] restent les éléments clés et essentiels du traitement (Complex Decongestive Physiotherapy, CDP). Ils sont cependant toujours associés aux règles hygiéno-diététiques [15].

### Les soins de la peau et des phanères

La patiente doit prendre soin de son membre supérieur, hydrater sa peau et éviter toute effraction cutanée. Il convient également de l'informer aussi des risques liés aux chimiothérapies avec toxicité unguéale.

### Gymnastique et mobilisation douce

L'activité physique encadrée et progressive n'est pas délétère. Elle semblerait même bénéfique avec une diminution des symptômes et de leur sévérité. On a constaté une diminution de la fréquence des épisodes d'aggravation [1, 2, 3, 16].

### Réduction du poids en cas de surpoids

Il convient d'éviter la prise de poids après traitement ; en effet, le lymphœdème étant situé dans le même espace que le tissu graisseux (l'hypoderme), toute augmentation du volume graisseux réduira de fait l'espace restant, ce qui entraînera une densification du lymphœdème [11].

### Drainage lymphatique manuel

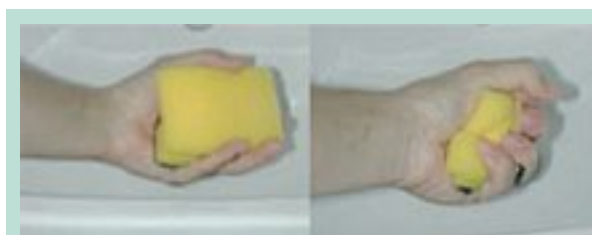C'est une technique spécifique de kinésithérapie qui doit être exécutée par des kinésithérapeutes ayant reçu une formation spécifique.

Les manœuvres de drainage sont exclusivement manuelles.

La séance ne doit pas uniquement se cantonner à un traitement du membre supérieur mais doit englober également tout l'hémibuste (sein, flan, hémidos).

Le temps de drainage manuel est adapté à l'importance du lymphœdème.

Les séances de kinésithérapie ne doivent pas durer moins de 30 minutes [17, 18, 19, 24].



**FIGURE 3 :** Simulation de l'efficacité du drainage lymphatique manuel.

L'efficacité du drainage lymphatique manuel est prouvée, mais il doit être impérativement associé aux bandages ou à la compression élastique [22].

Si le drainage favorise la circulation de la lymphe, l'application d'une compression par bandage ou manchon est impérative sous peine de voir le membre reprendre son volume antérieur.

Au long cours, l'efficacité du drainage lymphatique manuel semble utile pour le maintien du résultat sur la souplesse cutanée et le volume du membre (surtout utile pour les lymphœdèmes du sein et de la paroi thoracique). Mais là encore, il doit être associé à la compression élastique (**Figure 3**).

### La compression : les recommandations de la HAS

La thérapie décongestive se déroule en deux phases (**Tableau 1**) :

- une phase de réduction du volume ;
- et une phase de maintien.

Il convient de préférer un manchon avec main attenante. En complément du manchon pour les bandages nocturnes, il est possible d'utiliser des bandes sèches.

### La pratique quotidienne du traitement compressif

Lors de la phase de réduction du volume, la diminution du volume est habituellement de 30 à 60 %.

- La meilleure solution consiste en la mise en place d'un **bandage multibande multi-type** (plusieurs bandes différentes). Il doit être porté 24 h/24 et renouvelé toutes les 24 ou 48 heures pendant une durée de 2 semaines le plus souvent.

Ce bandage doit être adapté en fonction de son efficacité et de sa tolérance. Ce bandage est habituellement posé en ambulatoire par un masseur-kinésithérapeute [25] (**Figure 4**).

Phase de réduction du volume	Phase de maintien
Au moins 5 jours par semaine pendant 1 à 6 semaines : <ul style="list-style-type: none"> <li>– bandes sèches à allongement court ou inélastiques et dispositifs de capitonnage ;</li> <li>– utiliser la pression maximale tolérée.</li> </ul>	Traitement au long cours avec réévaluation régulière du rapport bénéfiques/risques : <ul style="list-style-type: none"> <li>– manchon de 15-20 mmHg, 20-26 mmHg ou &gt; 36 mmHg ;</li> <li>– utiliser la pression maximale tolérée.</li> </ul>

**TABLEAU 1**

## Gros bras et compression médicale.



FIGURE 4 : Bandage multibande.




FIGURE 5 : Mobiderm®.

- Des **exercices physiques sous bandage** [1] sont nécessaires. Pour ce faire, il convient d'éduquer les patientes à mobiliser leur membre et à pratiquer des exercices durant la phase de réduction de volume car la variation de pression effective lors de la mobilisation du membre accentue le drainage de l'œdème [20].
- L'**auto-bandage** : le masseur-kinésithérapeute doit enseigner cette technique à la patiente et/ou à son entourage pour favoriser l'autonomie.

Le bandage peut être porté jour et nuit, de façon ponctuelle en fonction de l'importance de l'œdème et de la motivation du patient.

### Le problème des œdèmes indurés

Le personnel soignant se retrouve souvent confronté à des œdèmes indurés.

La réussite du traitement sera jugée sur la transformation de l'œdème, pour passer d'un stade « œdème induré » à un stade « plus souple ».



FIGURE 6 : Gantelet et manchon Mobiderm®.



FIGURE 7

Le Mobiderm® est un bandage non tissé dans lequel sont insérés des cubes de mousse (Figure 5).

Son but est de réduire rapidement les œdèmes indurés en association avec la compression.

Mobiderm® existe sous divers formats adaptés aux types de zones à traiter soit en bandes de 10 cm de large sur 3 m de long pour une utilisation sur toute la longueur du membre œdématié, soit en plaques de 25 cm × 1 m ou 25 cm × 25 cm, que l'on peut découper, pour une utilisation sur des zones spécifiques.

Le produit est facile à mettre en place sur les membres.

Le produit, une fois mis en place sous le bandage compressif, est bien toléré par les patients qui éprouvent une sensation de confort liée au sentiment de protection (Figure 6).

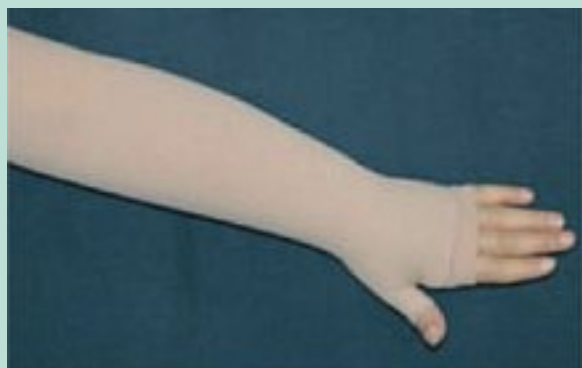Seul problème, le volume du membre est globalement augmenté par la mise en place du produit, d'où son utilisation à domicile ou lors d'une hospitalisation car l'habillage devient problématique.

L'existence d'un manchon ou d'un gantelet sur mesure permet de répondre à certaines difficultés d'application.

L'effet du produit sur l'œdème serait lié à l'existence de cette juxtaposition de zones à pression élevée et de zones à faible pression.

En comprimant plus ou moins le derme et l'hypoderme lors de la contraction musculaire (zone de pression élevée), le Mobiderm® reproduirait par son action mécanique l'effet du drainage lymphatique manuel, d'où une désinfiltration plus rapide des tissus interstitiels.

Dans les zones à faible pression, une augmentation de la vitesse de circulation se produirait grâce à un effet Venturi créé par les zones voisines à pression élevée (Figure 7).



**FIGURE 8 :** Manchon avec mitaine attenante.

Ainsi, non seulement le Mobiderm® agirait par un effet thixotrope (transformation d'un état de gel en état de liquide) modifiant ainsi l'œdème, mais en augmentant également les possibilités de circulation.

On notera également un effet secondaire positif : la stimulation de la sensibilité fine épicrotique qui peut avoir une efficacité sur les douleurs par désafférentation.

Le produit est bien apprécié à la condition d'en expliquer le principe et les effets aux patientes.

### Le choix du manchon et de la pression

De nombreuses possibilités sont possibles :

- manchon simple ;
- manchon avec mitaine et pouce attaché ;
- manchon avec mitaine et doigts attachés ;
- manchon avec mitaine et pouce séparé ;
- manchon avec mitaine et doigts séparés...

Il est préférable, en cas de besoin d'une mitaine, de privilégier l'emploi d'un manchon avec mitaine attenante (**Figure 8**).

Le choix se porte le plus souvent sur une classe 2 ou 3.

La pression est à adapter en fonction de l'efficacité et de la tolérance du manchon au porté.

Il convient mieux de préconiser un manchon sur mesure (sauf si l'œdème est infraclinique) après la phase de réduction de volume [23].

Afin de faciliter la mise en place du manchon, il est également nécessaire de signaler à la patiente la possibilité d'acheter un « enfile-manchon ».

Tous les 3 à 6 mois, la patiente doit être revue afin d'apprécier l'usure du manchon et de vérifier l'adaptation du manchon en fonction de l'évolution du lymphœdème.

Pour ces raisons, le manchon doit être renouvelé aussi fréquemment que nécessaire, notamment en début de traitement afin de ne pas perdre les acquis, puis 2 fois par an en fonction de l'usure et de sa perte d'efficacité.

On informera toutefois la patiente qu'un retour aux bandages pendant quelques jours peut être nécessaire en cas de réaugmentation soudaine du lymphœdème pour des raisons diverses (chaleur, stress, alimentation trop salée, etc.).

## Conclusion

En conclusion, la relation thérapeute-patiente prend toute sa valeur dans le traitement du lymphœdème du membre supérieur ou « gros bras ».

L'éducation thérapeutique est indispensable pour obtenir un résultat durable :

- Le traitement du lymphœdème du membre supérieur est un traitement à vie.
- Le traitement par drainage lymphatique manuel doit être réalisé par un kinésithérapeute formé et ne doit pas se cantonner au membre supérieur mais également englober l'hémibuste.
- La thérapie compressive doit être bien comprise par la patiente pour obtenir une bonne observance du traitement.
- L'apprentissage des auto-bandages est plus complexe qu'il n'y paraît, il faut pouvoir y consacrer du temps.
- Le suivi par le masseur-kinésithérapeute et l'orthésiste ou le pharmacien va aider la patiente à mieux vivre avec son gros bras.
- Les associations de patientes vont également participer utilement au suivi psychologique et à la réintégration socioprofessionnelle de la patiente.

## Références

1. Brennan M.J., Miller L.T. Overview of treatment options and review of the current role and use of compression garments, intermittent pumps, and exercise in the management of lymphedema. *Cancer* 1998 ;83 (12 Suppl American) : 2821-7.
2. Segar M.L., Katch V.L., Roth R.S., Garcia A.W., Portner T.I., Glickman S.G., Haslanger S., Wilkins E.G. The effect of aerobic exercise on self-esteem and depressive and anxiety symptoms among breast cancer survivors. *Oncol. Nurs. Forum* 1998 ; 25(1) : 107-13.
3. McKenzie D.C., Kalda A.L. Effect of upper extremity exercise on secondary lymphedema in breast cancer patients: a pilot study. *J. Clin. Oncol.* 2003 ; 21(3) : 463-6.
4. Kwan M.L., Darbinian J., Schmitz K.H., Citron R., Partee P., Kutner S.E., Kushi L.H. Risk factors for lymphedema in a prospective breast cancer survivorship study: the Pathways Study. *Arch. Surg.* 2010 ; 145(11) : 1055-63.
5. Johansson K., Ohlsson K., Ingvar C., Albertsson M., Ekdahl C. Factors associated with the development of arm lymphedema following breast cancer treatment: a match pair case-control study. *Lymphology* 2002 ; 35(2) : 59-71.

Gros bras et compression médicale.

6. Clark B., Sitzia J., Harlow W. Incidence and risk of arm oedema following treatment for breast cancer: a three-year follow-up study. *QJM* 2005 ; 98(5) : 343-8.
7. Letellier M.E., Towers A., Shimony A., Tidhar D. From the School of Physical and Occupational Therapy (M-EL) and Department of Oncology (AT), McGill University, Montreal, Quebec, Canada; Department of Cardiology, Soroka University Medical Center, Ben Gurion University, Be'er Sheba, Israel (AS); and Department of Physical Therapy, Maccabi Healthcare Services, Sderot, Israel (DT). Breast Cancer-Related Lymphedema: A Randomized Controlled Pilot and Feasibility Study. *Am. J. Phys. Med. Rehabil.* 2014 Apr 16.
8. Tambour M., Tange B., Christensen R., Gram B. Effect of physical therapy on breast cancer related lymphedema: protocol for a multicenter, randomized, single-blind, equivalence trial. *BMC Cancer* 2014 ; 3, 14 : 239.
9. Sackey H., Magnuson A., Sandelin K., Liljegren G., Bergkvist L., Fülep Z., Celebioglu F., Frisell J. Arm lymphoedema after axillary surgery in women with invasive breast cancer. *Br. J. Surg.* 2014 ; 101(4) : 390-7.
10. Shigaki C.L., Madsen R., Wanchai A., Stewart B.R., Armer J.M. Upper extremity lymphedema: presence and effect on functioning five years after breast cancer treatment. *Rehabil. Psychol.* 2013 ; 58(4) : 342-9.
11. Jammallo L.S., Miller C.L., Singer M., Horick N.K., Skolny M.N., Specht M.C., O'Toole J., Taghian A.G. Impact of body mass index and weight fluctuation on lymphedema risk in patients treated for breast cancer. *Breast Cancer Res. Treat.* 2013 ; 142(1) : 59-67.
12. Sayko O., Pezzin L.E., Yen T.W., Nattinger A.B. Diagnosis and treatment of lymphedema after breast cancer: a population-based study. *PM R.* 2013 ; 5(11) : 915-23.
13. DiSipio T., Rye S., Newman B., Hayes S. Incidence of unilateral arm lymphoedema after breast cancer: a systematic review and meta-analysis. *Lancet Oncol.* 2013 ; 14 (6) : 500-15.
14. Mortimer P. Arm lymphoedema after breast cancer. *Lancet Oncol.* 2013 ; 14(6) : 442-3.
15. Marcos A.L., El Gaaied A.B., Ayed F.B., Hassen S.B., Zervoudis S., Navrozoglou I., Pechlivani F., Iatrakis G. Lymphedema of the arm after surgery for breast cancer: new physiotherapy. *Clin. Exp. Obstet. Gynecol.* 2012 ; 39(4) : 483-8.
16. Johansson K., Hayes S., Speck R.M., Schmitz K.H. Water-based exercise for patients with chronic arm lymphedema: a randomized controlled pilot trial. *Am. J. Phys. Med. Rehabil.* 2013 ; 92(4) : 312-9.
17. Zimmermann A., Wozniowski M., Szklarska A., Lipowicz A., Szuba A. Efficacy of manual lymphatic drainage in preventing secondary lymphedema after breast cancer surgery. *Lymphology* 2012 ; 45(3) : 103-12.
18. Huang T.W., Tseng S.H., Lin C.C., Bai C.H., Chen C.S., Hung C.S., Wu C.H., Tam K.W. Effects of manual lymphatic drainage on breast cancer-related lymphedema: a systematic review and meta-analysis of randomized controlled trials. *World J. Surg. Oncol.* 2013 ; 11 : 15.
19. Liao S.F., Li S.H., Huang H.Y., Chen S.T., Kuo S.J., Chen D.R., Wei T.S. The efficacy of complex decongestive physiotherapy (CDP) and predictive factors of lymphedema severity and response to CDP in breast cancer-related lymphedema. *Breast* 2013 ; 22(5) : 703-6.
20. Kang Y., Jang D.H., Jeon J.Y., Lee S.J., Jeong S.Y., Shin D.I., Kim H.J. Pressure monitoring of multilayer inelastic bandaging and the effect of padding in breast cancer-related lymphedema patients. *Am. J. Phys. Med. Rehabil.* 2012 ; 91(9) : 768-73.
21. Bradt J., Goodill S.W., Dileo C. Dance/movement therapy for improving psychological and physical outcomes in cancer patients. *Cochrane Database Syst Rev.* 2011 5 ; 10 : CD007103.
22. Lopez Penha T.R., Slangen J.J., Heuts E.M., Voogd A.C., Von Meyenfeldt M.F. Prevalence of lymphoedema more than five years after breast cancer treatment. *Eur. J. Surg. Oncol.* 2011 ; 37(12) : 1059-63.
23. Devoogdt N., Christiaens M.R., Geraerts I., Truijten S., Smeets A., Leunen K., Neven P., Van Kampen M. Effect of manual lymph drainage in addition to guidelines and exercise therapy on arm lymphoedema related to breast cancer: randomised controlled trial. *BMJ* 2011 ; 343 : d5326.
24. King M., Deveaux A., White H., Rayson D. Compression garments versus compression bandaging in decongestive lymphatic therapy for breast cancer-related lymphedema: a randomized controlled trial. *Support Care Cancer* 2012 ; 20(5) : 1031-6.
25. Martín M.L., Hernández M.A., Avendaño C., Rodríguez F., Martínez H. Manual lymphatic drainage therapy in patients with breast cancer related lymphoedema. *BMC Cancer* 2011 ; 11 : 94.
26. Castro-Sánchez A.M., Moreno-Lorenzo C., Matarán-Peñarrocha G.A., Aguilar-Ferrándiz M.E., Almagro-Céspedes I., Anaya-Ojeda J. Preventing lymphoedema after breast cancer surgery by elastic restraint orthotic and manual lymphatic drainage: a randomized clinical trial. *Med. Clin. (Barc)* 2011 ; 137(5) : 204-7.