



Pathologie veineuse et traitement compressif chez le sujet âgé.

Venous disease and compression therapy in the elderly.

Chahim M.

Résumé

L'exercice médical au quotidien en milieu gériatrique montre l'importance et l'incidence élevée des pathologies vasculaires et surtout celles de l'insuffisance veineuse chronique des membres inférieurs et de ses complications, de même que celles de la maladie veineuse thromboembolique.

Cette population âgée a deux particularités essentielles : la polyopathie et la polymédication.

Dans ce contexte, le traitement compressif prend toute son importance, d'autant plus que les traitements anticoagulants au long cours (toutes classes confondues : HBPM-AVK-NACO) comportent, outre des risques hémorragiques majeurs, des risques d'insuffisance rénale, d'interactions médicamenteuses, et de surdosage.

Toutefois, la compressothérapie des patients âgés n'est pas toujours facile à adapter, avec ses précautions, ses contre-indications, ses risques, ses difficultés pratiques et surtout d'observance.

D'autres pathologies fréquemment rencontrées rendent cette tâche difficile voire impossible : insuffisance cardiaque décompensée, neuropathie sensitive, angiopathie diabétique ; et ce d'autant plus que leurs symptomatologies peuvent être masquées ou atténuées chez le sujet physiologiquement âgé.

L'objectif est une compressothérapie efficace et bien tolérée. L'essentiel est de ne pas nuire : « Primum non nocere ».

Mots-clés : compressothérapie, sujet âgé.

Summary

The daily medical practice in geriatric shows the importance and the high incidence of vascular diseases and especially of chronic venous insufficiency of the lower limbs and its complications, as well as thromboembolic disease.

This elderly population has two essential characteristics: polyopathy and polymedication.

In this context, compression therapy becomes important: in fact, the long-term anticoagulant therapy (any class included: HBPM - AVK - NACO) have a major risk of bleeding (renal failure, drug interactions, overdosage).

And compression therapy in this population is not always easy to fit, with precautions regarding indications, risks, practical difficulties and above all the issue of compliance.

This task becomes difficult or impossible in the case of frequent associated diseases: decompensated heart failure, neuropathy, diabetic angiopathy; and those especially their symptomatology may be masked or attenuated in the elderly patients.

The objective is an effective and well-tolerated compression therapy. The key point is "Primum non nocere".

Keywords: elderly patients, compression therapy.

Maxime Chahim, praticien attaché consultant, médecine vasculaire-gériatre, Hôpital Corentin-Celton, 92130 Issy-les-Moulineaux, France.

E-mail : dr.chahim.maxime@wanadoo.fr

Accepté le 30 mai 2014

Pathologie veineuse et traitement compressif chez le sujet âgé.

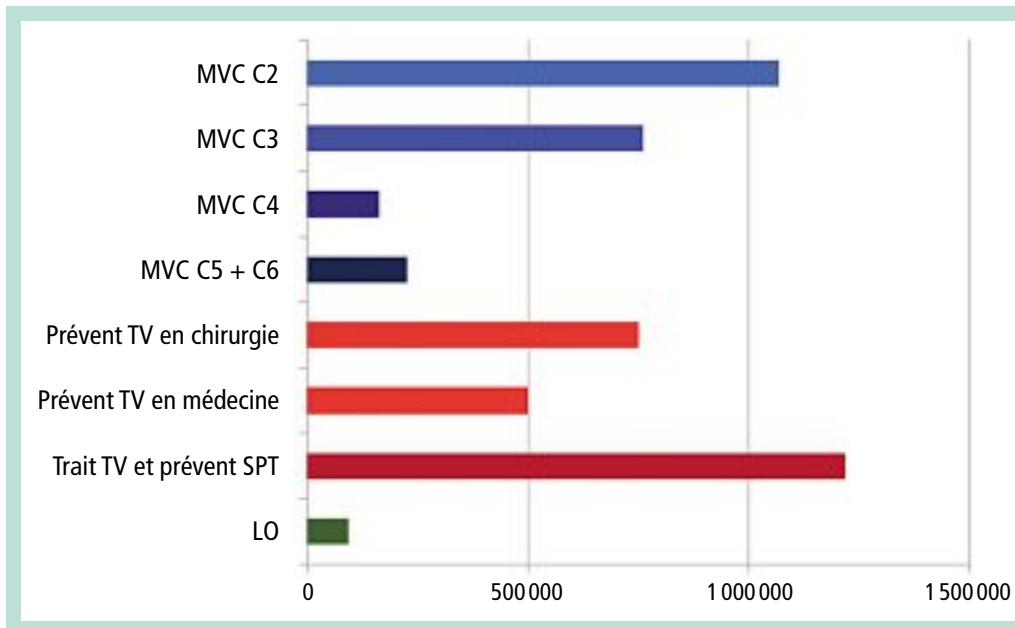


FIGURE 1 :
 Utilisation des dispositifs de compression : population cible (HAS 2010).

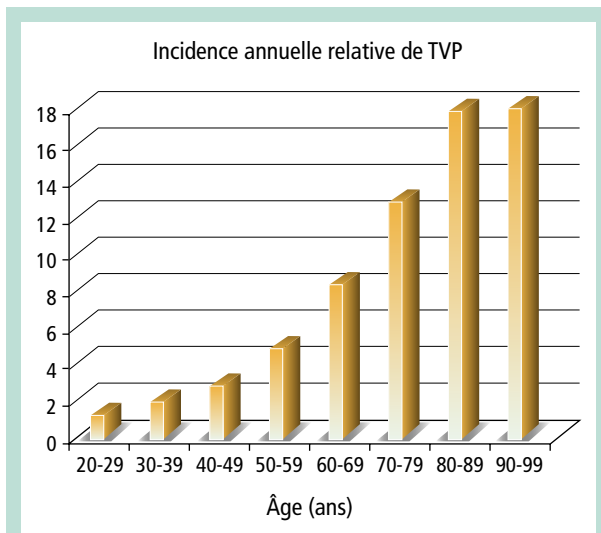


FIGURE 2 : Fréquence des TVP en fonction de l'âge.

Introduction : une augmentation et une fréquence accrue

Les pathologies vasculaires et surtout la maladie veineuse chronique (MVC) des membres inférieurs sont la cause quotidienne de difficultés thérapeutiques chez le sujet physiologiquement âgé en milieu gériatrique.

Les formes évoluées de la maladie veineuse chronique et le risque de maladie thrombo-embolique augmentent avec le vieillissement de la population. Cette population des plus de 65 ans représentera environ 1/3 de la population française dans les années 2020-2030.

En effet, sur un total de 7,7 millions de patients, la prévalence de la MVC (**Figure 1**) au-delà de 70 ans représente environ 30 % pour le stade C2 de la classification de CEAP, 25 % pour le C3, 8 à 12 % pour le C4 et 0,3 % pour les stades C5 et C6 [1, 2].

Quant à la maladie thrombo-embolique (**Figure 2**) et la nécessité absolue de prévenir un syndrome post-thrombotique voit son incidence multipliée par 4 au-delà de 70 ans.

Le traitement compressif est l'élément essentiel de la prise en charge de la MVC auprès du sujet physiologiquement âgé. L'absolue nécessité de prévenir le syndrome post-thrombotique est également un défi auprès de cette population.

Sujet physiologiquement âgé : polyopathie et polymédication

Cette population physiologiquement âgée a deux particularités essentielles : la polyopathie et la polymédication.

La polyopathie avec en premier lieu une incidence élevée des maladies ostéo-articulaires, notamment la gonarthrose, coxopathie et surtout le blocage de l'articulation tibio-tarsienne (**Figure 3**).

S'y associent les troubles visuels, cognitifs, troubles de l'équilibre, la faiblesse musculaire... qui concourent à une diminution de la mobilisation et la marche constituant ainsi la sédentarité, une station assise prolongée voire l'alitement.

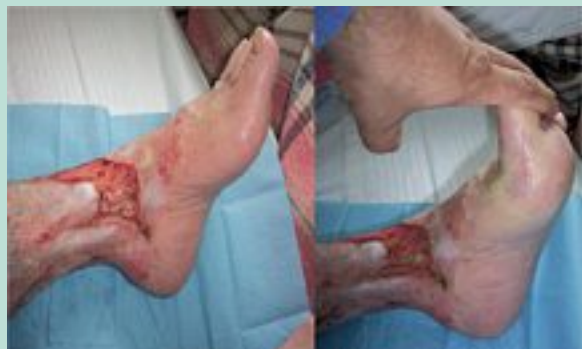

FIGURE 3 : Le blocage de l'articulation tibio-tarsienne.

Ces situations favorisent la stase veineuse, œdème et troubles trophiques et majore l'incidence de la maladie thromboembolique.

La polymédication avec l'accumulation des effets secondaires et indésirables ainsi que les interactions médicamenteuses.

La déshydratation, les chutes, les troubles de la vigilance, les troubles de l'appétit ou du goût sont des signes évocateurs d'effets iatrogène dus à la polymédication.

Les traitements anticoagulants au long cours (toute classe confondue : HBPM, AVK et les nouveaux anticoagulants oraux) comportent des risques hémorragiques majeurs en raison d'une insuffisance rénale, d'interactions médicamenteuses et de surdosages médicamenteuses.

Dans ce contexte, le traitement compressif prend toute son importance.

Sujet physiologiquement âgé : attention à l'artériopathie « silencieuse »

Le traitement compressif chez cette population physiologiquement âgée n'est pas toujours facile à prescrire, adapter et délivrer en raison de l'existence fréquente d'une artériopathie chronique oblitérante des membres inférieurs (AOMI) asymptomatique.

En effet, la claudication intermittente (stade II de la classification de Leriche et Fontaine) est le plus souvent absente dans cette population essentiellement sédentaire.

Ainsi, l'artériopathie silencieuse du sujet âgé doit être systématiquement recherchée [1, 2, 3] car elle contre-indique le port d'une compression élastique, si l'index de pression systolique à la cheville (IPS) est $< 0,6$ (IPS : rapport entre la pression artérielle systolique à la cheville et au bras).

Dans une étude publiée en 2006 [1] et réalisée chez 138 patients hospitalisés d'âge moyen 82,5 ans dont l'insuffisance veineuse était documentée à l'écho-Doppler, le port d'une compression élastique était nécessaire.



FIGURE 4 : Enfile-bas rigide.

On a retrouvé une AOMI sévère chez 21% d'entre eux avec un IPS $< 0,6$ avec un écho-Doppler artériel concordant.

Il est à noter que le diabète est un facteur favorisant d'artériopathie essentiellement distale, particulièrement chez le sujet âgé.

Autre problème majeur : l'observance

Un autre problème de taille est l'observance du traitement compressif [4, 5]. L'enfilage et le retrait des dispositifs compressifs et élastiques sont rendus difficiles, voire impossibles, à cause de pathologies fréquemment rencontrées chez le sujet physiologiquement âgé, rendant ces tâches difficiles voire impossibles : insuffisance cardiaque décompensée, neuropathie sensitive, angiopathie diabétique, et ce d'autant plus que leurs symptomatologies peuvent être masquées ou atténuées chez le sujet âgé.

Des mesures techniques et pratiques améliorent cette situation.

Différentes améliorations ont été apportées aux bas par les fabricants :

- profils de pressions allégés au niveau du pied ;
- modifications textiles ;
- choix de fils et de tricotage réduisant le frottement sur la peau ;
- dispositif au niveau du jarret évitant l'effet garrot...

L'utilisation d'enfileurs rigides ou souples : les premiers permettent de réduire l'effort de mise en place du bas sur le dispositif et comportent un accessoire facilitant l'enfilage (**Figure 4**), les seconds, botte en toile de parachute, sont adaptés soit au bas à pied ouvert soit au bas à pied fermé (**Figure 5**).

Pathologie veineuse et traitement compressif chez le sujet âgé.

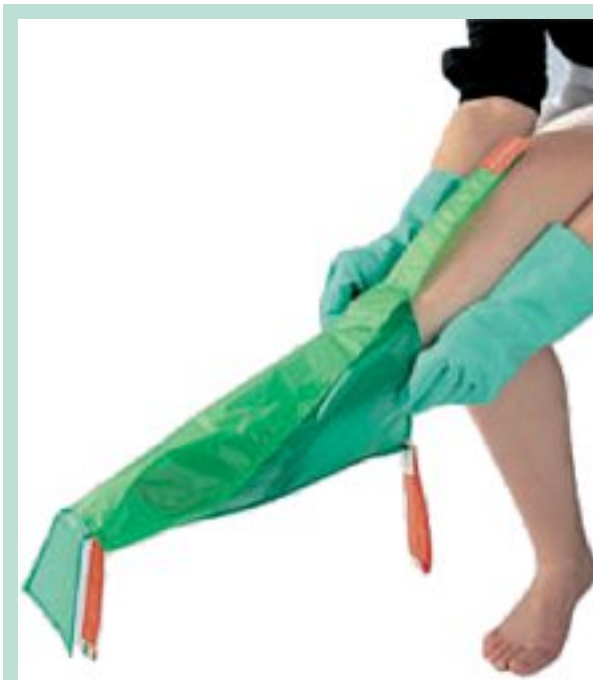

FIGURE 5 : *Enfile-bas souple.*

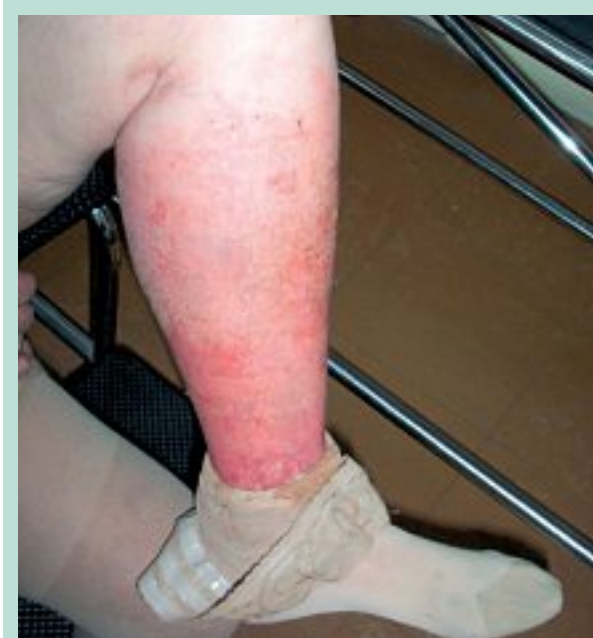

FIGURE 6 : *Œdème exsudatif.*

Le remplacement du bas par un manchon en néoprène, inextensible dont la pression est ajustable au moyen de fermetures Velcro, peut également être une solution pratique.

Mais une des meilleures solutions demeure sans doute la classique superposition de deux bas de classe II ou I+II, pour réaliser une compression forte III ou IV.

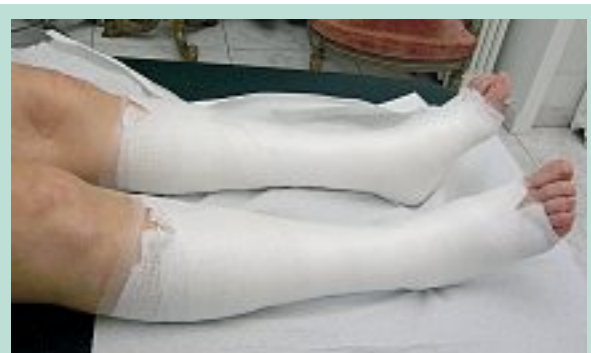

FIGURE 7 : *Pose de Varolast®.*

Ces possibilités ne résolvent cependant pas tout.

Dans certains cas, l'application de bas ou de chaussettes de compression s'avère impossible en cas de l'œdème exsudatif (**Figure 6**).

L'application de bandages inamovibles à base de l'oxyde de zinc (Varolast®) devient sans aucun doute le meilleur compromis (**Figure 7**).

Attention aux effets secondaires et indésirables

Si les *allergies aux textiles* sont rares, elles existent. Elles ne seraient pas dues aux fibres mais aux colorants utilisés pour teindre le bas.

Une allergie à un bas d'une couleur donnée ne contre-indique pas la délivrance d'un bas de la même marque, mais de couleur différente.

Les *irritations cutanées par le silicone de la bande autofixante* sont possibles et fréquemment rencontrées. Elles ne sont pas dues à une allergie mais au frottement de la bande autofixante sur la peau. Des bandes autofixantes à picots ou au platine semblent procurer une amélioration.

Une mauvaise prise de mesure, le non essayage des bas délivrés, une mauvaise explication lors de la délivrance sur l'enfilage du bas ou son application incorrecte sont non seulement source d'une mauvaise observance (compression de tiroir) mais peuvent éventuellement provoquer des lésions cutanées par hyperpression sur la peau du sujet âgé.

Une compression inadaptée est source de douleurs notamment au niveau du creux poplité et des œdèmes par effet garrot voire de nécrose (**Figure 8**).

Ceci est également vrai lorsque le bas est trop étiré ou trop petit au niveau du cou de pied. Il peut alors provoquer des douleurs à ce niveau.

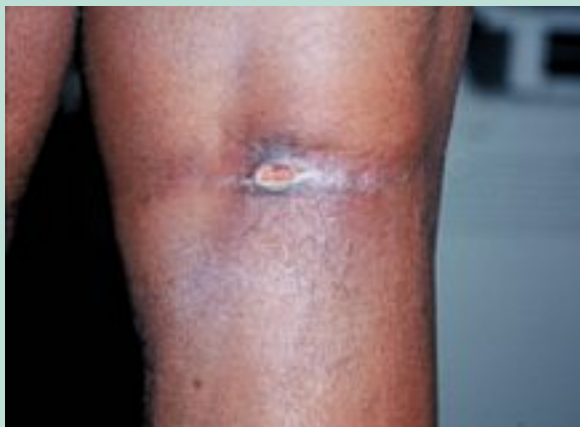

FIGURE 8 : Nécrose au niveau du creux poplité, liée à une chaussette trop serrée chez un sujet âgé.

Et les bandages ?

En pratique deux points méritent d'être soulignés :

- *Tout pharmacien et tout orthopédiste-orthésiste* devraient savoir montrer comment poser une bande. On ne peut pas en délivrer si on n'est pas capable d'en faire une démonstration, d'en décrire les risques et de s'enquérir de la compétence de la personne qui va la poser (**Figure 9** et **Figure 10**).

Une bande est une orthèse. Un bandage est un traitement médical externe.

Les propriétés textiles d'une bande sont totalement différentes des propriétés d'un bandage (une ou plusieurs bandes appliquées sur la jambe).

Les propriétés médicales des bandages sont fonction :

- de l'allongement de la bande (inélastique < 10 %, court de 10 à 100 % et > 100 %) ;
- de son étirement lors de la pose ;
- et du nombre de couches en un point.

Tous ces facteurs vont concourir à la pression exercée par le bandage et à sa rigidité.

Le danger ne vient pas de la bande utilisée mais de la façon de la poser.

Là plus encore, le risque d'accidents parfois graves est encore plus important et cas d'ACOMI silencieuse ou de micro-angiopathie diabétique.

En pratique

Les situations rencontrées sont multiples et nécessitent le plus souvent une adaptation des dispositifs avant de passer à la compression élastique classique. Les situations rencontrées sont multiples et nécessitent le plus souvent une adaptation des dispositifs.

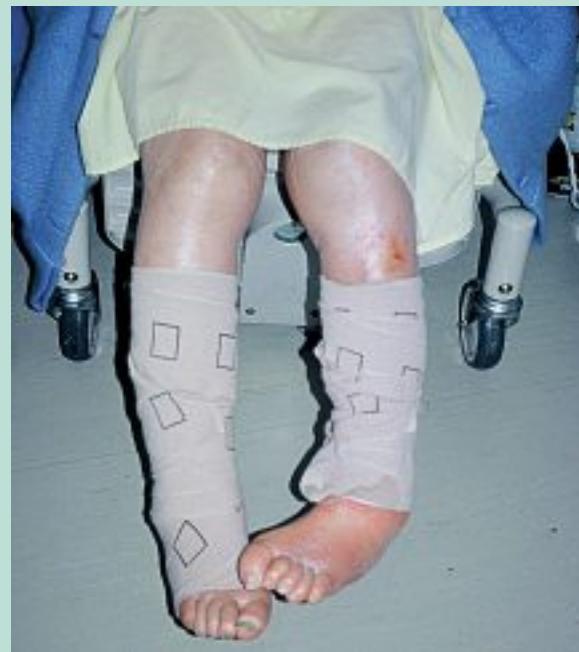

FIGURE 9 : Exemple d'un bandage chez un patient hospitalisé.

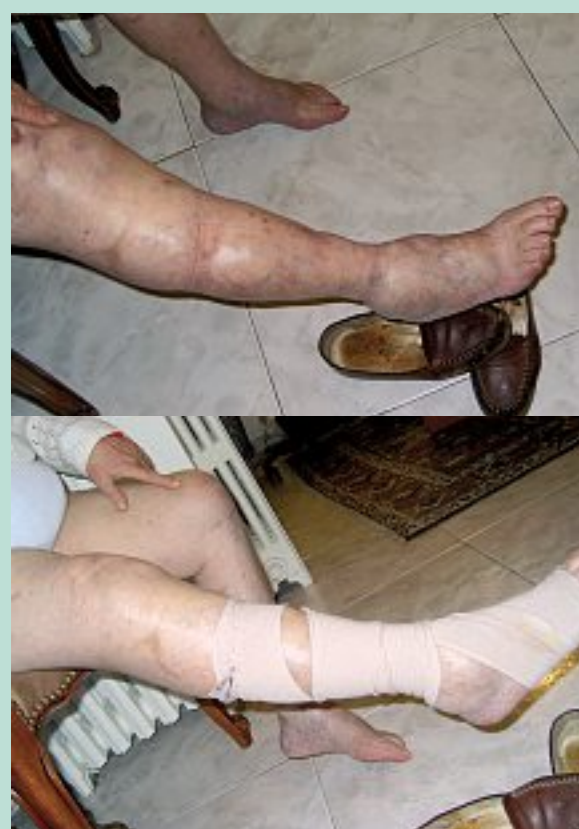

FIGURE 10 : Bande à allongement long, posée par le patient lui-même.

Pathologie veineuse et traitement compressif chez le sujet âgé.

Attention à l'ACOMI et au diabète...

Il est important de se souvenir de l'objectif à atteindre [6, 7] :

- la prévention de la maladie thrombotique avec une compressothérapie classique de classe II ;
- la maladie thromboembolique avec une double compressothérapie : II+I ou II+II, de même que la maladie post-thrombotique lors d'une atteinte proximale ;
- la MCV avec une compressothérapie de classe II ;
- des ulcères ouverts avec : bandages multiples, multicouche ou superposition de chaussettes, bandages au zinc...
- l'immobilisation par bande inamovible rigide à l'oxyde de zinc permet d'obtenir une pression de repos quasi nulle et de travail élevée, elle est sans doute la meilleure solution chez le sujet âgé.

Des rembourrages de coton ou de mousse permettront d'uniformiser les pressions au niveau des zones à risques d'hyperpressions (saillies).

Il est évident que la compressothérapie chez le sujet âgé va de pair avec des mobilisations au quotidien notamment de l'articulation tibio-tarsienne : active chez le patient déambulant, passive chez le patient sédentaire ou alité (kinésithérapie).

L'objectif étant une compressothérapie efficace et bien tolérée.

L'essentiel est de ne pas nuire. « Primum non nocere ».

Références

1. Chahim M., Devernois P. Intérêt du dépistage systématique de l'artériopathie silencieuse au cours de l'exploration de la pathologie veineuse du sujet âgé. *La Revue de gériatrie* 2006 ; 31, 5 : 307-12.
2. Chahim M., Benigni J.P., Schadeck M., et al. Pathologie veineuse du sujet âgé : intérêt de la mesure systématique de l'index de la pression systolique (IPS) pose d'une compression veineuse. *Phlébologie* 2006 ; 2 : 157-63.
3. Laroche J.P., et al. Dépistage de l'artériopathie oblitérante des membres inférieurs. Résultats du suivi à 3 mois de l'opération « des pas pour la vie ». *J. Mal. Vasc.* 2009 ; 34 : S16-7.
4. Thiney G., et al. Observance et compression veineuse élastique. *Phlébologie* 2007 ; 60 : 293-302.
5. Raju S., Hollis K., Neglen P. Use of compression stockings in chronic venous disease: patient compliance and efficacy. *Ann. Vasc. Surg.* 2007 ; 21(6) : 790-5.
6. Brooks J., Ersser S.J., Lloyd A., Ryan T.J. Nurse led education sets out to improve patient concordance and prevent recurrence of leg ulcers. *J. Wound Care* 2004 ; 13 : 11-6.
7. Van Hecke A., Grypdonck K., Defloor T. Interventions to enhance patient compliance with leg ulcer treatment: a review of the literature. *J. Clin. Nurs.* 2008 ; 17 : 29-39.
8. Chahim M., Chauveau M. Compression et grand âge. Collège Français de Pathologie Vasculaire. 16-18 mars 2011. Paris.
9. Carpentier P.H., Becker F., Thiney G., Poensin D., Satger B. Acceptability and practicability of elastic compression stockings in the elderly: a randomized controlled evaluation. *Phlebology* 2011 ; 26 : 107-13.
10. Prandoni P., Lensing A.W., Cogo A, Cuppini S., Villalta S., Carta M., et al. The long term clinical course of acute deep venous thrombosis. *Ann. Intern. Med.* 1996 ; 125 : 1-7.
11. Chahim M. Venous ulcers and compression in a geriatric setting. 2nd World Union of Wound healing meeting. Paris July 8 th. 2004.
12. Chahim M., Schadeck M., Benigni J.P. Apport de l'écho-sclérose en milieu gériatrique, et al. *Phlébologie* 2005 ; 58 : 2.
13. Prandoni P., Lensing A.W., Cogo A., Cuppini S., Villalta S., Carta M., et al. The long-term clinical course of acute deep venous thrombosis. *Ann. Intern. Med.* 1996 ; 125 : 1-7.
14. Chahim M., Uhl J.F., et al. La chirurgie des varices chez le sujet âgé. *Phlébologie* 2009 ; 62,4 : 59-64.