



Affections veineuses, grossesse et compression médicale des membres inférieurs.

Venous diseases, pregnancy and compression therapy of the lower limbs.

Cornu-Thenard A.¹, Moyou-Mogo R.², Boivin P.³, de Laigue-Arifi V.⁴

Résumé

La grossesse joue un rôle important dans la survenue et le développement des affections veineuses chroniques chez la femme.

L'évolution du système veineux au cours de la ou des grossesses successives est liée aux sécrétions hormonales, ainsi qu'à la compression des veines iliaques par l'utérus gravide.

Dépasser l'âge de 30 ans, avoir eu plus de trois grossesses et des antécédents de varices chez ses deux parents, augmentent considérablement le risque de voir apparaître des veines variqueuses.

La gestation et le post-partum sont des situations à risques de maladie thromboembolique veineuse.

Il est important d'évaluer chez chaque femme enceinte le degré de risque thrombotique afin de prescrire le traitement le mieux adapté.

Le motif de consultation de la femme enceinte correspond souvent à des demandes esthétiques, préventives et thérapeutiques.

Les symptômes sont polymorphes et les signes physiques sont parfois très impressionnants.

Le traitement, essentiellement non interventionnel, du fait de la grossesse elle-même, repose sur le port de bas médicaux de compression adaptés à la gravité de l'affection veineuse, la marche, la surélévation suffisante des membres inférieurs lors du décubitus, la prise de phlébotoniques en cas de symptômes. Sauf exception, la sclérothérapie est contre-indiquée. Un suivi spécifique est nécessaire en cas de thrombose veineuse.



Summary

Pregnancy plays an important role in the occurrence and development of chronic venous disorders in women.

The evolution of the venous system during pregnancy is linked to the successive hormonal secretions, and to the compression of the iliac veins by the pregnant uterus.

Beyond the age of 30, more than three pregnancies and an history of varicose veins in both parents, greatly increases the risk of varicose veins appear.

Pregnancy and post-partum risk situations of venous thromboembolism.

It is important to assess each pregnant woman in the degree of thrombotic risk in order to prescribe the best treatment.

The reason for consulting the pregnant woman often corresponds to aesthetic demands, prevention and treatment.

Symptoms are polymorphic and physical signs are sometimes very impressive.

Treatment, essentially non-interventional, due to the pregnancy itself, based on the port compression stockings adapted to the severity of venous disease, walking, sufficient elevation of the lower limbs during recumbency, taking phlebotonic drugs in case of symptoms. Except, sclerotherapy is contra-indicated. Specific follow-up is necessary in case of venous thrombosis.



1. André Cornu-Thenard, 2, rue Faidherbe, 75011 Paris.

2. Roger Moyou-Mogo, Centre de médecine vasculaire, Clinique du Parisis, 15, avenue de la Libération, 95240 Corneilles en Parisis.

3. Pierre Boivin, 136, boulevard Haussmann, 75008 Paris.

4. Viviane de Laigue-Arifi, 32, rue Jean-Ribault, 76200 Dieppe. varfi@aol.com

E-mail : andre.cornuthenard@wanadoo.fr

Accepté le 5 juin 2014

... Le couple compression-surélévation est une thérapeutique simple et efficace pour la prise en charge des affections veineuses chroniques pendant la grossesse.

Mots-clés : *grossesse, hormones, TVP, veines variqueuses, bas médical compressif, surélévation nocturne, régression dans le post-partum, surveillance.*

... The couple compression-elevation is a simple and effective treatment for the management of chronic venous disorders during pregnancy.

Keywords: pregnancy, hormones, DVT, varicose veins, medical compression stockings, raising night, regression in the postpartum monitoring.

Introduction

Les affections veineuses chroniques regroupent les maladies liées au dysfonctionnement d'un ou de plusieurs des trois réseaux veineux des membres inférieurs : le superficiel, le profond et les perforantes [1, 2, 3].

L'atteinte du réseau veineux superficiel est responsable de l'apparition de trois signes : les téléangiectasies, les veinectasies et les veines variqueuses [1].

Ces signes sont souvent associés à des lourdeurs et des œdèmes des membres inférieurs [4].

Les troubles trophiques et les ulcères de jambe sont le plus souvent la conséquence d'une pathologie antérieure à la grossesse.

La grossesse peut révéler ou aggraver une affection veineuse chronique. Cette situation est plus fréquente en cas d'antécédents familiaux [5, 6, 7].

Il serait souhaitable que les femmes consultent dès les premiers mois de grossesse afin de connaître les risques, les complications éventuelles et les possibilités de traitement.

Le risque de maladie thromboembolique veineuse est 5 fois plus important pendant la grossesse. Ce risque est multiplié par 20 en post-partum [8].

La grossesse est à l'origine des modifications hormonales, physiologiques et mécaniques.

Celles-ci sont responsables d'une hypercoagulabilité, d'une lésion des parois veineuses, et de la stase sanguine, correspondant à la triade de Virchow [9, 10, 11].

Il est important d'évaluer chez chaque femme enceinte le degré de risque thrombotique afin de prescrire le traitement le mieux adapté.

Ce traitement peut aller de la compression élastique jusqu'aux anticoagulants.

Le point sur la physiopathologie

La grossesse donne lieu à de nombreuses adaptations du système circulatoire [12, 13, 14, 15, 16, 17].

L'utérus gravide comprime la veine cave inférieure et les veines iliaques, ce qui entraîne une augmentation de la pression veineuse au niveau des membres inférieurs.

Les médiateurs hormonaux, par leur action directe sur la paroi veineuse, provoquent une distensibilité.

L'augmentation de la pression veineuse est linéaire du début à la fin de la grossesse.

La pression veineuse fémorale en décubitus est multipliée par trois en fin de grossesse [5, 6].

La distensibilité veineuse survient dès les premiers mois de la grossesse et affecte de la même manière les veines des jambes et celles des bras.

L'œstradiol et la progestérone ont une action vasodilatatrice qui contribuerait à l'augmentation du diamètre des veines constatée dès le début, puis au cours de la grossesse, puis diminue significativement après l'accouchement [12, 13].

Il ne revient toutefois pas exactement au diamètre initial, tout particulièrement chez les patientes ayant des antécédents de maladie variqueuse [5, 6, 12, 15].

La connaissance de cette physiopathologie explique la fréquence de survenue et le développement des affections veineuses chroniques au cours de la grossesse. Elle permet de mieux comprendre l'intérêt des bas médicaux de compression en expliquant leur manière d'agir.

Pendant la grossesse, plusieurs éléments vont contribuer à activer la triade de Virchow.

La stase sanguine est favorisée par :

- l'action hormonale des progestérones et des œstrogènes qui est à l'origine d'une vasodilatation veineuse ;
- l'augmentation du volume sanguin circulant, qui est de 150 % à terme ;
- l'augmentation du poids et la diminution de la mobilité [16, 17] ;
- la compression des veines abdominales par l'utérus gravide [9, 10].

La lésion pariétale est provoquée par :

- l'action hormonale qui est à l'origine d'un épaissement des parois veineuses ;
- le traumatisme de la délivrance et la césarienne [18].

La modification de la crase sanguine au cours de la grossesse est un processus physiologique normal à l'origine d'une hypercoagulabilité, dans le but de protéger la parturiente de l'hémorragie de l'accouchement et de la délivrance [19] :

Affections veineuses, grossesse et compression médicale des membres inférieurs.

- augmentation des facteurs pro coagulants tels que les facteurs Vc, VII, VIIIc, Xc, et le fibrinogène ;
- diminution des anticoagulants endogènes tels que l'antithrombine III et la protéine S ;
- diminution de l'activité fibrinolytique par réduction des activateurs tel que tPA et l'augmentation des inhibiteurs comme le PAI-1, le PAI-2, l'alpha2-macroglobuline, et de l'alpha2-antiplasmine.

Ces modifications surviennent dès le début de la grossesse et ne reviennent complètement à la normale qu'au-delà de huit semaines en post-partum [19].

Ceci justifie la nécessité d'une prévention systématique des maladies thromboemboliques veineuses chez la femme enceinte au minimum par le port de compression élastique jusqu'au deuxième mois après l'accouchement.

Le point sur l'épidémiologie clinique

Environ 15 % des femmes enceintes présentent des veines variqueuses.

Celles-ci surviennent généralement au quatrième mois [5, 7, 21].

L'âge, la multiparité et les antécédents familiaux majorent le risque de leur apparition.

Il est multiplié par 4 pour les femmes de plus de 35 ans par rapport à celles de moins de 29 ans.

Il est 2 fois plus important chez les multipares.

S'il existe des facteurs héréditaires, le risque relatif est multiplié par 6 [5, 6, 7].

Après l'âge de 40 ans, la prévalence des veines variqueuses augmente avec le nombre de grossesses.

Elle est de 20 % chez la nullipare, de 40 % chez les femmes ayant eu quatre grossesses, et de 60 % chez celles qui ont eu six grossesses [22].

De même, des corrélations ont été établies entre le nombre de veines grandes saphènes variqueuses, leur diamètre maximum et le nombre de grossesses [6, 7].

Le risque de maladie thromboembolique veineuse est multiplié par 5 pendant la grossesse.

Ce risque est 20 fois plus élevé en post-partum [23, 24].

L'incidence de la maladie thromboembolique veineuse chez la femme enceinte est de ± 1 pour 10 000 grossesses.

Dans 80 % des cas, il s'agit d'une thrombose veineuse profonde isolée et du membre inférieur gauche.

L'embolie pulmonaire est associée dans 20 % des cas [23, 24].

Ce risque est identique aux trois trimestres de la grossesse.

Le taux de mortalité par embolie pulmonaire est de 1 pour 100 000 accouchements [25].

C'est la première cause de mortalité gestationnelle dans les pays dits développés.

Elle représente environ 10 % de l'ensemble des décès liés à la grossesse.

Dans 75 % des cas, la grossesse est associée à un ou plusieurs facteurs de risque de maladie thromboembolique veineuse.

Les deux tiers de ces événements surviendront en post-partum.

Enfin, ces thromboses veineuses profondes vont se compliquer de syndromes post-thrombotiques dans 35 % des cas.

Le point sur le bilan clinique

Ce premier bilan vasculaire (obligatoire dans certains pays anglo-saxons) a plusieurs objectifs :

- connaître les motifs de la consultation par analyse d'un questionnaire donnée à la patiente [26, 27] ;
- retranscrire sur un document pré-rédigé qui sera inclus dans le dossier, ce que la patiente voit et ressent. Ceci afin de permettre des comparaisons ultérieures [1, 2, 28] ;
- établir notre propre bilan médical, en notant ce qui est découvert lors de l'examen sur un schéma des membres inférieurs (**Figure 1**).

L'interrogatoire

L'interrogatoire va préciser si les symptômes et les signes physiques préexistaient ou non à l'état de grossesse.

Seront précisés également le nombre de semaines d'aménorrhée, la date prévue de l'accouchement, son lieu.

Les noms et coordonnées de l'obstétricien et de son généraliste sont importants à recueillir afin de leur envoyer les résultats de ce bilan.

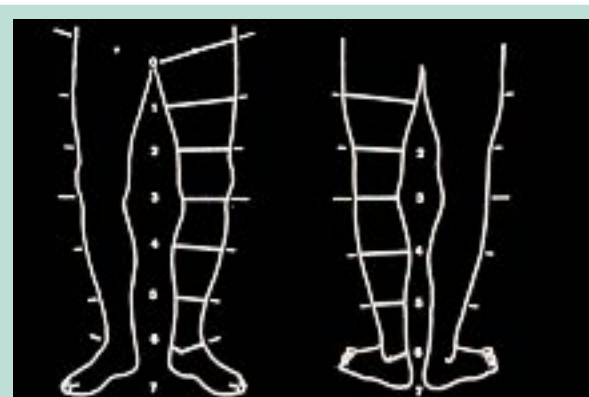


FIGURE 1 : Schéma du contour des MI, avec repérage des 7 étages et leurs bornes.



FIGURE 2 : Varice non systématisée pseudo-angiomateuse (photo R.M.).

Les symptômes

Ils sont très variables, d'inexistants à sévères, voire inattendus.

Les douleurs spontanées (phlébalgies) et provoquées, la sensation d'œdème, les crampes nocturnes sont fréquentes, et majorées par la chaleur, l'avancement de la grossesse et les activités professionnelles [28].

Devant toute douleur et tout œdème atypique des membres inférieurs, surtout à gauche chez une femme enceinte, il faut suspecter une thrombose veineuse.

Les signes

Ils sont également variables et souvent préexistants à la grossesse.

Les télangiectasies et les veinulectasies deviennent plus denses et plus volumineuses.

Les veines variqueuses ont un aspect extrêmement polymorphe, pouvant aller de la petite dilatation isolée à la très impressionnante varice « pseudo-angiomateuse » (**Figure 2**).



FIGURE 3 : Veine variqueuse sur une grande lèvres, développée chez une femme enceinte (photo R.M.).

Ces dilatations, difformes, non systématisées, peuvent concerner tous les territoires de l'un ou des deux membres inférieurs.

Leur répartition est relativement homogène : un tiers à droite, un tiers à gauche et un tiers de façon bilatérale [6, 15, 21].

Afin de suivre l'évolution de ces veines variqueuses, il en sera noté le **diamètre maximum** de chaque membre sur le schéma (**Figure 1**).

Cet élément clinique reflète l'importance de la maladie veineuse [29].

Les veines variqueuses vulvaires et périnéo-crurales existent dans environ 10 % des cas [21].

Elles sont souvent signalées par la femme qui est inquiète par le risque de rupture.

Elles sont peu douloureuses mais le deviennent lorsque leur volume s'accroît [22, 30] (**Figure 3**).

Les complications

Elles sont essentiellement trophiques mais rares compte tenu de la jeunesse de ces femmes, du faible temps d'évolution de la maladie et d'une meilleure prise en charge depuis quelques dizaines d'années.

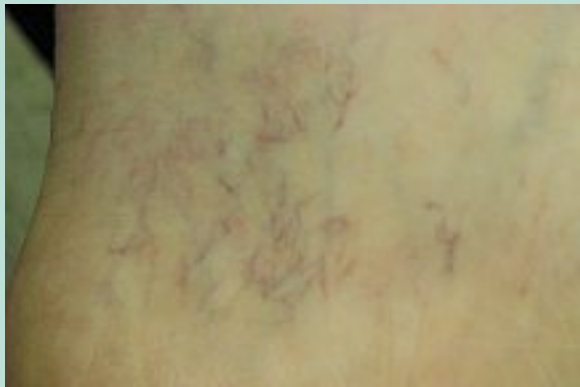

FIGURE 4 : Début de couronne phlébectasique de la région rétro-malléolaire interne.

Toutefois, le moindre traumatisme sur une jambe œdématisée peut aboutir à une plaie chronique. Cet ulcère ne surviendra que quelques dizaine d'années plus tard, en particulier s'il existe le signe précurseur qu'est la corona phlebectatica [31] (**Figure 4**).

L'apparition des complications impose la mise en route immédiate du traitement par compression médicale, éventuellement associée à un veinotonique.

La maladie thromboembolique veineuse étant plus fréquente chez la femme enceinte, les complications à redouter sont l'embolie pulmonaire et le syndrome post-thrombotique. L'appréciation de ce risque doit faire partie du bilan [32].

La prévention du risque thromboembolique par la compression et le traitement antithrombotique devront être adaptés à chaque cas [33, 34, 35].

Après l'accouchement, les veines variqueuses régressent rapidement, de façon majeure mais le plus souvent incomplètement [36].

Les œdèmes, les troubles trophiques et les ulcères, s'ils existaient, s'améliorent progressivement.

Le jugement définitif sur cette régression ne devra être porté que trois mois au minimum après l'accouchement ou après l'arrêt de l'allaitement [7, 22].

Il est nécessaire de faire un bilan de varices résiduelles.

Le point sur le bilan écho-Doppler vasculaire

Toute consultation pendant les premiers mois de grossesse doit faire pratiquer un examen écho-Doppler veineux des membres inférieurs.

Ce bilan lésionnel initial peut être complété, en fonction des antécédents et des événements, par un bilan plus détaillé [36, 37].

Il se fera après l'examen clinique et de façon bilatérale.

Les constatations seront consignées sur un schéma afin de pouvoir suivre les modifications lors des examens ultérieurs.

Le point sur les thérapeutiques proposées par les autorités

Le traitement doit soulager les symptômes et prévenir les complications de la maladie.

La Haute Autorité de Santé en France (www.has-sante.fr) a préconisé des règles particulières pour le traitement compressif en cas de grossesse et surtout **en cas de thrombose veineuse profonde** (**Tableau 1**) [38].

La prévention passe par le repos, la compression médicale et éventuellement les phlébotoniques.

Quelques règles simples sont proposées :

- 1) Le traitement compressif doit être prescrit à l'apparition des premiers troubles veineux ou dès le début de la grossesse en cas d'affection veineuse chronique préexistante [39, 40, 41].
 Dans la méta-analyse de NICE, l'utilisation de la compression par bas a permis de réduire de moitié le risque de survenue d'une TVP symptomatique ou asymptomatique par rapport à l'absence de prophylaxie (RR 0,45 ; IC95 % 0,31 – 0,64 ; p < 0,0001) [42].
- 2) Les veinotoniques sont très utiles pour traiter les symptômes [43, 44].

Les thérapeutiques proposées par les auteurs

Le traitement doit, dans l'ordre des priorités, rassurer la patiente, soulager ses symptômes, réduire voire stopper l'évolution de la maladie et en prévenir les complications.

Situation clinique	Dispositifs	Modalités
1. Cas général	Bas (chaussettes, bas-cuisse, collants) de 15 à 20 mmHg	Port recommandé durant toute la grossesse et 6 semaines après l'accouchement (6 mois en cas de césarienne)
2. En cas d'affection veineuse chronique associée	Bas (chaussettes, bas-cuisse, collants) – de 20 à 36 mmHg ou – > 36 mmHg selon la gravité de l'affection veineuse	

TABLEAU 1 : Compression et prévention de la thrombose veineuse dans la grossesse et le post-partum (partie du document édité par l'HAS).

État clinique	Pression du bas médical compressif	Modalités
CoS - C1S	10-20 mmHg	Port recommandé durant toute la grossesse et six semaines après l'accouchement.
C2 avec varices d'un diamètre maximum < 8 mm	20-30 mmHg	
C2 avec varices d'un diamètre maximum > 8 mm	30-40 mmHg	
C3 : en prévention laire d'un œdème	15-20 mmHg	
C3 : en traitement de l'œdème	20-30 mmHg	
C4, C5, C6	30-40 mmHg	

L'utilisation de la superposition des BMC (bas+chaussettes) pendant la grossesse est particulièrement efficace pour résoudre les problèmes de pose.
Par exemple: un BMC de 30-40 mmHg peut être remplacé par la superposition de deux BMC de 20 mmHg.

TABLEAU 2 : Choix de la force de compression en fonction de l'état clinique, chez la femme enceinte. Avis des auteurs.



FIGURE 5 : Une simple cale en bois de 10 cm suffit.

1. Les conseils hygiéno-diététiques sont essentiels

Rassurer : une grande partie de ces varices s'atténuera après l'accouchement.

Les complications sont exceptionnelles si le traitement est bien suivi.

Conseiller le repos : en décubitus, les pieds du lit seront surélevés d'environ 10 cm [36, 41] (**Figure 5**).

Faire des exercices physiques : marche, natation, yoga, gymnastique douce [7, 21].

2. Le traitement compressif est indispensable

Notre but a été de renforcer les propositions de l'HAS en fonction de nos expériences quotidiennes.

La nécessité de prescrire une compression médicale, même en début de la grossesse, devient une obligation dès l'apparition du moindre symptôme ou signe.

En pratique, soit les troubles sont majeurs ou mineurs, soit il n'y en a pas !

- 1) S'il n'existe pas de symptôme ni de signe, il n'y a aucune raison d'imposer une compression médicale, à l'exception de femme ayant des antécédents familiaux.

- 2) S'il existe des symptômes et des signes, la compression devient indispensable. La force de compression dépendra de leur importance.

3. La posologie (Tableau 2)

Les bas médicaux de compression (BMC) de type bas-cuisses auto-fixes sont en général préférés aux collants qui n'apportent qu'une gêne au niveau du ventre.

- La prescription sera indiquée de préférence en mmHg, qui est la norme internationale, et non en classe.
- La force de compression sera modulée en fonction du stade de la maladie et à l'adhésion de la patiente [39].
- En fonction du stade clinique de la classification CEAP, on peut proposer des bas avec les pressions suivantes (à la cheville) [45] :
 - au stade COS ou C1S : 10-20 mmHg ;
 - au stade C2 avec des varices inférieures à 8 mm de diamètre : 20-30 mmHg [45] ;
 - au stade C2 avec des varices supérieures à 8 mm de diamètre : 30-40 mmHg ou deux bas de 20 mmHg [45] ;
 - au stade C3 : 20 mmHg en prévention, et 25-30 mmHg en curatif ;
 - aux stades C4, C5 et C6 : 30-40 mmHg ou deux bas de 20 mmHg.

A = asymptomatique ; S = symptomatique ; CO = pas de signe physique ; COS = pas de signe physique mais symptômes ; C1 = télangiectasies ; C2 = veines variqueuses ; C3 = œdème ; C4 = troubles cutanés ; C5 = cicatrice d'ulcère et C6 = ulcère.

Exemple : C1S = présences de télangiectasies/veinulectasies avec symptôme.

Remarque : il faut une pression de 90 mmHg minimum pour que le diamètre des veines variqueuses et le reflux veineux superficiel disparaissent [46, 47].

Enfin, il faut savoir qu'il existe des appareils métalliques facilitant la pose des bas élastiques à forte pression, tels les extenseurs ou le Butler [48].

La superposition des BMC est très bon système pour la pose de BMC supérieur à 40 mmHg

Affections veineuses, grossesse et compression médicale des membres inférieurs.

La technique permet de diminuer les efforts de pose et de moduler la dose de compression en fonction des activités.

Elle s'avère particulièrement utile au cours de la grossesse.

Lors de la superposition, les pressions des bas s'additionnent [45].

Après l'accouchement

Le traitement compressif a toujours sa place. Il doit être adapté au nouvel état de l'affection veineuse chronique.

Le rôle du médecin est de convaincre sa patiente à garder la compression médicale pendant toute la grossesse : « *pour convaincre, il faut être convaincant, donc convaincu!* »

4. Les veinotoniques

En complément de la compression, ils sont utiles pour traiter les symptômes [43].

5. Cas particulier : le traitement des varices vulvaires [44]

L'objectif est de réduire la pression à l'intérieur de ces veines dilatées.

Le traitement ne s'envisagera qu'en cas de symptômes associés : douleur, pesanteur, brûlure. À ce jour, aucun traitement n'a fait la preuve de son efficacité.

Certains auteurs conseillent des applications de gel ou un glaçage des lésions par des coussins thermiques réutilisables, par exemple, le dispositif ColdHot 3M®.

D'autres proposent le port d'une ceinture de soutien abdominale de grossesse qui peut améliorer le maintien de la région vulvaire.

La mise en place de serviette périodique pour renforcer l'effet compressif local.

6. Question: la sclérothérapie est-elle possible ?

Il semble qu'aucun effet indésirable n'ait été décrit chez la mère et le fœtus.

Toutefois, nous ne disposons pas de données cliniques solidement établies concernant l'innocuité des sclérosants veineux au cours de la grossesse et de l'allaitement.

Compte tenu de ces données, la sclérothérapie est contre-indiquée au cours de la grossesse et de l'allaitement [7].

Conseils pour la femme qui souhaite une grossesse

Deux situations sont possibles: elle a déjà une maladie veineuse chronique, ou bien elle n'en a pas (COa de la classification CEAP).

Il n'y a aucun signe physique

Elle devra consulter un spécialiste en cas d'apparition de symptômes veineux ou de signes faisant évoquer la maladie [49, 50].

Il existe déjà des signes d'affection veineuse chronique

Le traitement précédemment préconisé sera poursuivi au cours de la grossesse.

Il sera renforcé en cas d'apparition de symptômes ou de signes nouveaux.

Conclusion

La grossesse est une situation à risque de maladies veineuses. Il faut toujours la considérer comme telle et la prendre convenablement en charge. Un traitement adapté a toutes les chances de ralentir, voire de stopper son évolution.

La compression médicale est utilisée pour la prévention de la maladie thromboembolique veineuse et pour la cure des affections veineuses chroniques.

L'apparition de symptômes ou de signes d'affection veineuse chronique, mêmes modérés au début d'une grossesse, est une indication du traitement par la compression médicale et la surélévation des membres inférieurs lors du décubitus.

Le couple « compression diurne-surélévation nocturne » des membres inférieurs est une thérapeutique simple, « écologique » et particulièrement efficace.

À nous médecins de savoir convaincre nos patientes qu'il est possible d'enrayer cette maladie.

Références

1. Eklöf B., Rutherford R.B., Bergan J.J., Carpentier P.H., et al. Revision of the CEAP classification for chronic venous disorders: consensus statement. *J. Vasc. Surg.* 2004 ; 40 : 1248-52.
2. Perrin M. La classification CEAP. Analyse critique en 2010. *Phlébologie* 2010 ; 4.
3. Uhl J.F., Gillot C. Embryology and three-dimensional anatomy of the superficial venous system of the lower limbs. *Phlebology* 2007 ; 22 : 194-206.
4. Bradbury A., Evans C.J., et al. The relationship between lower limbs symptoms and superficial and deep venous reflux on duplex sonography: The Edinburgh Vein Study. *J. Vasc. Surg.* 2000 ; 32 : 921-31.
5. Marpeau L. Adaptation de l'organisme maternel à la grossesse. *Traité d'obstétrique.* Elsevier Masson 2010 : 24-8.
6. Cornu-Thenard A., Boivin P., Baud J.M., De Vincenzi I., Carpentier P.H. Importance of the familial factor in varicose disease. Clinical Study of 134 families. *J. Dermatol. Surg. Oncol.* 1994 ; 20 : 318-28.

7. Ramelet A.A., Perrin M., Kern P, Bounameaux H. In Phlebology. 5th Edition. Elsevier 2008.
8. Heit J.A., Kobbervig C.E., James A.H., et al. Trends in the incidence of venous thromboembolism during pregnancy or postpartum: a 30-year population-based study. *Ann. Intern. Med.* 2005 ; 143 : 697-706.
9. Gordon M. Maternal physiology in pregnancy. In: Gabbe S., Niebyl J., Simpson J., Eds. Normal and Problem Pregnancies. IV ed. NYC: Churchill Livingstone ; 2002. p. 63-92.
10. Macklon N.S., Greer I.A., Bowman A.W. An ultrasound study of gestational and postural changes in the deep venous system of the leg in pregnancy. *Br. J. Obstet. Gynecol.* 1997 ; 104 : 191-7.
11. Whitty J., Dombrowski M. Respiratory diseases in pregnancy. In: Gabbe S, Niebyl J, Simpson J., Eds. Normal and Problem Pregnancies. IV ed. NYC: Churchill Livingstone ; 2002. p. 1033-64.
12. Sparey C., Haddad N., et al. The effect of pregnancy on the lower-limb venous system of women with varicose veins. *Eur. J. Vasc. Endovasc. Surg.* 1999 ; 18 : 294-9.
13. Summer D.S. Venous dynamics-varicosities. *Clin. Obstet. Gynecol.* 1981 ; 24 : 743-60.
14. Skudder P.A., Farrington D.T. Venous conditions associated with pregnancy. *Seminars in Dermatology* 1993 ; 12 : 72-7.
15. Cordts P.R. Anatomic and physiologic changes in lower extremity venous hemodynamics associated with pregnancy. *J. Vasc. Surg.* 1996 ; 5 : 763-7.
16. Danilenko-Dixon D.R., Heit J.A., Silverstein M.D., Yawn B.P., Petterson T.M., Lohse C.M., Melton L.J., III. Risk factors for deep vein thrombosis and pulmonary embolism during pregnancy or post partum: a population based, case-control study. *Am. J. Obstet. Gynecol.* 2001 ; 184 : 104-10.
17. Sikovanyecz J., Orvos H., Pal A., Katona M., Endreffy E., Horvath E., Szabo J. Leiden mutation, bed rest and infection: simultaneous triggers for maternal deep-vein thrombosis and neonatal intracranial hemorrhage? *Fetal Diagn. Ther.* 2004 ; 19 : 275-7.
18. Whitty J., Dombrowski M. Respiratory diseases in pregnancy. In: Gabbe S., Niebyl J., Simpson J., Eds. Normal and Problem Pregnancies. IV ed. NYC: Churchill Livingstone ; 2002. p. 1033-64.
19. Bremme K.A. Haemostatic changes in pregnancy. *Best Pract. Res. Clin. Haematol.* 2003 ; 16 : 153-68.
20. Calderwood C.J. Gestational related changes in the deep venous system of the lower limb on the lower limb on light reflexion rheography in pregnancy and the puerperium. *Clinical Radiology* 2007 ; 62 : 1174-9.
21. Pemble L. Reversibility of pregnancy-induced changes in the superficial veins of the lower extremities. *Phlebology* 2007 ; 22 : 60-4.
22. Prior A.M., Evans J.G., Morrisson B.J., Rose B.S. The carterton study: Six patterns of vascular, respiratory, rheumatic and related abnormalities in a sample of New-Zeland European adults. *Nz Med. J.* 1970 ; 72 : 169-77.
23. James A.H. Venous thromboembolism in pregnancy. *Arteriosclerosis, Thrombosis, and Vascular Biology* 2009 ; 29, 3 : 32-331.
24. Heit J.A., Kobbervig C.E., James A.H., Petterson T.M., Bailey K.R., Melton L.J. Trends in the incidence of venous thromboembolism during pregnancy or postpartum: a 30 year population-based study. *Ann. Int. Med.* 2005 ; 143,10 : 697-706.
25. James A.H., Jamison M.G., Brancazio L.R., Myers E.R. Venous thromboembolism during pregnancy and the postpartum period: incidence, risk factors, and mortality. *Am. J. Obstet. Gynecol.* 2006 ; 194, 5 : 1311-5.
26. Antignani P.L., Allegra C., et al. Results of a questionnaire regarding improvement of C of CEAP. *Eur. J. Vasc. Endovasc. Surg.* 2004 ; 28 : 177-81.
27. Uhl J.F., Cornu-Thenard A., Antignani P.L., Le Floch E. Importance du motif de consultation en phlébologie : Attention à l'arbre qui cache la forêt ! *Phlébologie* 2006 ; 59 : 47-51.
28. Ponnappula P., Boberg J.S. Lower extremity changes experienced during pregnancy. *J. Foot Ankle Surg.* 2010 ; 49 : 452-8.
29. Cornu-Thenard A., Maraval M., De Vincenzi I. Evaluation of Different Systems for Clinical Quantification of Varicose Veins. *J. Dermatol. Surg. Oncol.* 1991 ; 17 : 345-8.
30. Dodd H., Payling Wrigh H. Vulval varicose veins in pregnancy. *Br. Med. J.* 1959 ; 28 : 831-2.
31. Uhl J.F., Cornu-Thenard A., Satger B., Carpentier P.H. Clinical analysis of the corona phlebectatica. *J. Vasc. Surg.* 2012 ; 55 : 150-3.
32. Cazaubon M., Elalamy I. Épidémiologie du risque veineux thromboembolique pendant la grossesse. *Angéiologie* 2011 ; 1 : 5-8.
33. Biron-Andréani C. Venous thrombo-embolic risk in postpartum. *Phlebology* 2013 ; 20,4 : 167-73.
34. Bates S.M., et al. Venous thromboembolism, thrombophilia, anti-thrombotic therapy and pregnancy: American College of Chest Physicians Evidence-based Clinical Practice Guidelines. *Chest* 2008 ; 133 : 844S-86S.
35. Guyatt G.H., et al. Executive Summary: Antithrombotic Therapy and Prevention of Thrombosis, 9th Ed: American College of Chest Physicians Evidence-Based Clinical Practice Guidelines. *Chest* 2012 ; 141 : 7S-47S.
36. Boivin P., Cornu-Thenard A., Charpak Y. Pregnancy-induced changes in lower extremity superficial veins: an ultrasounds scan study. *J. Vasc. Surg.* 2000 ; 32 : 570-4.
37. De Maeseneer M., Pichot O., Cavezzi A., et al. Duplex ultrasound investigation of the veins of the lower limbs after treatment for varicose veins - UIP consensus document. *Eur. J. Vasc. Endovasc. Surg.* 2011 ; 42,1 : 89-102.
38. HAS et groupe de réflexion. 2011.
39. Partsch H., Flour M., Coleridge Smith P., et al. Indications for Compression Therapy in Venous and Lymphatic Disease - An ICC Consensus. *Int. Angiol.* 2008 ; 27 : 193-219.

Affections veineuses, grossesse et compression médicale
des membres inférieurs.

40. Benigni J.P., Gobin J.P., et al. Utilisation quotidienne des Bas Médicaux de Compression. Recommandations Cliniques de la SFP. *Phlébologie* 2009 ; 3 : 95-102.
41. Cornu-Thenard A. Prévention de la Maladie Variqueuse chez la Femme enceinte. *Angéiologie* 2000 ; 2 : 82.
42. National Institute for Health and Clinical Excellence. Venous thromboembolism. London: NICE ; 2009.
43. Cospite M., Dominici A. Double blind study of the pharmacodynamic and clinical activities of 5 682 in venous insufficiency. Advantages of the new micronized form. *Int. Angiol.* 1989 ; 8 : 61-5.
44. Van Cleef J.F. Treatment of vulvar and perineal varicose veins. *Phlebology* 2011 ; 18(1) : 38-43.
45. Cornu-Thenard A., Boivin P., Carpentier P.H., et al. Superimposed Elastic Stockings: Pressure Measurements. *Dermatol. Surg.* 2007 ; 33 : 269-75.
46. Partsch B., Partsch H. Calf compression pressure required to achieve venous closure from supine to standing position. *J. Vasc. Surg.* 2005 ; 42 : 734-8.
47. Cornu-Thenard A., Benigni J.P., Uhl J.F. Hemodynamic effects of Medical Compression Stockings in Varicose Veins: Clinical Report. *Acta Phlebologica* 2012 ; 13 : 19-23.
48. Cornu-Thenard A., Flour M., Malouf M. Compression Treatment for Chronic Venous Insufficiency, Current Evidence of Efficacy. In: Mayo Clinic Vascular Symposium 2011. Minerva Medica Torino 2011. Ed. Peter Gloviczki, 413-9.
49. Thaler E., Huch R., et al. Compression stockings prophylaxis of emergent varicose veins in pregnancy: A prospective randomized controlled study. *Swiss Med. Wkly* 2001 ; 131 : 659-62.
50. Carpentier P.H., Poulain C., Fabry R., et al. Ascribing Leg Symptoms to Chronic Venous Disorders: The Construction of a Diagnostic Score. *J. Vasc. Surg.* 2007 ; 46 : 991-6.