



# Étude anatomique des veines des membres inférieurs sous compression médicale : explication d'un paradoxe par la mesure de la pression intramusculaire.

## *Relationship between medical compression and intramuscular pressure as an explanation of a compression paradox.*

Uhl J.-F.<sup>1</sup>, Benigni J.-P.<sup>2</sup>, Cornu-Thenard A.<sup>3</sup>

### Résumé

**Contexte :** À partir d'une étude anatomique avec modélisation tridimensionnelle des veines de jambe par IRM en position debout, nous avons montré récemment qu'une compression médicale exerçant une pression d'interface (PI) de 22 mmHg, réduit significativement le calibre des veines profondes, mais paradoxalement n'a que peu d'effet sur les veines superficielles en orthostatisme.

**Objectifs :** Expliciter ce paradoxe de la compression, c'est-à-dire montrer que le calibre des veines profondes de jambe, en position debout, peut être diminué par des pressions inférieures à celles de veines superficielles. Tenter d'expliquer ce paradoxe par l'étude de la corrélation entre la PI exercée par la compression et la pression intramusculaire (PIM) du mollet.

**Matériel et méthodes :** 1. Une étude utilisant l'IRM debout a été réalisée chez 12 sujets (dont 4 sujets porteurs de varices).

À partir des coupes réalisées en T2 sur une hauteur de 15 cm sur partie haute du mollet, nous avons utilisé le logiciel Winsurf® pour faire une modélisation 3D des éléments anatomiques de la jambe, en particulier chaque groupe de veines ainsi que les compartiments musculaires. Ceci a permis de mesurer leurs variations de volume en fonction de la position et de la PI exercée par la compression.

### Summary

**Background:** Using standing MRI, we recently showed that medical compression, providing an interface pressure (IP) of 22 mmHg, significantly compressed the deep veins of the leg but not, paradoxically, superficial varicose veins.

**Objective:** To provide an explanation for this compression paradox by studying the correlation between the IP exerted by medical compression and intra-muscular pressure (IMP).

**Material and methods:** In ten legs of five healthy subjects, we studied the effects of different IPs on the IMP of the medial gastrocnemius muscle.

The IP produced by a cuff manometer was verified by a Picopress® device. The IMP was measured with a 21G needle connected to a manometer.

Pressure data were recorded in the prone and standing positions with cuff manometer pressures of from 0 to 50 mmHg.

1. Unité de recherche URDIA EA 4465, Université Paris Descartes, 45, rue des Saints-Pères, 75006 Paris, France.

2. HIA Begin, 94160 Saint-Mandé, France.

3. Hôpital Saint-Antoine, rue du Faubourg Saint-Antoine, 75012 Paris, France.

Correspondance to Jean-François Uhl, M.D., 113, avenue Victor-Hugo, 75116 Paris, France.

Conflit d'intérêt : les auteurs déclarent n'avoir aucun conflit d'intérêt pour la réalisation de cette étude.

E-mail : [jeanfrancois.uhl@gmail.com](mailto:jeanfrancois.uhl@gmail.com)

Accepté le 5 juin 2014

❖❖❖ **2. Utilisant 10 jambes de 5 sujets sains, nous avons étudié les effets engendrés par différentes pressions d'interface sur la PIM du muscle gastrocnémien médial.**

La pression d'interface était produite par un brassard à tension et contrôlée par un système Picopress® placé sous le brassard.

La pression intramusculaire a été mesurée avec une aiguille 21G connectée à un manomètre.

Les PIM ont été enregistrées en position couchée et debout immobile en augmentant la pression du brassard de 0 à 50 mmHg tous les 10 mmHg.

**Résultats :**

**Étude 1 :** Avec une PI de 22 mmHg en position debout, on observe une réduction de calibre très significative des veines profondes (surtout des veines fibulaires et soléaires) mais pas de changement des veines superficielles. Pour comprimer ces dernières, il faut une pression supérieure d'environ 60 mmHg.

**Étude 2 :** En position couchée au repos, une pression d'interface de moins de 20 mmHg ne modifie pas significativement la pression intramusculaire. Au contraire, une parfaite corrélation linéaire ( $r = 0,99$ ) est observée avec des pressions croissantes de 20 à 50 mmHg. Des résultats identiques sont retrouvés en position debout.

**Conclusion :** Cette étude a montré qu'en position debout, une pression d'interface de 22 mmHg provoque une augmentation significative de la pression intramusculaire du jumeau médial de 32 à 54 mmHg.

Pendant le même temps, chez ces sujets sains, la pression sous-cutanée reste proche de celle du brassard, soit 22 mmHg.

Cette dernière pression est insuffisante pour comprimer les veines superficielles en position debout, alors qu'à 54 mmHg on observe une nette réduction de calibre des veines profondes.

Ceci est en accord avec le paradoxe de la compression retrouvé dans notre première étude.

**Mots-clés :** *compression médicale, pression intramusculaire, pression d'interface, modèle 3D, anatomie veineuse de la jambe.*

❖❖❖ **Results:**

**1/** *In the prone position, an IP of less than 20 did not significantly change the IMP.*

**2/** *On the contrary, a perfect linear correlation with the IMP ( $r = 0.99$ ) was observed with an IP from 20 to 50 mmHg. We found the same correlation in the standing position.*

**Conclusion:** *We found that an IP of 22 mmHg produced a significant IMP increase from 32 to 54, in the standing position.*

*At the same time, the subcutaneous pressure is only provided by the compression device, on healthy subjects.*

*In other words, the subcutaneous pressure plus the IP is only a little higher than 22 mmHg, a pressure which is too low to reduce the caliber of the superficial veins.*

*This is in accordance with our standing MRI 3D anatomical study which showed that, paradoxically, when applying low pressures (IP) the deep veins are compressed while the superficial veins are not.*

**Keywords:** *medical compression, intra-muscular pressure, interface pressure, three-dimensional modeling, leg vein anatomy.*

## Introduction

### Un dogme de la thérapie compressive

Il est généralement admis [1] que de très fortes pressions sont requises pour aplatir les veines profondes de la jambe par la compression élastique, alors que des pressions moins importantes peuvent réduire le calibre des veines superficielles.

Un brassard à tension avec fenêtre transparente a été utilisé par plusieurs auteurs [2, 3] pour étudier en échographie la modification du calibre veineux en fonction de la pression d'interface (PI) appliquée sur la peau tout autour du membre.

En position debout, une PI d'environ 70 mmHg est requise pour aplatir totalement les veines profondes de la jambe [4].

En position couchée, une PI de 25 mmHg suffit à réduire significativement le calibre de la veine saphène.

Ces données obtenues par une évaluation ultrasonographique ont été confirmées par scanner hélicoïdal multibarette (MSCT) en position couchée avec des bas de différentes classes de pression [5].

### Les paramètres de la compression

La compression est un traitement efficace et très utilisé au cours de la maladie veineuse chronique (MVC), mais son mode d'action exact demeure inconnu.

L'un des paramètres principaux de la compression est la pression exercée sur la peau par le système compressif (bande ou bas).

Ceci porte le nom de pression d'interface (PI). Elle est mesurée au moyen d'un capteur placé au point B1 situé à la pointe du muscle jumeau (**Figure 1**).

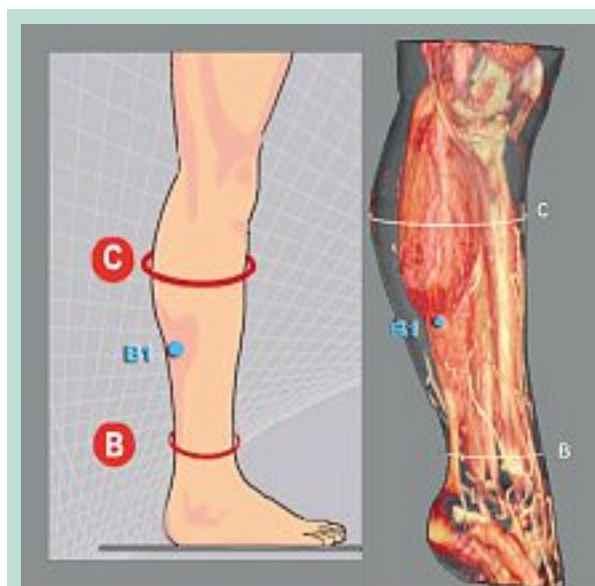
L'application d'une pression au moyen d'un bas élastique sur la jambe est semblable à la posologie d'un médicament : elle doit être adaptée à la sévérité de la maladie (MVC), comme il a été suggéré à la conférence de consensus de l'*International Compression Club (ICC)* en 2008 [6].

### Le paradoxe de la thérapie compressive

La règle classique de la compression nous enseigne que de très fortes pressions sont nécessaires pour comprimer les veines profondes.

Ceci a été remis en question par diverses études utilisant l'IRM pour évaluer les conséquences anatomiques sur les veines du membre inférieur :

- **Downie et al.** [7] ont montré en IRM couchée sur huit volontaires sains qu'une compression de 15-20 mmHg, par un bas-jarret bien adapté (Mediven® Travel), réduisait en moyenne de 64 % le calibre des veines profondes, mais seulement de 39 % celui des veines superficielles.



**FIGURE 1 :** Localisations optimales pour la mesure de la pression d'interface (PI) et leur correspondance anatomique (reconstruction 3D par MSCT). C est le point de plus grand diamètre du mollet. B est situé 3 cm au-dessus de la pointe de la malléole médiale. B1 est situé à la pointe du mollet (partie inférieure du gastrocnémien).

- **Partsch et al.** [8] ont étudié en IRM debout un patient variqueux sans bas et avec un bas produisant une IP de 22 mmHg, mesurée par le système Picopress® au point B1. Ils ont montré sur les coupes d'IRM que le port du bas provoque une réduction significative du calibre des veines profondes du mollet.

Ceci est particulièrement vrai pour les veines du soléaire, qui sont presque totalement collabées par cette compression. Paradoxalement, sur la même coupe, aucune réduction de calibre n'est observée sur les varices médiales de la jambe (**Figure 2**). C'est sur ces mêmes données fournies par **Partsch** et **Mosti** que nous avons pu réaliser la modélisation 3D des veines de jambes de notre première étude.



**FIGURE 2 :** Comparaison des coupes IRM debout à mi-mollet montrant les effets d'une PI à 22 mmHg avec compression (à droite) est sans compression (à gauche).

1 = veines fibulaires  
2 = veines tibiales postérieures  
3 = veines tibiales antérieures  
4 = veines du muscle soléaire  
Ceci montre qu'en position debout, les veines profondes sont aplaties (flèches rouges), mais pas les varices (flèches blanches).

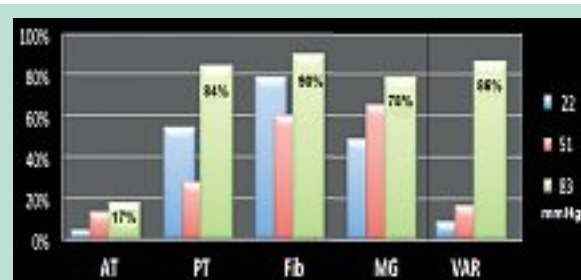
Remerciements à G. Mosti qui a réalisé l'examen IRM en position debout et nous a transmis les coupes pour reconstruction 3D.



**FIGURE 3 :** Reconstruction 3D du mollet à partir de toutes les coupes IRM de la même série. La peau et les muscles ont été rendus transparents pour visualiser les veines profondes. Le modèle 3D montre encore mieux les effets de la compression (22 mmHg figure de droite).  
 1 = veines fibulaires  
 2 = veines tibiales postérieures  
 3 = veines tibiales antérieures  
 4 = veines du muscle soléaire  
 5 = varices du territoire de la grande saphène  
 6 = petite veine saphène.



**FIGURE 4 :** Quantification du volume de chaque veine réalisée sur le mollet du même patient debout exprimée en % de réduction due à la compression de 22 mmHg. AT = veines tibiales antérieures ; PT = veines tibiales postérieures ; Fib = veines fibulaires et du soléaire ; MG = veines gastrocnémiennes médiales ; DEEP = toutes les veines profondes ; VAR = varices.



**FIGURE 5 :** Pourcentages de réduction de volume observés avec différentes PI chez le même patient debout (pression d'interface au point B1). Cela montre que la pression nécessaire pour aplatir les varices est entre 51 et 83 mmHg.

**Nous avons récemment réalisé [9] en utilisant ces mêmes séries de coupes d'IRM debout,** une modélisation 3D vectorielle de l'anatomie des veines de jambe pour mieux comprendre les effets anatomiques de la compression.

Cette reconstruction 3D a été faite au moyen du logiciel Winsurf [10] version 3.5, par contournage manuel des différents éléments anatomiques de jambe. Ceci nous a permis d'obtenir un modèle 3D vectoriel réaliste (**Figure 3**) des différentes veines pour quantifier leur volume et étudier avec précision les effets anatomiques de la compression.

La comparaison du volume de ces veines avec et sans compression nous a permis de quantifier les effets anatomiques de différentes forces de compression.

Le **Figure 4** nous montre qu'une PI de 22 mmHg réduit de 71 % le volume des veines profondes (principalement les veines soléaires et fibulaires 76 %) alors qu'elle ne réduit que de 8 % le volume des varices superficielles.

Le **Figure 5** nous précise qu'une pression de plus de 51 mmHg est requise pour collaber ces dernières en position debout.

## Matériel et méthodes

Les 10 jambes de 5 volontaires sains (âge : 60 ans ± 7, BMI : 22 ± 4, moyenne, écart-type) ont été inclus dans cette étude.

### Protocole expérimental

Un écho-Doppler de repérage est fait préalablement pour vérifier la position des veines jumelles, et une marque placée sur la peau pour éviter leur ponction.

Après désinfection de la peau, un brassard à tension est appliqué autour de la partie haute du mollet.



**FIGURE 6 :** Position de l'aiguille sous le brassard pour enregistrer la PIM.

Une petite sonde est placée au point C et reliée au système de mesure de pression (Picopress®) qui contrôle continuellement la PI sous le brassard.

La PI d'un système de compression peut en effet être facilement mesurée par un capteur placé sur la peau.

Les systèmes de mesure Kikuhime® et Picopress® sont communément utilisés avec leur petite sonde placée sur les points B1 and C de la jambe.

Ces points ont été validés comme étant les localisations optimales pour les mesures de la PI [11].

L'anatomie correspondante de la jambe est explicitée sur la **Figure 1**.

Le point C correspond pour sa part au plus grand diamètre du mollet [12].

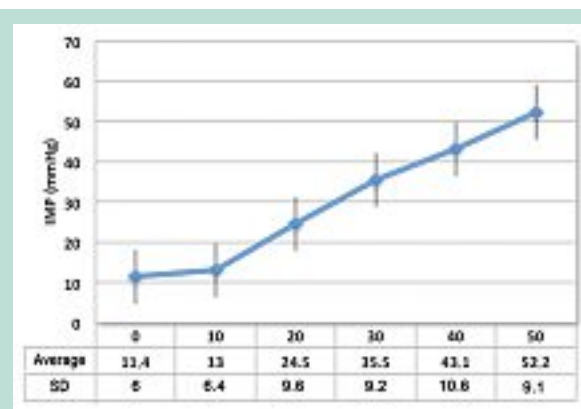
L'aiguille de ponction intramusculaire est connectée à un manomètre (Stryker® quick pressure monitor).

La mise à zéro de la pression est vérifiée avant la ponction du muscle.

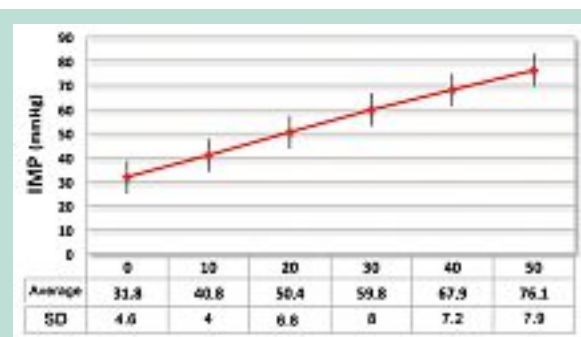
Celle-ci est réalisée au ras du bord inférieur du brassard, obliquement vers le haut sur 4 à 5 cm, pour se placer l'extrémité de l'aiguille sous le brassard (**Figure 6**).

Avant chaque mesure de la PIM, une goutte de sérum physiologique est injectée.

Après 5-10 secondes, on peut lire la pression qui se stabilise.



**FIGURE 7 :** Corrélation entre la PIM et la PI en position couchée sur le ventre (10 jambes saines).



**FIGURE 8 :** Corrélation entre la PIM et la PI en position debout immobile (10 jambes saines).

Puis le manomètre du brassard à tension est gonflé de 10 en 10 mmHg jusqu'à 50 mmHg, en contrôlant la PI à chaque mesure de PIM.

Toutes les mesures ont été effectuées au repos. En position debout, les sujets se tenaient en appui sur les 2 jambes.

## Résultats

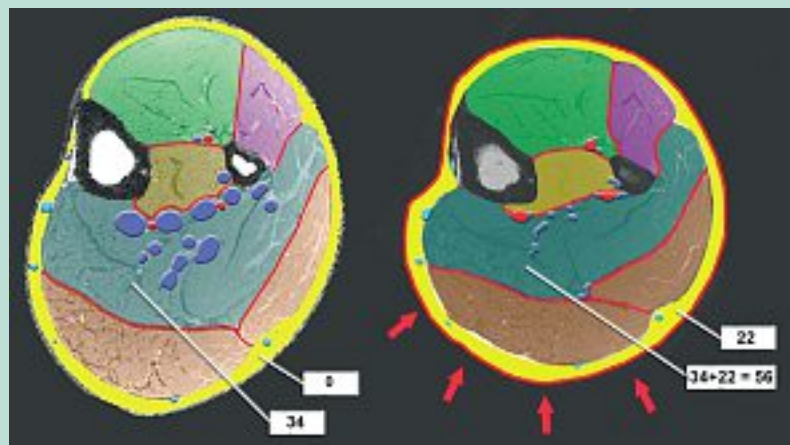
**En position couchée sur le ventre**, pour des pressions de moins de 20 mmHg, nous n'avons pas observé de modifications de la PIM (**Figure 7**).

Ceci peut s'expliquer par le fait que la pression intramusculaire moyenne au repos qui est de  $11,4 \pm 6$  mmHg.

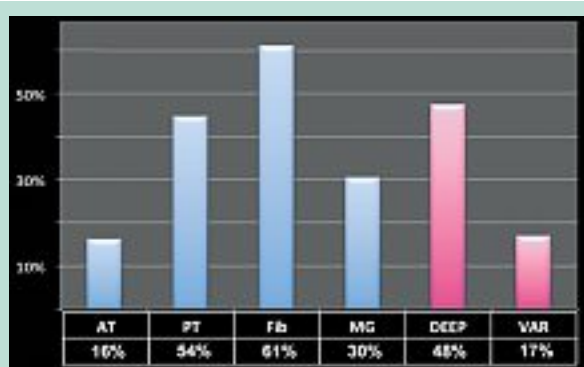
Par contre, pour des PI de 20 à 50 mmHg, nous avons observé une corrélation linéaire avec l'IMP ( $r = 0,99$ ).

Comme le montre la **Figure 8**, **il en est de même en position debout immobile** : la corrélation est linéaire entre PI et PIM.

Sans aucune pression externe, la pression intramusculaire du jumeau médial est en moyenne de 34 mmHg (écart-type : 4,6).



**FIGURE 9 :** Explication du paradoxe de la compression. Segmentation colorée des compartiments musculaires du mollet sur les coupes IRM debout.



**FIGURE 10 :** Réduction de volume veineux dû à la compression sur une série de 5 patients variqueux (IRM debout).

AT = veines tibiales antérieures ; PT = veines tibiales postérieures ; Fib = veines fibulatoires ; MG = veines astrocnémiennes médiales ; DEEP = total des veines profondes ; VAR = varices.

Ces résultats fournissent une explication plausible au paradoxe de la compression, montré dans notre étude IRM debout (**Figure 9**).

La pression d'interface de 22 mmHg exercée par le bas s'ajoute à la PIM de 34 mmHg (sans bas) liée au tonus musculaire pour se tenir debout, soit  $34 + 22 = 56$  mmHg.

Cette pression des compartiments musculaires est suffisante pour aplatir les veines profondes qui y cheminent.

Par contre, la pression du tissu sous-cutané n'est que de 22 mmHg (sans bas elle est en effet voisine de zéro) ce qui est insuffisant pour comprimer les veines superficielles...

**En position couchée**, le bas produira peu d'effet au repos sur les veines profondes car la pression résultante est de  $22+11=33$  mmHg.

Ceci est en accord avec notre modélisation 3D des veines du mollet à partir des coupes IRM en position debout qui montre une réduction de calibre de 71 % des veines profondes contre 8 % pour les varices superficielles.

## Discussion

### Limitations de notre démonstration sur le paradoxe de la compression

Nous avons rapporté ici les résultats détaillés d'un cas de paradoxe de la compression portant sur un seul patient variqueux.

Cependant, ce phénomène est confirmé sur une petite série de 5 patients, en position couchée : la réduction moyenne du volume des veines profondes est dans ce groupe de 47 % comparé à 17 % pour les veines variqueuses superficielles (**Figure 10**) [données non publiées].

Il faut aussi noter que la compression utilisée dans la présente étude est complètement rigide puisqu'elle utilise un brassard à tension, ce qui produit une pression plus homogène qu'un bas de compression élastique.

Il faudrait donc tester aussi différents types de systèmes compressifs de rigidité différentes.

De plus, la pression exercée dans le compartiment intramusculaire peut varier selon la profondeur des tissus, comme il a été prouvé dans une étude de **Rohan** [13].

Nous n'en avons pas tenu compte ici pour simplifier le phénomène.

### Limitations de la modélisation 3D du mollet par coupes d'IRM

La première limitation de cette technique est le long temps d'acquisition (1 à 2 minutes) ce qui est beaucoup pour rester totalement immobile.

Ceci entraîne donc une limitation du nombre de coupes réalisées, d'où l'acquisition d'un segment limité du mollet (20 cm).

Des données anatomiques portant sur la totalité de la jambe seront possibles avec une réduction du temps d'acquisition dans le futur.

Mais la principale limitation est sûrement la grande variabilité de la morphologie du mollet et de l'anatomie des veines de jambe obligeant à étudier une beaucoup plus grande série pour confirmer nos conclusions.

Enfin, cette méthodologie nous fournit des données purement morphologiques : il serait fort utile de les compléter par des données hémodynamiques.

**Une approche numérique avec simulation et analyse par la méthode des éléments finis est sans doute la meilleure solution pour l'avenir des recherches sur la compression.**

Une telle simulation a été publiée par **Dai et al.** [14]. Ils ont fait une analyse par éléments finis en 2 dimensions pour simuler l'aplatissement des parois veineuses en fonction de :

- 1) la pression veineuse ;
- 2) l'amplitude et la répartition spatiale de la pression cutanée d'interface.

Des pressions circonférentielles symétriques et asymétriques ont été comparées.

Les résultats montrent qu'une compression asymétrique produit un aplatissement plus marqué du vaisseau, génère une plus grande accélération du flux que la compression circonférentielle.

Utilisant l'imagerie IRM, **Avril et al.** [15] et **Bouten et al.** [16] ont proposé une approche mixte, expérimentale et numérique pour caractériser la réponse biomécanique de la jambe sous compression.

La simulation 3D par la méthode des éléments finis montre des disparités dans la répartition topographique de la pression dans les tissus dans plus de 35 % des cas.

Ils concluent que le même système compressif ne peut pas s'appliquer pour traiter simultanément les veines profondes et les veines superficielles.

La morphologie de la jambe joue d'après eux un grand rôle.

Récemment, **Rohan et al.** [13] ont développé un modèle par éléments finis de la jambe variqueuse pour simuler les forces de cisaillement sur la paroi et en analyser la réponse biomécanique. Ils ont montré que la compression réduit la pression transmurale et le calibre de la veine.

**Lurie et al.** [17] ont étudié par IRM et écho-Doppler le mode d'action de la compression pneumatique intermittente, qui est beaucoup plus complexe que celui de la compression élastique.

Ils ont constaté une réduction de volume du tissu sous-cutané, mais n'ont paradoxalement pas retrouvé de changement de volume des compartiments musculaires du mollet.

Le meilleur facteur prédictif d'augmentation du flux sanguin a été dans cette étude le volume des veines superficielles.

**Narracott et al.** [18] ont validé par coupes d'IRM une modélisation par éléments finis individuelle du mollet.

Ils ont montré qu'une réduction de calibre comparable est obtenue par les compression symétrique et asymétrique sur les veines tibiales postérieures (respectivement 81 % et 89 %) mais que la compression symétrique est plus efficace sur les veines tibiales antérieures.

Ils ont aussi montré que les mesures de la déformation anatomique du mollet ne permettent pas de prédire l'aplatissement des vaisseaux.

**Wang et al.** [19] ont utilisé une combinaison d'imagerie IRM et d'analyse dynamique des fluides. Ils ont trouvé une réduction de calibre des veines profondes liée à la compression avec comme effet principal une élévation de la vitesse circulatoire dans les veines fibulaires. Ils ont observé une grande variabilité individuelle, ce qui suggère que la sélection de la compression adaptée à chaque patient soit redéfinie.

**Hach et al.** [20] ont retrouvé en position debout une pression moyenne de la loge musculaire profonde de 30 mmHg chez 10 sujets témoins sains en comparaison avec 62 mmHg chez 14 sujets présentant un syndrome des loges ( $p = 0,003$ ).

**Fullana et al.** [21] ont élaboré un système simulant le retour veineux pour tenter de prédire les effets de la compression sur la jambe.

Enfin, **Murthy et al.** [22] ont testé des systèmes de compressions élastique et non élastique exerçant une PI d'environ 14 à 27 mmHg, et comparé les PIM chez 11 sujets sains.

Ils ont utilisé des cathéters souples permettant les mouvements, incluant la marche et la course.

Les mesures de la PIM ont été réalisées dans 3 compartiments musculaires de jambe: soléaire, gastrocnémien et tibial antérieur.

Les compressions n'ont eu aucun effet à la marche et à la course, mais la PIM a augmenté significativement en position debout immobile pour les faibles PI (15-27 mmHg). Cette étude montre donc des résultats très similaires aux nôtres.

La principale critique que l'on peut faire à cette étude est la pose inadéquate du système Circaid® qui, à notre avis, a été appliqué sans tension suffisante.

**Notre étude, comme celle de Murthy**, ne porte que sur des sujets sains. Il serait intéressant d'étudier aussi des insuffisants veineux sévères et des syndromes post-thrombotiques.

En effet, des variations de la PIM selon la sévérité de la MVC ont été démontrées par **Christenson** [23, 24].

La pression du tissu sous-cutané s'accroît de 8 à 34 mmHg selon le degré de l'hypertension veineuse chronique, le plus élevé étant observé dans les syndromes obstructifs sévères.

Chez les sujets sains, elle est inférieure à 5 mmHg.

Donc l'effet de la compression semble surtout s'exercer sur les veines profondes. L'élévation de la PIM agit directement sur les veines musculaires et donc sur l'éjection de la pompe du mollet.

Ceci renforce l'idée que la compression doit surtout porter sur le mollet, et partant que la compression progressive n'est pas obligatoire [25, 26].

Il est clair aussi que des PIM plus élevées qui sont produites par des systèmes de compression inélastiques auront une plus grande efficacité sur la pompe du mollet [27, 28, 29].

## Conclusion

Le mode d'action de la thérapie compressive sur l'anatomie et la physiologie veineuse n'est pas totalement élucidé. En fait, la réponse des tissus, veines et compartiments musculaires, à la pression externe n'est pas univoque.

Notre précédente étude sur la modélisation 3D des veines de jambe par IRM debout démontre sur une petite série de patients variqueux qu'une pression modérée (22 mmHg) est capable de réduire le calibre des veines profondes, mais paradoxalement pas des veines variqueuses superficielles. La présente étude tente de fournir une explication de ce paradoxe : la pression intramusculaire au repos debout d'environ 34 mmHg s'ajoute à la pression d'interface exercée par la compression (22 mmHg, soit  $34 + 22 = 54$  mmHg).

Une telle pression est capable d'aplatir les veines profondes à l'intérieur du compartiment musculaire, alors que la pression sous-cutanée n'est que d'environ 22 mmHg, ce qui est insuffisant pour comprimer le système veineux superficiel.

Cependant, d'autres études sont nécessaires pour améliorer nos connaissances sur les réponses hémodynamiques complexes du système veineux et des compartiments musculaires à la compression élastique.

Remerciements à **H. Partsch** et **G. Mosti** qui nous ont fourni les coupes IRM en position debout réalisées en Italie, avec qui nous avons collaboré pour réaliser le travail sur la paradoxe de la compression.

## Références

1. Flour M., Clark M., Partsch H., Mosti G., Uhl J.-F., Chauveau M. et al. Dogmas and controversies in compression therapy: Report of an International Compression Club (ICC) meeting. Brussels. May 2011. International Wound Journal© 2012 Jun 21 doi: 10.1111/j.1742-48.
2. Partsch H., Menzinger G., Borst-Krafek B., Groiss E. Does thigh compression improve venous hemodynamics in chronic venous insufficiency? J. Vasc. Surg. 2002 ; 36 : 948-52.
3. Couzan S., Pruffer M., Ferret J.M., Mismetti F., Pouget J.-F. Un nouveau concept de contention-compression : apport de l'écho-Doppler couleur avec prise des pressions veineuses et de l'IRM. Phlébologie 2002 ; 55(2) : 159-71.
4. Partsch B., Partsch H. Calf compression pressure required to achieve venous closure from supine to standing positions. J. Vasc. Surg. 2005 ; 42 : 734-8.
5. Uhl J.-F. 3D multislice CT to demonstrate the effects of compression therapy. Int. Angiol. 2010 ; 29 : 411-5.
6. Partsch H., Flour M., Coleridge-Smith P., Benigni J.-P., Cornu-Thénard A., Delis K., et al. Indications for compression therapy in venous and lymphatic disease. Consensus based on experimental data and scientific evidence under the auspices of the IUP. Int. Angiol. 2008 ; 27 : 193-219.
7. Downie S.P., Firmin D.N., Wood N.B., Thom S.A., Hughes A.D., Wolfe J.N., et al. Role of MRI in investigating the effects of elastic compression stockings on the deformation of the superficial and deep veins in the lower leg. J. Magn. Reson. Imaging 2007 ; 26(1) : 80-5.
8. Partsch H., Mosti G., Mosti F. Narrowing of leg veins under compression demonstrated by magnetic resonance imaging (MRI). Int. Angiol. 2010 ; 29 : 408-10.
9. Partsch H., Mosti G., Uhl J.-F. Unexpected venous diameter reduction by compression stocking of deep, but not of superficial veins. Veins and Lymphatics 2012 ; 1:e3, doi:10.4081/vl.2012.e3.
10. Moody D., Lozanoff S. SURF driver: A practical computer program for generating 3D models of anatomical structures. Honolulu, Hawaii: 14th Annual Meeting of the American Association of Clinical Anatomists. July 8-11, 1997.
11. Partsch H., Clark M., Bassez S., Benigni J.-P., Becker F., Blazek V., et al. Measurement of Lower Leg Compression In Vivo: recommendations for the performance of measurements of Interface Pressure and Stiffness. Dermatol. Surg. 2006 ; 32 : 224-33.
12. Uhl J.-F., Benigni J.-P., Cornu-Thénard A. Where should stiffness be measured in vivo? Veins and Lymphatics 2013 ; 2:e5, doi:10.4081/vl.2013.e5
13. Rohan C.-P. Y., Badel P., Lun B., Rastel D., Avril S. Biomechanical response of varicose veins to elastic compression: a numerical study. J. Biomech. 2013 ; 46, 3 : 599-603.
14. Dai G., Gertler J.P., Kamm R.D. The effects of external compression on venous blood flow and tissue deformation in the lower leg. J. Biomech. Eng. 1999 ; 121 : 557-64.



15. Avril S., Bouten L., Dubuis L., Drapier S., Pouget J.-F. Mixed experimental and numerical approach for characterizing the biomechanical response of the human leg under elastic compression. *J. Biomech. Eng.* 2010 ; 132(3), 031006 DOI: 10.1115/1.4000967.
  16. Bouten L., Drapier S. In-vivo identification of soft biological tissues using MR imaging. *Eur. J. Comput. Mech.* 2009 ; 18(1) : 21-32.
  17. Lurie F., Scott V., Hyo-Chun Y., Kistner R.L. On the mechanism of action of pneumatic compression devices: Combined magnetic resonance imaging and duplex ultrasound investigation. *J. Vasc. Surg.* 2008 ; 48(4) : 1000-6.
  18. Narracott A.J., John G.W., Morris R.J., Woodcock J.P., Hose D.R., Lawford P.V. A Validated Model of Calf Compression and Deep Vessel Collapse during External Cuff Inflation. *IEEE Trans. Biomed. Eng.* 2009 ; 56(2) : 273-80.
  19. Wang Y., Pierce I., Gatehouse P., Wooda N., Firmin D., Xiao Y.X. Analysis of flow and wall shear stress in the peroneal veins under external compression based on real-time MR images. *Med. Eng. Phys.* 2012 ; 34(1) : 17-27.
  20. Hach W., Präve F., Hach-Wunderle V., Sterk J., et al. The chronic venous compartment syndrome. *Vasa* 2000 ; 29 : 127-32.
  21. Fullana J.-M., Cros F., Becker F., Ouchene A., Partsch H. The venous return simulator: an effective tool for investigating the effects of external compression on the venous hemodynamics – first results after thigh compression. *Vasa* 2005 ; 34 : 19-23.
  22. Murthy G., Ballard R.E., Breit G.A., Watenpaugh D.E., Hargens A.R. Intramuscular pressures beneath elastic and inelastic leggings. *Ann. Vasc. Surg.* 1994 ; 8 : 543-8.
  23. Christenson J.T., Prins C., Gemayel G. Subcutaneous fasciotomy and eradication of superficial venous reflux for chronic and recurrent venous ulcers: mid-term results. *Phlebology* 2011 ; 26 : 197-202.
  24. Christenson J.T. Relationship between tissue pressures and severity in venous disease. *Abstracts of AVF 2013*, p. 35.
  25. Mosti G., Partsch H. High compression pressure over the calf is more effective than graduated compression in enhancing venous pump function. *Eur. J. Vasc. Endovasc. Surg.* 2012 ; 44(3) : 332-6.
  26. Mosti G., Partsch H. Compression stockings with a negative pressure gradient have a more pronounced effect on venous pumping function than graduated elastic compression stockings. *Eur. J. Vasc. Endovasc. Surg.* 2011 ; 42(2) : 261-6.
  27. Mosti G., Partsch H. The progressive medical compression stockings increase more the capacity of the venous pump of the calf than conventional graduated compression elastic stockings. *Phlebology* 2012 ; 65 : 13-8.
  28. Spence R.K., Cahall E. Inelastic *versus* elastic leg compression in chronic venous insufficiency: A comparison limb size and venous hemodynamics. *JVS* 1996 ; 24 : 783-7.
  29. Mosti G., Mattaliano V., Partsch H. Inelastic compression increases venous ejection fraction more than elastic bandages in patients with superficial venous reflux. *Phlebology* 2008 ; 23(6) : 287-94.
-