

Leçon de modestie donnée aux phlébologues par une grande saphène réséquée et ligaturée avec suture fémorale. A propos d'un cas

A lesson of modesty given to phlebologists by a great saphenous vein resected and ligated with femoral suture

Uhl JF.⁽¹⁾

Résumé

Ce cas clinique n'est pas destiné à critiquer une stratégie particulière, mais à nous donner une leçon de modestie concernant le traitement des varices. Une recanalisation termino-terminale quasi parfaite, symétrique et bilatérale constatée moins de 3 ans après une résection-suture de la jonction saphéno fémorale, voilà un fait bien surprenant qui n'a rien à voir avec la classique néoangiogénèse inguinale...

Summary

This case presentation is not intended to criticise a particular case management, but to give a lesson in modesty in the management of varicose disease. A near perfect end-to-end venous recanalisation, symmetrical and bilateral, occurring less than three years after resection-ligation...

...a very surprising event which has nothing to do with "neogenesis" as normally understood.

Histoire clinique

Il s'agit de l'observation clinique d'un patient de 53 ans, fumeur, présentant de volumineuses varices des 2 membres inférieurs. Il se plaint de jambes lourdes et douloureuses en fin de journée, phénomène aggravé par la chaleur. Le port de chaussettes de compression le soulage partiellement.

Il présente également une artériopathie des membres inférieurs avec claudication intermittente à 700 m à gauche, peu gênante au quotidien. Le duplex artériel montre une oblitération basse fémoro-poplitée bilatérale. Sa symptomatologie artérielle est très améliorée par le traitement vaso-actif.

La cartographie veineuse est schématisée sur la figure 1 : on note un reflux ostio-tronculaire de la GVS, qui mesure 8 mm de diamètre.

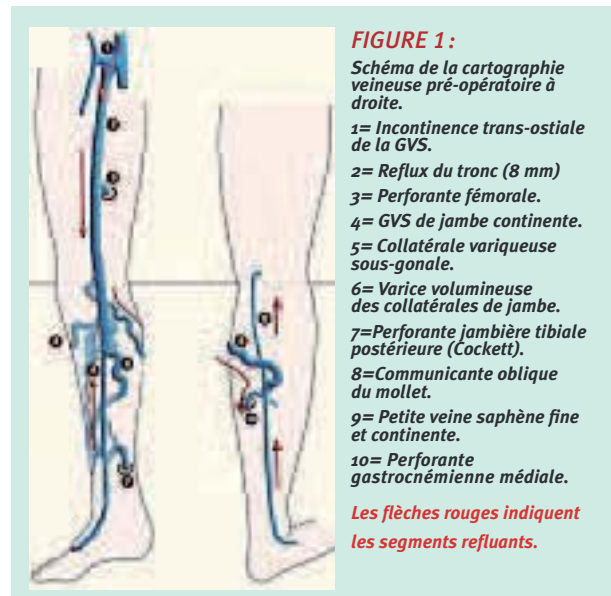
Le reflux débute à l'ostium saphéno-fémoral (1) et se prolonge jusqu'en sous-gonal avec 2 réentrées :

- vers une perforante gastrocnémienne médiale (10) via une communicante oblique du mollet (8).
- vers un réseau jambier antérieur (5) et postérieur qui gagne une perforante de Cockett (7).

La grande saphène de jambe (4) ainsi que la petite saphène (9) sont normales.

Traitement

En raison de l'artériopathie chez ce fumeur, on opte pour une stratégie conservatrice, et plus précisément un CHIVA 1, dont le détail est représenté sur la cartographie cutanée pré-opératoire (figure 2) qui confirme de plus le volume des varices, surtout à gauche.



(1)* Jean-François Uhl. Chirurgien vasculaire - Paris.
Accpté le 8 mars 2009.

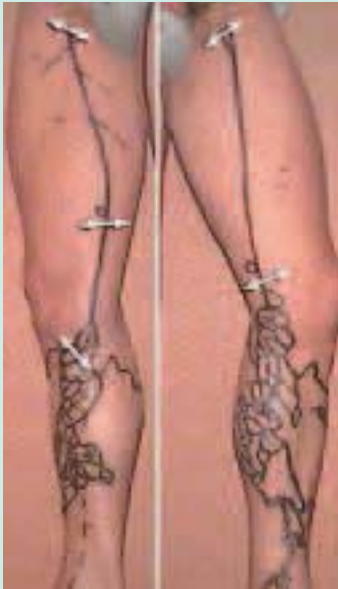

FIGURE 2 : Echo-marquage cutané avant la première intervention (CHIVA bilatéral) : incontinence ostio tronculaire de la grande veine saphène mesurant 8-9 mm à la cuisse. Les flèches blanches indiquent les zones d'interruption de la colonne veineuse des 2 côtés : en haut la crossotomie, en bas la résection ligature au-dessous de la perforante fémorale de réentrée et la ligature sous-gonale.

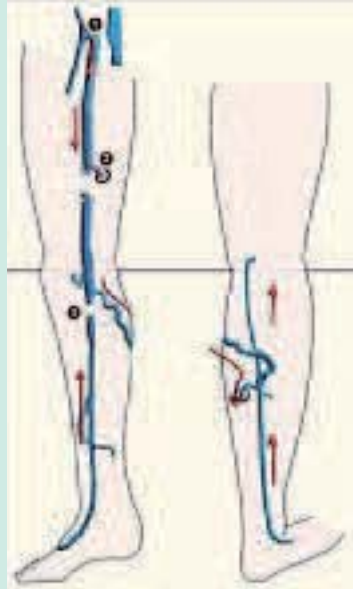


FIGURE 3 : Schéma de la cartographie veineuse droite après la cure CHIVA.

1 Crossotomie avec suture fémorale latérale.
2 Ligature résection à mi cuisse sous la perforante fémorale.
3 Ligature sous gonale sous lacommunicante.
(Le geste a été complété par des phlébectomies des varices distales).

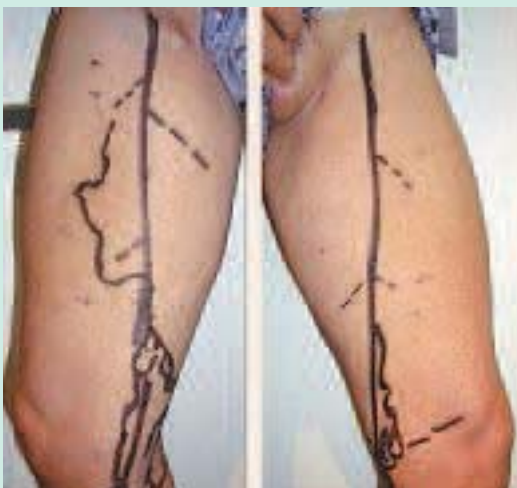

FIGURE 4 : Schéma de la cartographie veineuse droite après la cure CHIVA.

1 Crossotomie avec suture fémorale latérale.
2 Ligature résection à mi cuisse sous la perforante fémorale.
3 Ligature sous gonale sous lacommunicante.
(Le geste a été complété par des phlébectomies des varices distales).

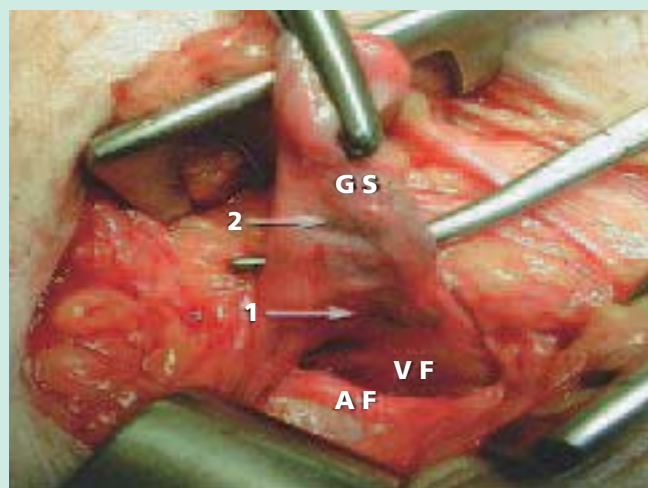


FIGURE 5 : Aspect per opératoire de la jonction saphéno-fémorale droite 3 ans après crossotomie.

Les flèches blanches indiquent les emplacements des sutures faites au prolène 6/0.

1 = sur la crossotomie au ras de la veine fémorale.

2 = sur le moignon de saphène distale.

GS = grande veine saphène.

VF = Veine fémorale.

AF = Artère fémorale.

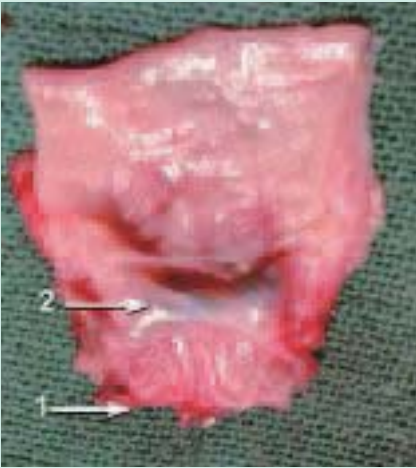

FIGURE 6 : Pièce opératoire montrant la recanalisation totale avec parfaite endothéliation de la lumière de la néo crosse (terme exact).
1 = zone de section proche de la veine fémorale.
2 = ligne de suture de prolène 6/0 correspondant à l'ex-moignon saphène encore bien visible intégrée à la paroi...

Le schéma de l'intervention du côté droit est indiqué figure 3, à savoir une crossotomie de déconnection fémorale, avec suture résection sur clamps des 2 bouts fémorale par un prolène 6/0 et une ligature-réssection sur 2 cm sous la perforante de cuisse et sous la communicante du mollet. Le geste est similaire à gauche. Les suites sont simples.

Evolution

Trois ans plus tard, le patient revient consulter pour la réapparition des symptômes... et des varices. La cartographie est montrée figure 4 : le duplex montre des lésions très similaires à la première cartographie ! On décide de faire une crossotomie avec éveinage bilatéral. Lors de l'intervention, on confirme les données de l'échodoppler à savoir une incontinence ostio-tronculaire bilatérale avec ... rétablissement de la continuité des axes veineux.

On a de plus la surprise de découvrir une « restitutio ad integrum » de la veine saphène à savoir une recanalisation parfaitement régulière en termino-terminale de la crosse réséquée, avec de plus endothéliation recouvrant les lignes de suture de fil de prolène utilisé 3 ans plus tôt... (Figures 5-7)

Conclusion

Cette observation n'est pas destinée à critiquer une stratégie thérapeutique particulière, mais bien à nous donner une leçon de modestie quand nous traitons la maladie variqueuse. Une recanalisation veineuse termino-terminale quasi-parfaite, symétrique et bilatérale, moins de 3 ans après une résection ligature... voilà un potentiel évolutif et cicatriciel bien surprenant, qui n'a rien à voir avec une « néogénèse » comme nous l'entendons habituellement. Ce cas clinique doit nous rendre prudent sur l'efficacité des interruptions de la colonne du reflux veineux par de simples ligatures, même avec résection et même au fil résorbable !

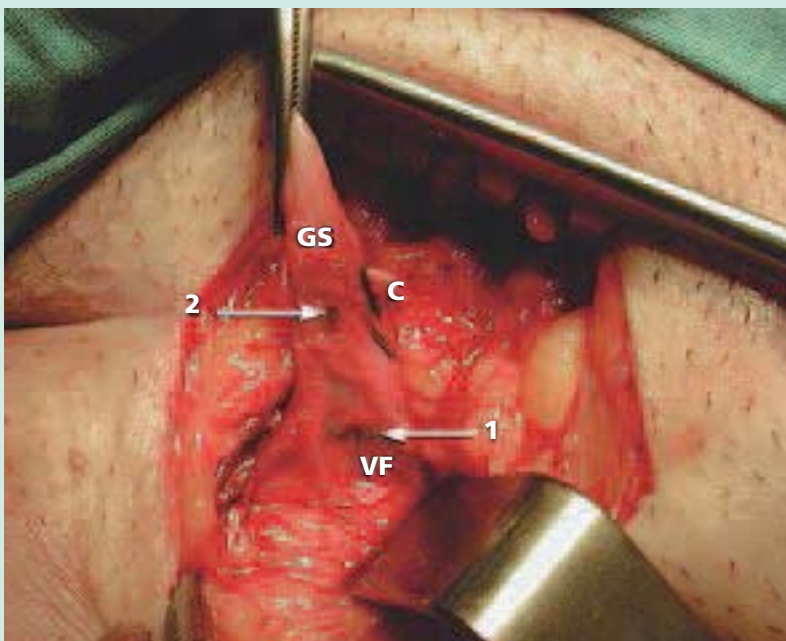


FIGURE 7 : Aspect per opératoire de la jonction saphéno-fémorale gauche (identique au côté droit) trois ans après crossotomie.
Les flèches blanches indiquent les emplacements des sutures faites au prolène 6/0.
1 = sur la crossotomie au ras de la veine fémorale.
2 = sur le moignon de saphène distale.
GS = grande veine saphène.
VF = Veine fémorale.
c = collatérale saphène.