



## La carboxythérapie : thérapie adjuvante dans le traitement des plaies chroniques.

### *Carboxytherapy: supportive therapy in wound management.*

Kovačević J., Sinožić T.

#### Résumé

La carboxythérapie est un traitement des plaies chroniques qui consiste en l'insufflation cutanée ou sous-cutanée de gaz médical de dioxyde de carbone à 99 % (CO<sub>2</sub>). Le principe de base de l'effet du gaz CO<sub>2</sub> injecté est la vasodilatation par dilatation des cellules musculaires lisses des sphincters pré-capillaires et la correction de l'hypoxie tissulaire en vertu de l'effet Bohr. Par un effet sur les facteurs de croissance de l'endothélium vasculaire (*vascular endothelial growth factor VEGF*), elle stimule la néo-angiogenèse et les fibroblastes en donnant une impulsion à la synthèse du collagène. L'ensemble conduit à une meilleure cicatrisation des plaies.

Les domaines d'application de la carboxythérapie sont nombreux, du traitement des plaies chroniques, des maladies artérielles périphériques et veineuses, des maladies dermatologiques à la mise en pratique en médecine esthétique. La méthode n'est pas très invasive, elle est bien supportée, économiquement acceptable, exécutable en ambulatoire par des médecins formés.

En montrant deux cas cliniques des patients avec des plaies chroniques et diabète récemment découvert, maladie artérielle périphérique et veineuse, nous allons présenter l'application de la carboxythérapie.

La cicatrisation des plaies est longue chez les deux patients porteurs de diabète et de maladies vasculaires. Après la mise en pratique des protocoles standard de traitement des plaies chroniques et la thérapie pharmacologique, nous avons décidé d'appliquer la carboxythérapie comme thérapie adjuvante dans le traitement des plaies chroniques. L'application des nouvelles innovations technologiques dans les procédés de la cicatrisation, l'éducation, le travail d'équipe avec l'approche holistique développée, et l'approche individualisée assurent une bonne collaboration et une communication mutuelle entre le médecin et le patient, améliorent le soin de patient et augmentent sa qualité de vie.

**Mots-clés :** *carboxythérapie, plaies chroniques, l'approche holistique, le traitement des plaies.*

#### Summary

*Carboxytherapy is a supportive method in chronic wound treatment conducted by cutaneous and subcutaneous injection of medical carbon dioxide (CO<sub>2</sub>), 99% purity. The primary effect of the injected CO<sub>2</sub> is vasodilatation i.e. dilatation of smooth muscle cells of precapillary sphincters, as well as the correction of tissue hypoxia due to the Bohr effect. With its effects on vascular endothelial growth factors (VEGF), it stimulates neo-angiogenesis and fibroblast collagen synthesis consequently leading to better wound healing.*

*Carboxytherapy is used in many areas from chronic wound treatment, peripheral venous and arterial diseases, and dermatological diseases; to aesthetic medicine.*

*This method is minimally invasive, patients take it well, it is economically acceptable, and properly trained doctors can conduct it, in ambulatory conditions.*

*Using as examples the cases of two patients with a chronic wounds and recently discovered diabetes, peripheral venous and arterial disease; we will show the application and use of carboxytherapy.*

*Since slower wound healing was anticipated in both cases due to patients' primary diseases, along with the standard protocols of local wound treatment and medication therapy, we have also opted for the use of carboxytherapy as a supportive therapy in chronic wound treatment.*

*Application of new technological innovations in healing processes, education and teamwork combined with developed holistic individual approach, ensure good cooperation and mutual doctor-patient communication, enhance patient care and improve their quality of life.*

**Keywords:** *carboxytherapy, chronic wound(s), holistic approach, wound management.*

Jadranka Kovačević, médecin généraliste. Tamara Sinožić, spécialiste en médecine familiale.

Aleja Slatina 2, 51417 Mošćenička Draga, Croatie.

E-mail: [jadranka.kovacevic@ri.ht.hr](mailto:jadranka.kovacevic@ri.ht.hr)

Accepté le 12 février 2014

## La carboxythérapie : thérapie adjointe dans le traitement des plaies chroniques.

### Introduction

La carboxythérapie est un traitement d'application de gaz de dioxyde de carbone connu depuis 1932. Son application a débuté à la **Cure thermale de Royat en France** en utilisant de l'eau thermale riche en gaz de CO<sub>2</sub>.

Les principales indications étaient le traitement des maladies artérielles périphériques grâce à l'effet connu du CO<sub>2</sub> sur la vasodilatation et l'amélioration de la microcirculation. Lors des thérapies, beaucoup d'autres effets favorables sur la peau et le tissu sous-cutané ont été remarqués. La peau devenait plus douce, plus lisse et plus élastique [1].

Grâce aux nouvelles recherches et innovations technologiques, les appareils de carboxythérapie sont disponibles en ambulatoire. Aujourd'hui, celle-ci est principalement exercée en injections cutanées ou sous-cutanées de gaz.

Les effets positifs des domaines d'applications de la carboxythérapie sont nombreux, de la cicatrisation des plaies aux applications en dermatologie et en médecine esthétique.

Selon les connaissances actuelles, 1 % de la population adulte a eu ou a un ulcère de jambe.

Le mécanisme physiopathologique et étiologique pour 80 % de ces ulcères est l'insuffisance veineuse chronique ou l'insuffisance artérielle, voire les deux, c'est-à-dire l'hypoxie [2].

De par ces faits, le mécanisme d'action de la carboxythérapie possède un large champ d'application dans le traitement des plaies.

### Bases physiologiques de l'effet du CO<sub>2</sub>

Le principe de base de l'effet du CO<sub>2</sub> injecté est son entrée en réaction avec les molécules d'eau en tissu et la création de l'acide carbonique (H<sub>2</sub>CO<sub>3</sub>) qui diminue l'acidité naturelle des tissus. Cela conduit à une augmentation de la libération de l'oxygène de la connexion avec l'hémoglobine, en vertu de l'effet Bohr, qui dit que la connexion de l'oxygène et l'hémoglobine est plus faible si l'acidité des tissus est plus basse, c'est-à-dire valeur de pH [3].

#### Première hypothèse : l'effet vasodilatateur

Cette acidité basse comme l'hypercapnie locale conduit à la vasodilatation en ouvrant les sphincters pré-capillaires et donc une meilleure oxygénation tissulaire : c'est l'hypothèse de l'effet vasodilatateur.

#### Deuxième hypothèse : la demande en oxygène du tissu et l'impact sur l'angiogenèse

L'augmentation de la concentration locale de CO<sub>2</sub> affecte la synthèse des facteurs de croissance de l'endothélium vasculaire (VEGF) et la création de nouveaux vaisseaux [4]. La dissociation de l'acide carbonique en ions H<sup>+</sup> et HCO<sub>3</sub><sup>-</sup> et entrant dans l'interaction avec les ions Ca<sup>2+</sup> produit du bicarbonate de calcium et vient de la croissance de la valeur pH vers l'alcaline avec le rayonnement analgésique et spasmolytique.

Le tonus de la paroi artériolaire et capillaire chute, le flux s'améliore, l'échauffement local pour 1°C avec l'amélioration du métabolisme local de tissu traité.

Simultanément, cela conduit à l'oxydation des lipides dans les adipocytes activés de leur décomposition et la lipolyse [5].

Ces changements affectent également les fibroblastes en donnant une impulsion à la synthèse des fibres intradermiques de collagène qui conduit à une meilleure cicatrisation des plaies et améliore l'élasticité de la peau intacte [6]. Le reste du CO<sub>2</sub> qui ne métabolise pas de cette façon fait la liaison aux érythrocytes et s'élimine par la respiration.

### Domaines d'application de la carboxythérapie

Les domaines d'application de la carboxythérapie habituellement comme thérapie adjointe dans le traitement :

1. des plaies chroniques : ulcère veineux, ulcère artériel, plaies du pied diabétique, décubitus, plaies postopératoires avec la cicatrisation prolongée ;
2. insuffisance veineuse et lymphœdème ;
3. artériopathie périphérique, maladie de Buerger, acrocyanose, syndrome de Raynaud ;
4. syndrome des jambes sans repos (*restless leg syndrome*) ;
5. maladies dermatologiques : psoriasis, sclérodermie, perte des cheveux ;
6. médecine esthétique : cicatrices et vergetures, cellulite, détente de la peau, anti-âge, traitement du visage, cou, décolleté, adiposité localisée [1, 4, 5].

### Contre-indications d'application de la carboxythérapie

Maladies sévères pulmonaires, rénales et du foie, insuffisance cardiaque congestive, cardiopathie ischémique aiguë, thrombophlébite aiguë avec phlébothrombose avec ou sans embolie pulmonaire, gangrène, infection, état septique, accident vasculaire cérébral, épilepsie, formes graves d'anémie, grossesse et puerpérale, stimulateur cardiaque, patients sous thérapie d'inhibiteurs de l'anhydrase carbonique, plaies malignes [1, 4].

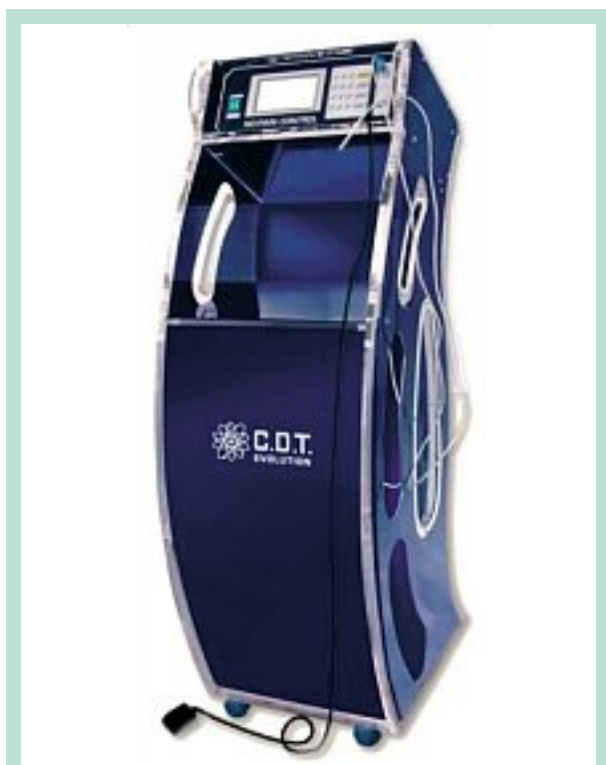

FIGURE 1 : Carbomed CDT Evolution.

## Effets secondaires de la thérapie

Sont généralement légers et transitoires dans les 24 heures : légère douleur, engourdissement, picotement, recuit, rougeur au site d'injection, sensation de crépitement sous la peau.

## Dispositif « Carbomed CDT Evolution »

Pour faire avancer les recherches et pour comparer les expériences des spécialistes mondiaux qui appliquent la méthode, en 2001 a été créé un groupe scientifique sous le nom de « **The International Scientific Carbon Dioxide Therapy Group** » à l'Université de Siena en Italie, au Service de la chirurgie plastique et reconstructive.

Nous appliquons la carboxythérapie dans notre cabinet depuis le janvier 2013, en utilisant le dispositif « **Carbomed CDT Evolution** » (Figure 1) L.E.D. SpA Italie.

Le dispositif possède la certification européenne.

Nous avons assisté à la formation dans le Centre de formation Carbosstherapia Italiana S.r.l. à Milan. Le gaz que nous utilisons est le gaz médical CO<sub>2</sub>, 99 % de propreté, stérile. Lors du passage à travers le dispositif, le gaz est filtré, humidifié et chauffé.

La vitesse de flux est ajustée automatiquement mais aussi le temps et la quantité totale de gaz injecté.

Avant le traitement, le dispositif est programmé en fonction de la zone traitée ou de l'indication. Le dispositif a des programmes standardisés autant pour le traitement des plaies que pour celui de la médecine esthétique [7].

Le matériel d'injection est à usage unique : il se compose d'un tube de connexion en polyuréthane et d'une aiguille 30 G (0,3 × 13 mm) par laquelle on injecte le gaz.

En fonction de l'indication, on injecte à un angle de 30° par voie intra-cutanée ou 45° par voie sous-cutanée.

Pour le traitement des plaies chroniques, le gaz est injecté au bord de la zone inflammatoire de la plaie, environ 2 cm du bord de la plaie, à un angle de 45° par voie sous-cutanée en choisissant le programme pour les plaies – P14 – avec le flux de 30 ml/min., 5-15 ml par zone d'injection.

Le traitement est effectué une fois ou deux fois par semaine, en 15 à 20 séances en fonction de la taille de la plaie et de la réaction du patient. Il est conseillé dans la phase de remodelage après la cicatrisation d'effectuer 1 séance par mois pendant 6 mois.

La carboxythérapie peut être combinée à d'autres méthodes dans le traitement des plaies, par exemple la thérapie par pression négative, traitement de la lumière polarisée, un traitement local y compris le collagène, facteurs de croissance, etc.

## Cas clinique 1

### Histoire clinique

Un patient de 62 ans, charpentier à la retraite, qui présentait des ulcères à la jambe droite qui n'ont pas été guéris en dépit d'un traitement pendant 3 mois. Les ulcères sont post-traumatiques.

Le patient souffre d'hypertension artérielle et de la goutte. Il prend du carvedilol et un diurétique thiazidique dans la thérapie médicale continue. Depuis les trois dernières années, le patient est sous un grand stress psychique à cause de la maladie d'un membre de sa famille.

### Examen clinique

- IMC 35
- pression artérielle 200/120 mmHg
- glycémie (aléatoire) 12,2 mmol/l
- douleur: EVA jour =2 EVA nuit = 4

**Description des plaies :** à l'extérieur de la jambe droite plusieurs plaies avec les bords irréguliers, la plus grande de taille 3 × 2 cm, partiellement recouverte d'une nécrose et de la fibrine. Les sécrétions sont rares, il y a une légère odeur.

## La carboxythérapie : thérapie adjuvante dans le traitement des plaies chroniques.

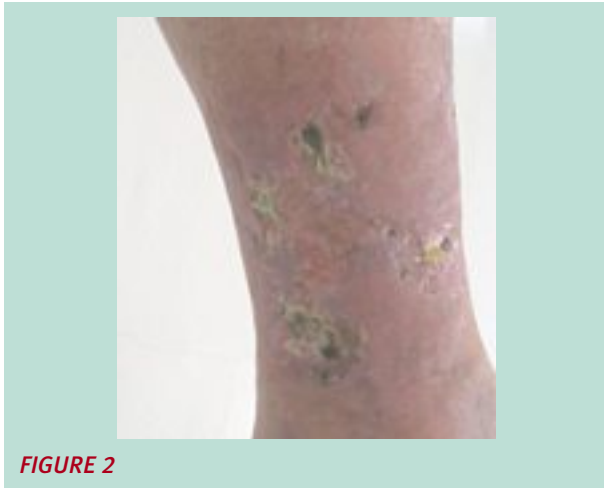


FIGURE 2

La peau environnante est érythémateuse, l'hémossidérose avec un œdème important de la jambe (**Figure 2**). Veines réticulaires, dans la zone des malléoles les changements dans les termes Corona paraplantaris de phlebectatie. Pulsations artérielles à la périphérie affaiblies, IPS droit = 0,86.

**Échographie artérielle du membre inférieur droit :** artère fémorale de spectre triphasique, le débit est approprié, alors que les artères au niveau du genou et de la jambe ont la vitesse réduite et la courbe de débit biphasique.

**Échographie veineuse du membre inférieur droit :** sans reflux ostio-tronculaire de la grande et de la petite veine saphène. Varices de jambe. Sans signes de thrombose veineuse profonde.

**Diagnostic de travail :** ulcères de jambe droite, insuffisance veineuse chronique C<sub>2,3,4,6</sub>EpAsPr, artériopathie oblitérante des membres inférieurs, hypertension artérielle, obésité, goutte.

### Plan diagnostique et thérapeutique

- examens complémentaires pour le diabète suspecté (hémogramme, urine, glycémie, HbA<sub>1c</sub>, lipidogramme, créatinine, acide urique) ;
- électrocardiogramme.

**Traitement local des ulcères :** débridement, pansements, on applique les bandes élastiques à faible allongement avec pression jusqu'à 25 mmHg pour la réduction de l'œdème [8].

En collaboration avec le médecin traitant et selon les recommandations actuelles pour la prise en charge des personnes atteintes de diabète dans le cabinet du médecin de famille [9, 10], il a été proposé au patient un examen ultérieur pour le diabète nouvellement découvert et une hypertension artérielle non contrôlée.

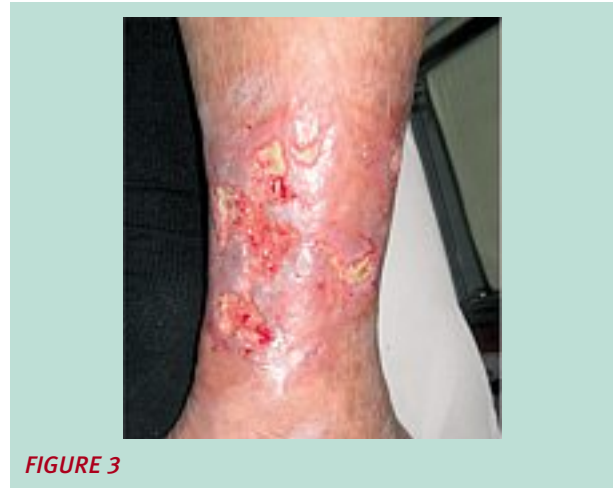

FIGURE 3

### Les résultats sont les suivants :

- HbA<sub>1c</sub> = 8,2 %
- acide urique = 470 µmol/l
- ECG = hypertrophie ventriculaire gauche

Avec le diagnostic ci-dessus, on a confirmé le diagnostic du diabète.

Avec des conseils sur la nutrition et l'activité physique régulière, nous avons commencé la thérapie pharmacologique du diabète avec la correction d'un traitement antihypertenseur précédent.

**Le plan de suivi de patient était déterminé et l'évaluation diagnostiquée :** en raison de plusieurs facteurs de risque perçus pour la cicatrisation dans la suite du traitement, nous avons décidé, avec toutes les autres mesures, d'introduire la carboxythérapie comme thérapie adjuvante dans le traitement des plaies chroniques [11].

Après le troisième changement de pansement, dans le fond de la plaie il n'y avait aucune nécrose mais des endroits de fibrine fine et une prolifération initiale du tissu de granulation. À ce stade, nous commençons la procédure de carboxythérapie avec le dispositif ci-dessous (**Figure 3**).

La méthode a consisté en des injections sous-cutanées de gaz CO<sub>2</sub> avec l'aiguille de 30 G (0,3 × 13 mm) 2 cm au bord de la plaie, à un angle de 45°. Le flux était 30 ml/min, et on injecté 5-15 ml de gaz par zone, en tout 300 ml.

La procédure de la carboxythérapie était effectuée deux fois par semaine conformément aux protocoles recommandés [7].

Au cours des procédures initiales de la carboxythérapie, le patient sentait une douleur légère, à court terme sous forme de picotement. Plus la cicatrisation progressait plus la douleur diminuait et les dernières semaines de traitement ont été indolores pour le patient.

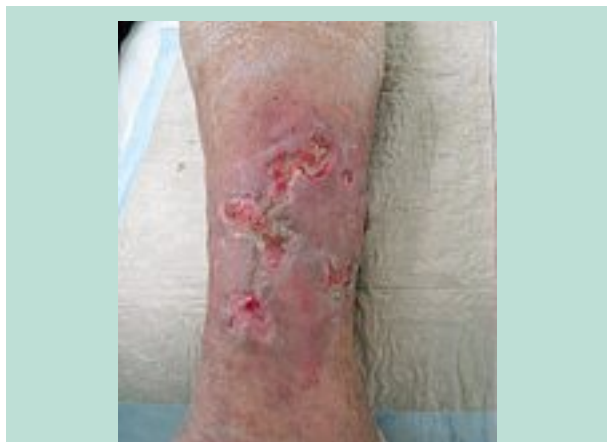

FIGURE 4

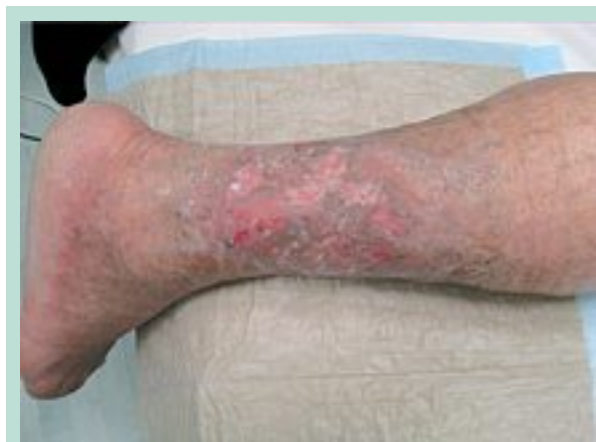

FIGURE 5

Les plaies ont cicatrisé en 11 semaines (**Figure 4** et **Figure 5**).

Nous avons constaté une très bonne collaboration du patient pour la mise en œuvre de toutes les mesures recommandées, celles qui sont directement liées à la cicatrisation et celles liées à la lutte contre le diabète et l'hypertension artérielle.

Nous avons l'intention de faire de la carboxythérapie dans les 6 prochains mois de la phase de remodelage (**Figure 6**) et la maturation de la cicatrice une fois par mois [12].

La compression médicale avec les bandes élastiques à faible allongement a été remplacée par les chaussettes de compression 24-32 mmHg avec un soin de la peau régulier.

## Cas clinique 2

### Histoire clinique

Un patient de 72 ans, qui présentait des ulcères à la jambe gauche que le traitement local et l'oxygénothérapie hyperbare n'a pas guéri pendant 7 ans.

Il souffre d'hypertension artérielle et de diabète récemment découvert. Il prend les inhibiteurs de l'ECA dans la thérapie médicale continue. Il y a 10 ans, il a subi l'implantation d'une prothèse totale de la hanche droite et par conséquent, a moins de mobilité et se déplace avec l'aide d'une béquille. Antécédents familiaux de diabète.

### Examen clinique

- IMC 34,6
- pression artérielle 150/80 mmHg
- glycémie (aléatoire) 7,2 mmol/l
- cholestérol 5,5 mmol/l, triglycérides 1,10 mmol/l

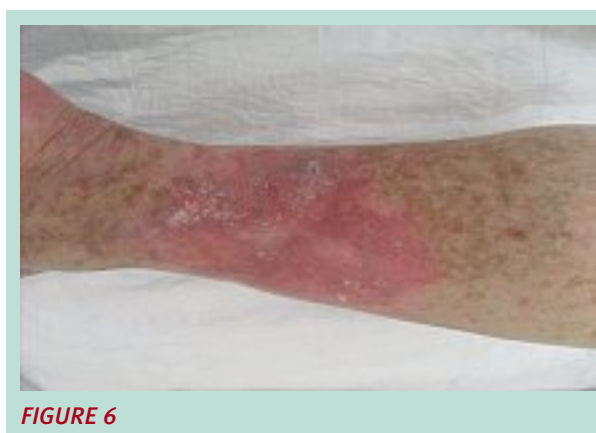

FIGURE 6

**Échographie veineuse du membre inférieur gauche :** insuffisance de la grande veine saphène gauche (gradus IV), varices de jambes, l'examen des veines perforantes n'avait pas été fait à cause de la localisation de l'ulcère.

**Échographie artérielle du membre inférieur gauche :** occlusion d'artère jambière antérieure.

**Description des plaies :** de côté médiale du tiers moyen de la jambe, une plaie de taille 17 × 15 cm avec les bords irréguliers, recouverte de la fibrine. Sécrétion abondante et une légère odeur. La peau environnante est érythémateuse, hémossidérose avec un œdème de la jambe (**Figure 7**).

Dans la zone de malléole interne, deuxième plaie de taille 3 × 2 cm avec les mêmes caractéristiques. Varices de jambe et les changements dans les termes Corona paraplantaris de phlebectatie de deux malléoles, interne et externe.

**Diagnostic de travail :** ulcères de jambe gauche, insuffisance veineuse chronique C<sub>2,3,4,6</sub>EpAsPr, artériopathie oblitérante des membres inférieurs, hypertension artérielle, obésité.

## La carboxythérapie : thérapie adjuvante dans le traitement des plaies chroniques.

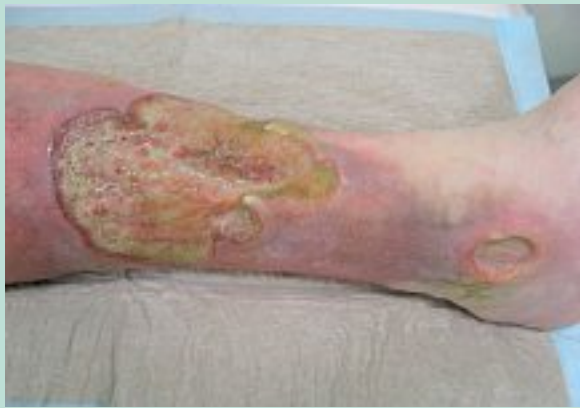

FIGURE 7

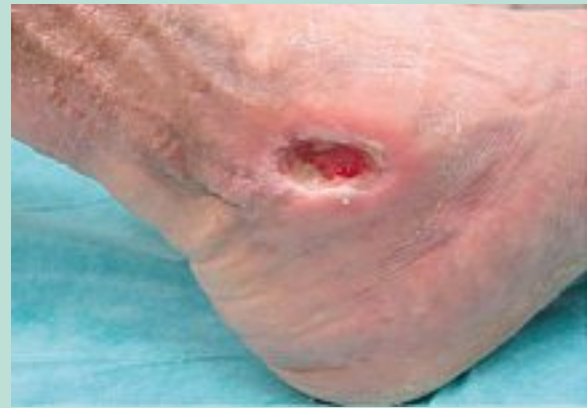

FIGURE 9

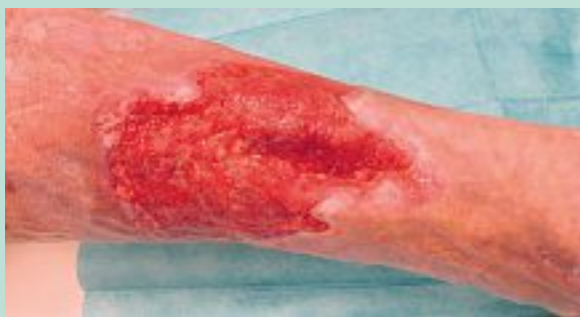

FIGURE 8

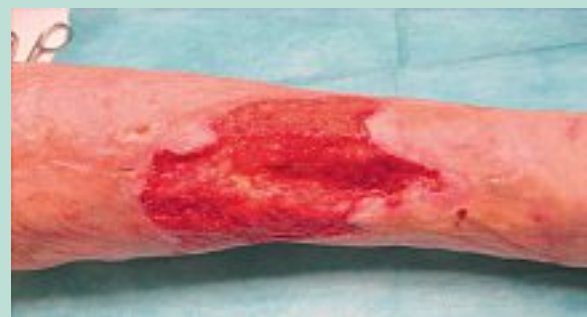

FIGURE 10

### Plan diagnostique et thérapeutique

Examens complémentaires pour le diabète suspecté (hémogramme, urine, glycémie, HGPO, lipidogramme, créatinine).

Il a été proposé au patient un examen ultérieur pour suspicion de diabète.

Les résultats de l'hyperglycémie effectuée par voie orale (HGPO) comprennent : 5,9 mmol/l (glycémie à jeun) et 9,0 mmol/l (glycémie après 2 heures) qui confirme le pré-diabète [9].

**Traitement local des ulcères :** débridement, pansements, bande élastique à faible allongement (set de compression ulcère de jambe).

Aussi bien que chez le patient précédent, nous avons donné des conseils sur la nutrition et l'activité physique régulière.

Nous avons commencé la thérapie pharmacologique de diabète avec le metformine et déterminé le plan de suivi du patient.

Après quatre semaines de premières étapes de nettoyage des plaies, au fond de celles-ci on voit une prolifération du tissu de granulation.

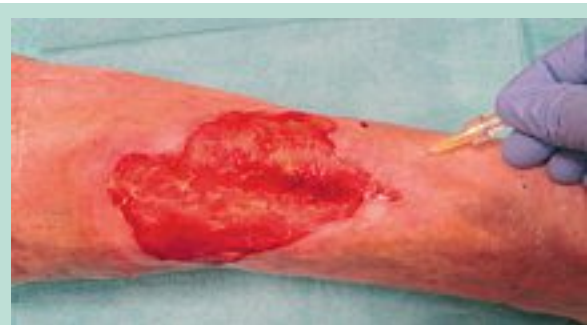

FIGURE 11

À ce stade, nous commençons la procédure de carboxythérapie avec le dispositif et les protocoles recommandés qui étaient les mêmes que pour le patient précédent (**Figure 8** et **Figure 9**).

Deux mois après le début du traitement local, lorsque le patient a été habitué à la compression médicale, la sclérothérapie échoguidée à la mousse de grande veine saphène est réalisée (**Figure 10**).

Les plaies ont significativement diminué de surface après 3,5 mois d'application de la carboxythérapie, surtout la plus grande, mais aussi leur sécrétion (**Figure 11**).

En raison du résultat obtenu et du fait que le patient faisait le trajet de 70 km pour venir dans notre cabinet, nous continuons avec l'accord de celui-ci la carboxythérapie et le traitement local une fois par semaine.

## Discussion

La carboxythérapie est le traitement adjuvant scientifiquement confirmé dans le traitement des plaies chroniques. En particulier, il est utile de l'utiliser chez les patients en risque de cicatrisation prolongée et ceux dont le mécanisme pathogénique de la plaie est l'hypoxie tissulaire.

En montrant deux cas cliniques de patients avec le diabète et des plaies chroniques, nous avons montré un algorithme possible d'approche holistique où nous avons, avec l'application de la carboxythérapie en ambulatoire, réduit de manière significative la durée du traitement et nous avons prévenu les complications. Un mauvais état nutritionnel, des douleurs constantes, une faible mobilité, la présence de plaie, l'insomnie, l'inquiétude, la dépendance d'une autre personne, conduisent chez un grand nombre de patients à la formation de stress et d'anxiété et réduisent de manière significative la qualité de vie [13].

## Conclusion

La carboxythérapie est une thérapie adjuvante efficace dans le traitement des plaies chroniques.

La méthode n'est pas très invasive, elle est bien supportée, économiquement acceptable et exécutable en ambulatoire par des médecins formés.

L'application des nouvelles innovations technologiques dans les procédés de la cicatrisation, l'éducation, le travail d'équipe avec l'approche holistique développée et l'approche individualisée assurent une bonne collaboration et une communication mutuelle entre le médecin et le patient, améliorant la santé du patient et augmentant sa qualité de vie.

## Références

1. Koutna N. Carboxytherapy – new, non-invasive method of aesthetic medicine. *Cas. Lek. Cesk.* 2006 ; 145 (11) : 841-3.
2. Lipozenčić J., Marinović-Kulišić S. Etiologija i patogeneza potkoljeničnog vrijeda. *Acta Med. Croatica* 2009 ; 63 (Suppl. 4) : 9-11.
3. Guyton A.C. *Medicinska fiziologija*. Zagreb : Medicinska naklada ; 1999. p. 444-53.
4. Varlaro V., Manzo G., Mugnaini F., Bisacci C., Fiorucci P., de Rango P. et al. Carboxytherapy: effects on microcirculation and its use in the treatment of severe lymphedema. *Acta Phleb.* 2007 ; 8 : 79-91.
5. Brandi C., D Aniello C., Grimaldi L., Bosi B., Dei I., Lattarulo P., Alessandrini C. Carbon Dioxide Therapy in the Treatment of Localized Adiposities: Clinical Study and Histopathological Correlations. *J. Aesthetic Plastic Surgery* 2001 ; 25 : 170-4.
6. Brandi C., Grimaldi L., Nisi G., Brafa A., Campa A., Calabro M. et al. The Role of Carbon Dioxide Therapy in the Treatment of Chronic Wounds. *In Vivo* 2010 ; 24 : 223-6.
7. International Scientific Carbon Dioxide Therapy Group (GISC). Protocol for Carboxytherapy. Siena : Carbossiterapia Italiana S.r.l. ; 2008. p. 1-38.
8. Patsch H., Flour M., Coleridge Smith P. et al. Indications for compression therapy in venous and lymphatic disease. Consensus based on experimental data and scientific evidence. *International Angiology* 2008 ; 27 : 193-219.
9. Bergman-Marković B., Blažeković-Milanović S., Katić M. et al. Osoba sa šećernom bolešću u ordinaciji obiteljskog liječnika, Zagreb, 2011.
10. Majnarić-Trtica Lj. Dijagnostički kriteriji (predijabetes) - algoritam, minimum obrade. U: Bolesnik sa šećernom bolešću u obiteljskoj medicini danas. Zbornik radova Drugog kongresa Društva nastavnika opće/obiteljske medicine; Zagreb 2011 : 57-69.
11. Vowden P., Apelquist J., Moffat C. Wound complexity and healing. EWMA. Position document: Hard to heal wounds: a holistic approach. London: MEP Ltd. 2008 ; 2-9.
12. Huljev D. Patofiziologija cijeljenja rane. *Bulletin de Hrvatske udruge za rane* 2013.1. Disponible à l'adresse : <http://www.huzr.hr/Data/bilten/1-2013.pdf>. Date de l'accès à l'information : le 25 juin 2013.
13. Chapitre dans le livre : Moffatt C., Martin R., Smithdale R. Other Ulcer Aetiologies and Multi-factorial Ulceration. In *Leg Ulcer Management*. Oxford : Blackwell Publishing Ltd. 2007 ; 153-81.