



# Évaluation par l'hémodynamicien des résultats des traitements curatifs de l'insuffisance veineuse superficielle. Cartographie hémodynamique.

## Assessment by a hæmodynamics expert of the results of the curative treatments for superficial venous insufficiency. Hæmodynamic mapping.

Auvert J.F.

### Résumé

Couplée au compte rendu, la cartographie hémodynamique est le rendu visuel de l'exploration par écho-Doppler (ED) du réseau veineux superficiel des membres inférieurs.

Selon les standards de qualité de la SFMV (Société Française de Médecine Vasculaire), la démarche d'utilisation de l'ED veineux est avant tout d'analyser, comprendre et décrire les réseaux veineux pathologiques, d'évaluer la pertinence et la faisabilité d'un traitement médical conservateur ou d'un traitement opératoire et de déterminer, le cas échéant, le traitement opératoire le plus approprié et ses modalités techniques.

Si il y a quelques années l'examen recherchait et consignait principalement les sources des reflux, les veines variqueuses et les voies de drainages, l'utilisation des techniques endoveineuses chimiques (sclérose échoguidée) ou thermiques (laser endoveineux, radiofréquence), nécessite de documenter des paramètres mesurables (diamètres des troncs saphènes, profondeurs, longueurs) et de détailler les statuts hémodynamiques.

Le résultat anatomo-hémodynamique du traitement des varices peut être ainsi évalué par comparaison des cartographies réalisées avant et après celui-ci.

**Mots-clés :** écho-Doppler, ultrasons, cartographie, hémodynamique, insuffisance veineuse superficielle.

### Summary

Coupled with a summary report, hæmodynamic mapping is the visual rendering of echo-Doppler (ED) exploration of the superficial venous network of the lower limbs.

According to the quality standards of the SFMV (Société Française de Médecine Vasculaire), the way in which venous ED should be used is first and foremost to analyse, understand and describe diseased networks of veins, assess the relevance and feasibility of either conservative medical treatment or an operation and to determine, where necessary, the most appropriate operation and the technical procedures to be used for the intervention.

Although several years ago an examination sought and mostly recorded the sources of reflux, varicose veins, drainage routes, the use of chemical techniques (ultrasound-guided sclerosis) or thermal techniques (endovenous laser, radiofrequencies), there is now a need to document measurable parameters (diameters of saphenous trunks, depths, lengths) and to specify their hæmodynamic status.

The anatomical hæmodynamic results of varicose vein treatment can thus be assessed by comparing the mapping produced before and after treatment.

**Keywords:** echo-Doppler, ultrasound, mapping, hæmodynamic, superficial venous insufficiency.

## Introduction

L'évaluation des résultats d'un traitement est un des points majeurs du suivi de l'IVS.

L'examen écho-Doppler (ED) du système veineux permet de réaliser le bilan initial d'une insuffisance veineuse superficielle (IVS).

Jean-François Auvert, 8, boulevard de l'Europe, 28100 Dreux, France.

E-mail : [auvert.jf@wanadoo.fr](mailto:auvert.jf@wanadoo.fr)

Accepté le 15 mai 2013

Le résultat de cet écho-Doppler s'exprime dans deux documents indispensables au choix de la méthode de traitement de l'IVS : le compte rendu écho-Doppler et la cartographie veineuse anatomo-hémodynamique.

Ces outils sont aussi nécessaires au suivi de la maladie variqueuse.

La répétition du bilan écho-Doppler de l'IVS après un traitement opératoire quel qu'il soit (chirurgie classique, ablation sélective de varices sous anesthésie locale (ASVAL), stripping de saphène avec conservation de la jonction, phlébectomies, traitement endoveineux thermiques (laser endoveineux, radiofréquence) ou chimique (sclérothérapie), permet de préciser l'état anatomique et hémodynamique après traitement autant à court qu'à long terme.

La cartographie et le compte rendu écho-Doppler sont donc des outils nécessaires au suivi de la maladie variqueuse.

Au quotidien, évaluer les résultats écho-hémodynamiques d'un traitement d'IVS revient à comparer des données schématisées sur des cartographies qui sont le rendu graphique des informations recueillies au cours de l'examen écho-Doppler de la pathologie.

L'ED est recommandé dans le bilan de l'IVS tout autant par le « Consensus document de l'Union Internationale de Phlébologie » 2006 [1] que les Standards de qualité pour la pratique des examens écho-Doppler du réseau veineux superficiel des membres inférieurs en médecine vasculaire : « Rapport de la Société française de médecine vasculaire 2012 » [2].

Il participe d'une démarche d'utilisation diagnostique et thérapeutique afin de caractériser les lésions et de déterminer le traitement approprié et ses modalités techniques.

La production d'une cartographie a été rendue obligatoire en vue du traitement chirurgical des varices en 2004 (recommandations ANAES) [3].

L'évidente nécessité de cette cartographie pour le choix de toutes autres thérapeutiques et avant tout traitement, d'ailleurs même s'il n'est que conservateur (compression veineuse), a conduit les experts du groupe de travail de la SFMV à préciser dans le standard de qualité quelles étaient les données d'EDV à schématiser sur la cartographie et dans une annexe à ce document le mode de réalisation optimal d'une cartographie veineuse (**Figure 1**).

## L'écho-Doppler veineux

Pour cet examen, les données d'écho-Doppler veineux à schématiser sur cette cartographie qui va servir de référence initiale incontournable sont de deux types : les données anatomiques et les données hémodynamiques.

### Les données anatomiques

Elles doivent être à consigner le plus précisément possible sur le schéma.

Il s'agit de la localisation et de l'emplacement des :

- sources de reflux des veines variqueuses ;
- troncs veineux reflnants saphène ou tributaires principales ;
- voies de drainage des reflux.

### Les données hémodynamiques

Elles comportent essentiellement :

- la signalisation des sens des flux et reflux dans les différents troncs veineux ;
- les statuts hémodynamiques des jonctions (jonction saphène fémorale et saphéno poplitée) ;
- le statut hémodynamique des perforantes et des tributaires des troncs saphènes.

Ceci est nécessaire pour toutes les cartographies, qu'il s'agisse d'une cartographie préthérapeutique chez un patient vierge de tout traitement, ou d'une cartographie post-thérapeutique pour le suivi à distance de l'évolution de l'IVS.

## La cartographie veineuse écho-hémodynamique initiale

### Les données anatomiques (Figure 2)

Cette cartographie rapporte des données anatomiques et va permettre de :

- documenter les troncs veineux reflnants dont les veines saphènes (grande veine saphène, veine saphène accessoire antérieure de cuisse veine saphène accessoire postérieure de cuisse ou de jambe, petite veine saphène) ;
- différencier les dédoublements, en particulier en précisant leur trajet inter-fascial ou sus-fascial par l'utilisation de couleurs différentes ;
- bien marquer l'aspect sinueux ou linéaire des varices ;
- rapporter les tributaires variqueuses principales souvent de diamètre supérieur à 3 mm.

### Les données hémodynamiques (Figure 3)

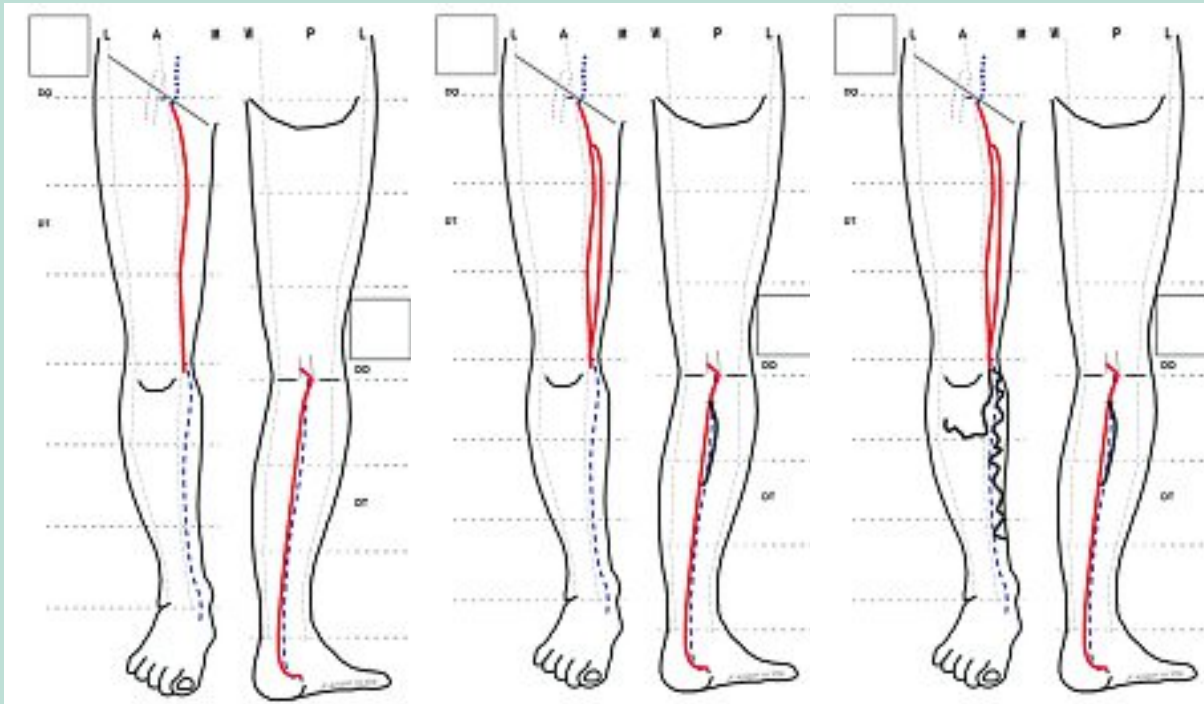
La cartographie rapporte aussi des données hémodynamiques.

Il faut tout d'abord préciser les sources de reflux des troncs veineux reflnants.

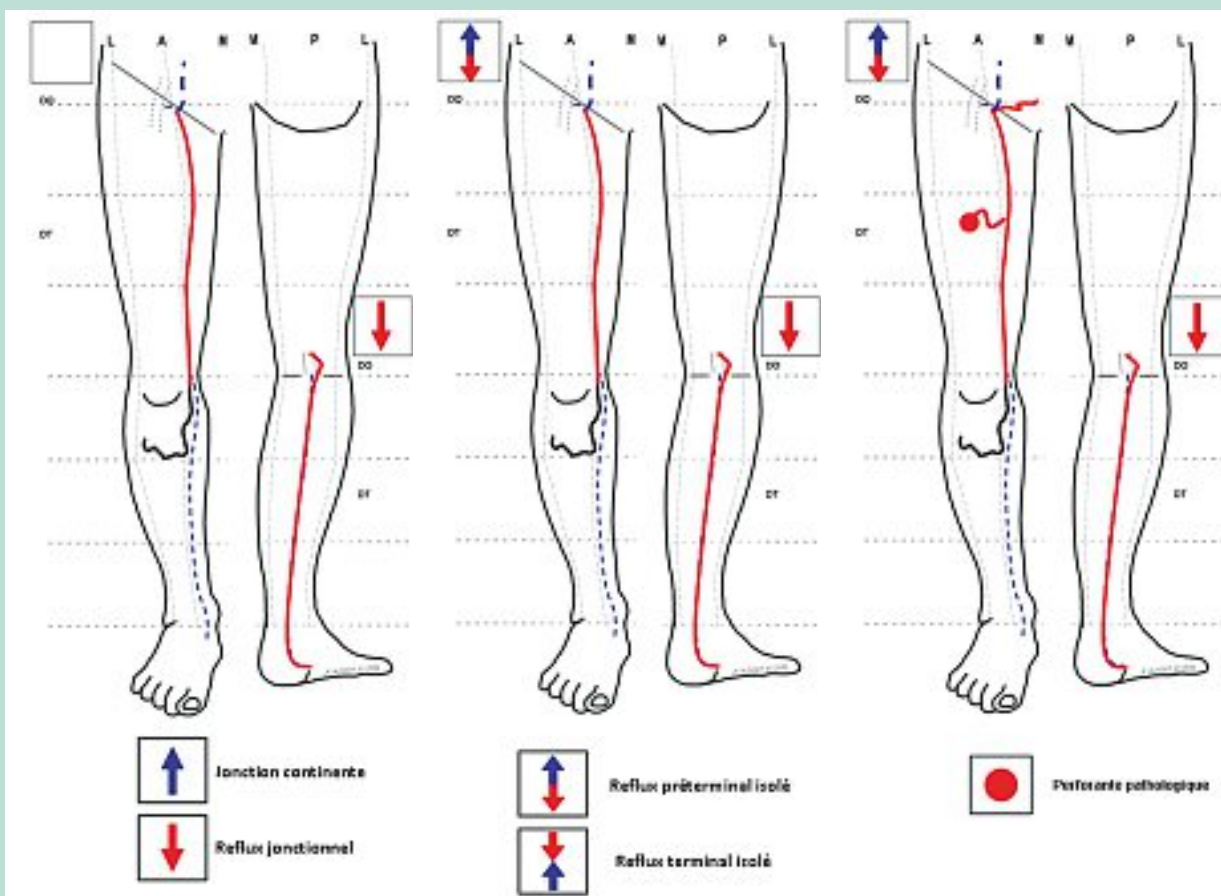
C'est ainsi qu'il faut schématiser le statut hémodynamique des jonctions saphènes qui participent à l'IVS, à savoir les jonctions saphéno-fémorales et si elles existent les jonctions saphéno-poplitées.



FIGURE 1



**FIGURE 2 :** À gauche : trajets saphènes. Au centre : dédoublements inter- et sus-fasciaux. À droite : sinuosité des troncs veineux.



**FIGURE 3 :** À gauche : statut hémodynamique jonctionnel. Au centre : statut hémodynamique des valves. À droite : perforantes pathologiques.



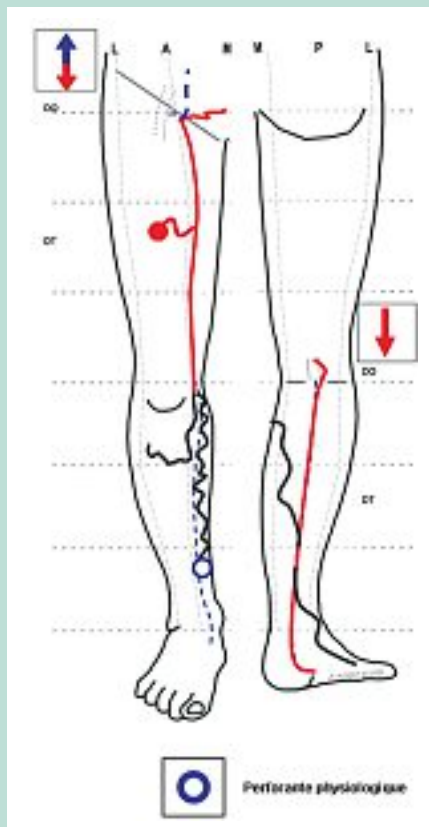


FIGURE 4

Il faut préciser aussi, pour ces différentes jonctions, si la caractérisation est possible, le statut hémodynamique respectif de la valve terminale et de la valve préterminale. L'exploration systématique à la recherche de varices pelvipérinéales et leur signalement sur la cartographie ne seront pas oubliés chez la femme, surtout multipare. Les perforantes pathologiques, sources de reflux, seront clairement localisées.

#### Les voies de drainage des reflux seront aussi explorées et rapportées (Figure 4)

On distinguera :

- les principales tributaires variqueuses ;
- les perforantes physiologiques de drainage ou de réentrée ;
- des communicantes intersaphènes.

#### La cartographie hémodynamique initiale rapportera un certain nombre de mesures (Figure 5)

Les mesures diamètres et de profondeurs tronculaires peuvent avoir une incidence sur le choix et la réalisation du traitement :

- D'une manière générale, le diamètre tronculaire borne la faisabilité d'une méthode thérapeutique. Le diamètre tronculaire a aussi montré qu'il était un critère de prévision du résultat thérapeutique [4].

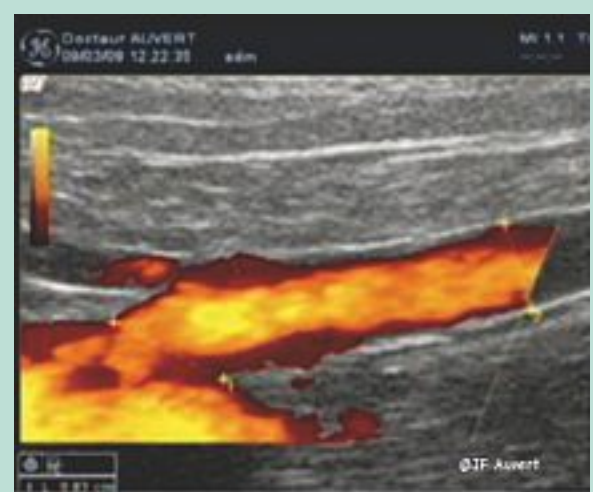


FIGURE 5

- L'homogénéité des diamètres tronculaires d'une saphène ou des différentes tributaires peut être aussi un critère de choix pour certaines méthodes (ASVAL, sclérothérapie).
- La profondeur d'un tronc saphène, tout comme le caractère inter-fascial ou sus-fascial d'une varice, peuvent modifier le choix thérapeutique.

Ces données seront donc rapportées sur la cartographie et dans le compte rendu d'écho-Doppler.

## Résultats de l'écho-Doppler veineux post-thérapeutique

### Le bilan postopératoire (Figure 6)

Un nouvel examen écho-Doppler avec cartographie peut être nécessaire à un ou deux mois du traitement. L'intérêt de cet examen postopératoire (avec la même notion extensive du terme « opératoire ») est de préciser ce qui a été traité, d'évaluer ce qu'il reste à faire et d'éventuellement programmer un traitement complémentaire (phlébectomies, sclérothérapie) ou une simple surveillance clinique et hémodynamique.

### La PRÉsence de Varices Apres InTervention thérapeutique (PREVAIT) (Figure 7)

La PRÉsence de Varices Apres InTervention thérapeutique peut être aussi mise en évidence au bout d'un temps plus long, voire même des dizaines d'années.

Les données d'écho-Doppler veineux à schématiser sur la cartographie sont les mêmes que pour un examen initial avec la localisation sur le schéma des sources de reflux des veines variqueuses, les trajets des troncs veineux reflnants saphènes, tributaires ou résultant de la néovascularisation, les voies de drainage des reflux. Il faut cependant tenir compte dans l'exploration et le rendu cartographique du type de traitement opératoire antérieur.

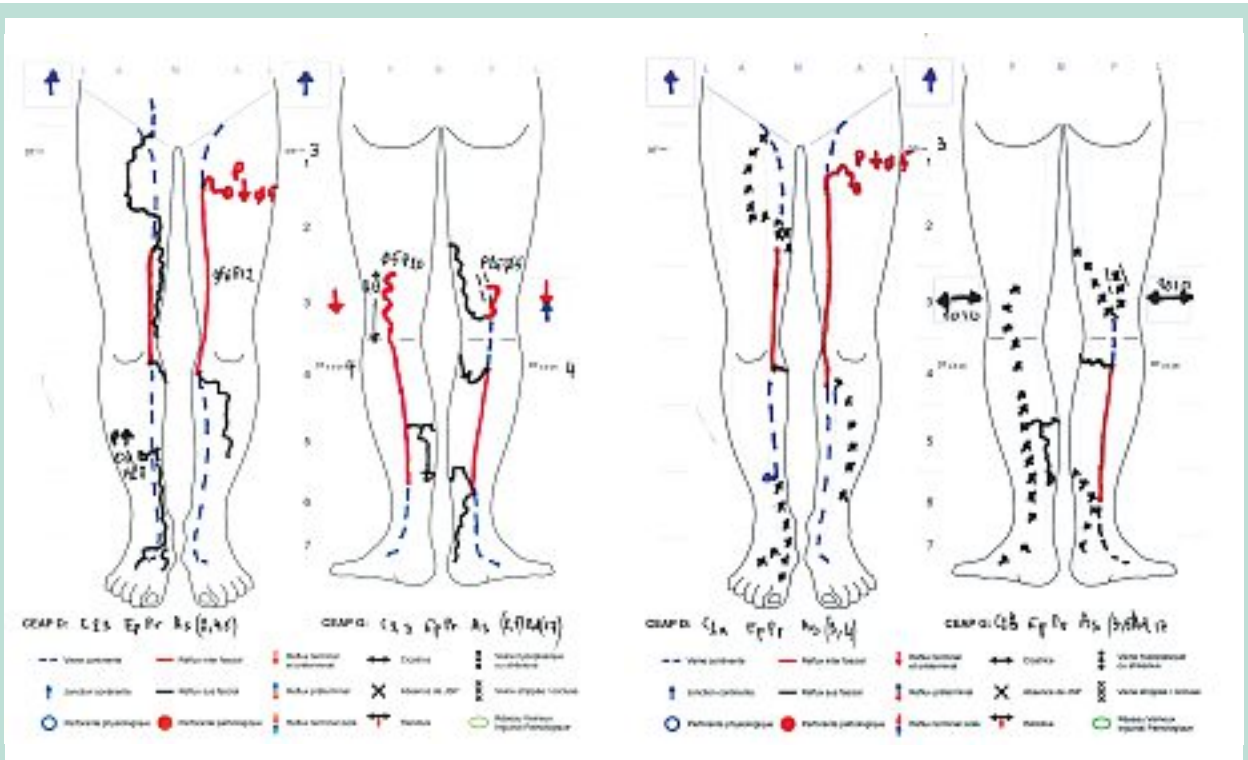


FIGURE 6 : À gauche : cartographie préthérapeutique. À droite : cartographie post« opératoire ».

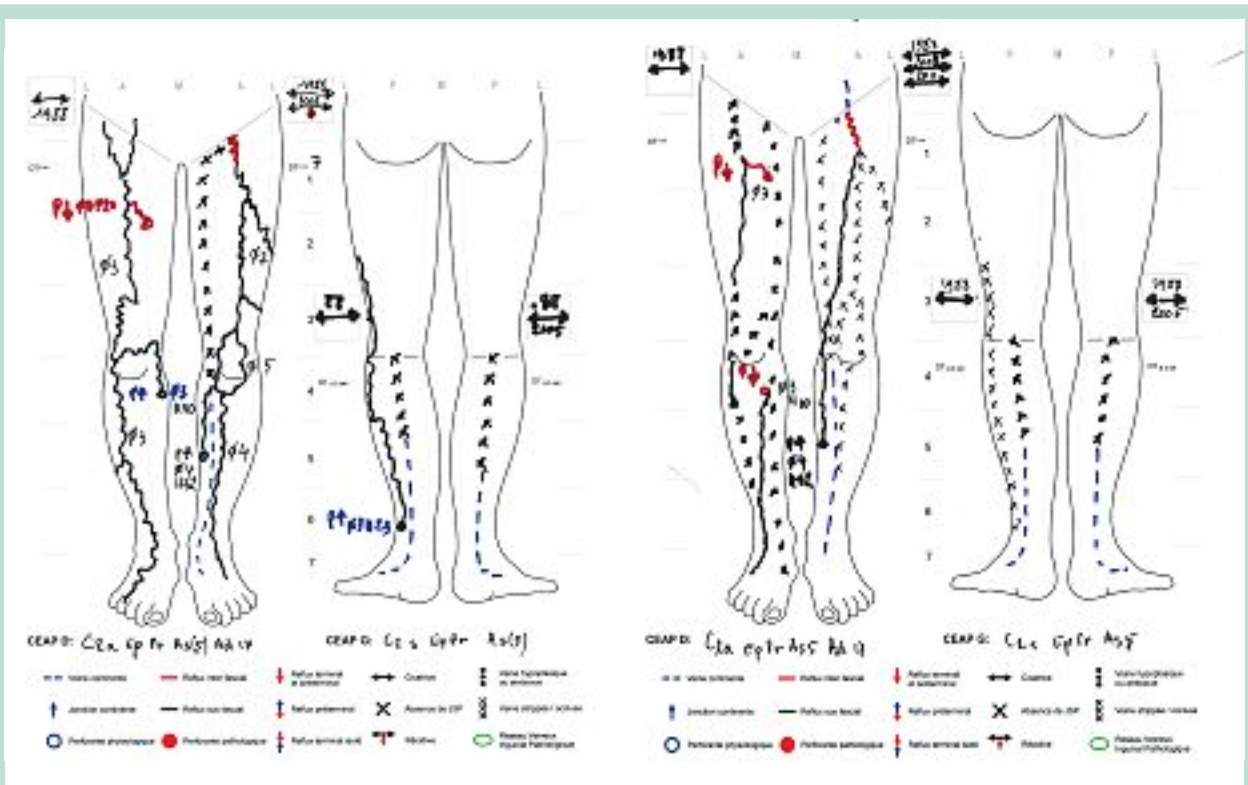
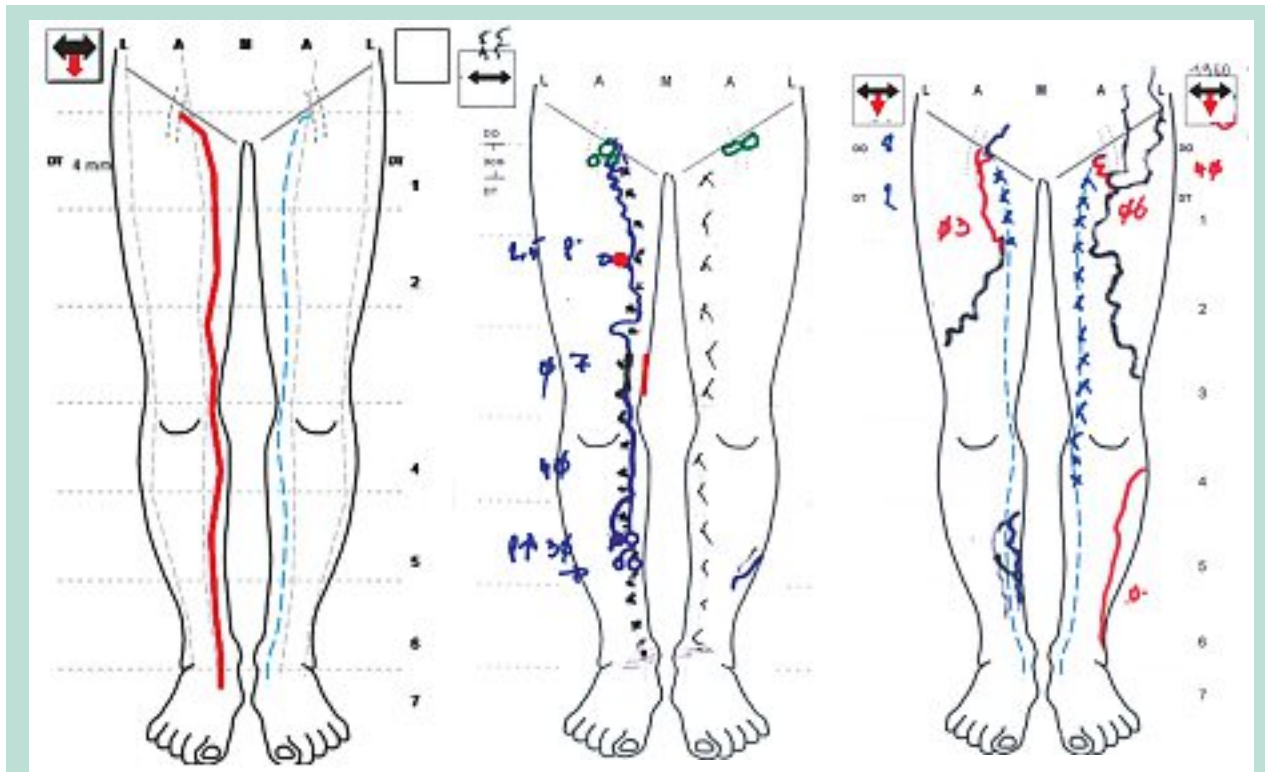


FIGURE 7 : À gauche : cartographie de PREVAIT. À droite : cartographie post« opératoire ».



**FIGURE 8 :** À gauche : reflux jonctionnel. Au centre : réseau veineux inguinal pathologique. À droite : varices inguino-abdominales.

- **En cas de récurrence avec antécédent d'ablation par techniques endoveineuses** (sclérose échoguidée à la mousse, traitement thermique par radiofréquence ou laser endoveineux), il faut préciser la localisation des segments occlus et recanalisés et pour ceux-ci leurs longueurs, diamètres, voire la profondeur des troncs variqueux.

L'utilisation du Score UIP [1] permet de quantifier les résultats des différentes méthodes endoveineuses et participe à l'évaluation des résultats dans le temps.

- **En cas de traitement chirurgicaux** de type ASVAL, phlébectomies, exérèse de grande veine saphène avec conservation de la jonction saphéno-fémorale ou CHIVA, il faudra tenir compte dans l'interprétation de la récurrence des particularités conservatrices de ces traitements et ne pas prendre pour de la néovascularisation des troncs veineux conservés.
- Ici la possession de compte rendu écho-Doppler avec cartographies antérieures au traitement est sûrement plus précieuse que le compte rendu opératoire qui reste cependant utile et fait gagner du temps lors de l'examen écho-Doppler de la récurrence.

- **En cas de récurrence après traitement par chirurgie classique**, il existe bien souvent des sources de reflux plus complexes. Ce peuvent être des reflux d'origine jonctionnelle, mais aussi des reflux par « néovascularisation ».

Ces sources de reflux sont souvent multiples et combinées. Il faudra toutes les reconnaître et les rapporter.

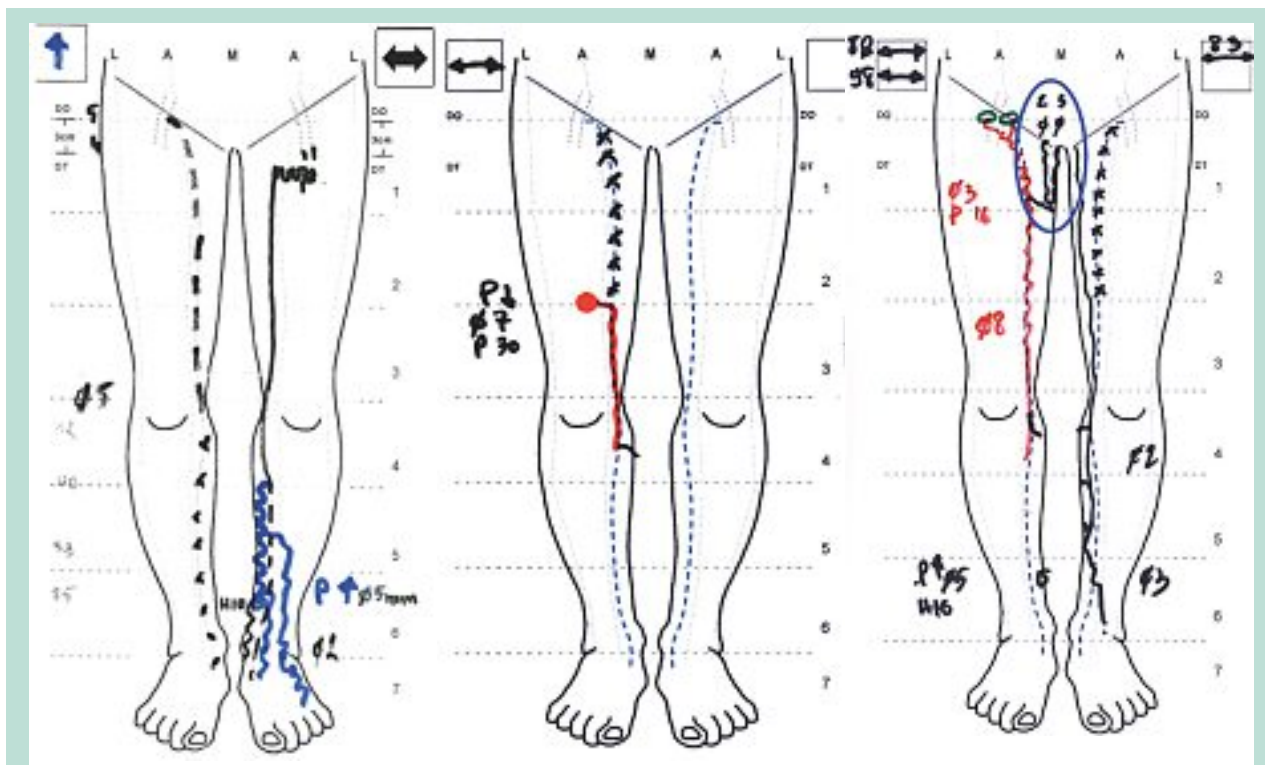
Pour les segments saphènes, on distinguera ceux qui sont encore en place, les troncs dédoublés, recanalisés ou liés à la néo-vascularisation (**Figure 7**).

Par exemple en cas de récurrence dans le territoire d'une grande veine saphène, on distinguera :

- les récurrences dont la source est un reflux inguinal qui peut être jonctionnel, ou lié à un réseau veineux inguinal pathologique ou encore à partir de veines inguino abdominales. Pour les deux premières sources, il faut en préciser les diamètres (**Figure 8**) ;
- les récurrences par reflux autre qu'inguinal soit :
  - une veine abouchée à la veine fémorale.
  - une perforante haute de cuisse ou du canal fémoral.
  - ou des varices pelvi-périnéales.

La combinaison de tous ces reflux sera soigneusement détaillée (**Figure 9**).





**FIGURE 9 :** À gauche : reflux par perforante haute de cuisse. Au centre : reflux par perforante du canal fémoral. À droite : reflux de varices pelvi-périnéales.

## Conclusion

Améliorer l'évaluation des traitements par la comparaison des cartographies nécessite de disposer au moins d'une cartographie anatomo-hémodynamique à réaliser avant tout traitement et constituant un document initial de référence.

Elle sera comparée avec une cartographie post « opératoire » précoce, si la varicose est complexe avec des varices résiduelles à traiter ou tardive en cas de récurrence (PreVALt) à distance dans le temps.

Le standard de qualité de la SFMV rend la cartographie et le compte rendu écho-Doppler obligatoires pour tout examen écho-Doppler.

La cartographie doit comporter toutes les données recommandées, en particulier tous les éléments indispensables pour une décision et la réalisation thérapeutique mais aussi pour le suivi de l'évolution et le bilan des récurrences.

Il faudra toujours rechercher et schématiser les données anatomiques à savoir les origines des reflux, les trajets variqueux, les dédoublements tronculaires, les tributaires refluentes de drainage.

Les caractéristiques hémodynamiques des jonctions doivent être aussi schématisées.

Toute donnée non schématisable doit être décrite dans le compte rendu écho-Doppler.

La cartographie anatomo-hémodynamique est un outil de transmission des données qui reste encore souvent approximatif, voire inexistant alors qu'elle est un élément capital de l'amélioration de la mise en œuvre des traitements et du suivi de l'insuffisance veineuse.

On ne peut qu'espérer qu'elle fasse systématiquement partie de la pratique quotidienne en médecine vasculaire.

## Références

1. Coleridge-Smith P., Labropoulos N., Partsch H., Myers K., Nicolaides A., Cavezzi A. Duplex ultrasound investigation of the veins in chronic venous disease of the lower limbs - UIP consensus document. Part I. Basic Principles. Eur. J. Vasc. Endovasc. Surg. 2006 ; 31 : 83-92.
2. Auvert J.F., Chleir F., Coppé C., Hamel-Desnos C., Moraglia L., Pichot O. Standards de qualité pour la pratique des examens écho-Doppler dans l'exploration du réseau veineux superficiel des membres inférieurs en médecine vasculaire. Rapport de la Société française de médecine vasculaire (SFMV). Lettre du médecin vasculaire 2011 ; 09 : 16. - A paraître JMV Journal des maladies vasculaires.
3. ANAES 2004. Traitement des varices des membres inférieurs. Service évaluation en santé publique.
4. Gonzalez-Zeh R., Armisen R., Barahona S. Endovenous laser and echo-guided foam ablation in great saphenous vein reflux: one-year follow-up results. J. Vasc. Surg. 2008 ; 48 : 940-6.