

## Réflexions sur le complexe veinulo-télangiectasique. Considerations about the venular telangiectasic system.

Ermini S.<sup>1</sup>, Cappelli M.<sup>2</sup>

### Résumé

Le complexe télangiectasie-veine réticulaire ressemble à un arbre qui peut se présenter soit des branches en haut ou inversement des branches en bas.

Dans le premier cas, le tronc est représenté par une veine réticulaire qui draine par le bas les télangiectasies. La surélévation de la jambe à la verticale transforme le gradient/flux de drainage en gradient/flux de remplissage.

Dans le deuxième cas, la veine réticulaire draine les télangiectasies vers le haut de sorte que ces dernières s'estompent quand on surélève la jambe.

Ces télangiectasies sont dues à la cellulite sous-jacente qui compromet le drainage de la peau et, les veines réticulaires jouent le rôle de voie de drainage suppléante.

C'est pourquoi leur suppression expose à la survenue d'un matting.

**Mots-clés :** *télangiectasies, veines réticulaires, matting, cellulite.*

### Summary

*The aspect of the telangiectasia reticular complex evokes the image of a tree with its foliage; it can face upwards or downwards.*

*Downward facing telangiectasia predominantly presents an upward facing reticular vein that represents its filling vein. In this case if we raise the leg the telangiectasia reduces because the filling gradient becomes a draining gradient.*

*In the case of upward facing telangiectasia, the reticular vein below it is its draining vein. If we raise the leg the draining gradient becomes a filling gradient and the telangiectasia worsens.*

*This kind of telangiectasia originates from underlying cellulitis tissue that compromises the skin's drainage and the reticular veins act as a supplementary drainage.*

*This is why their suppression can lead to the appearance of matting.*

**Keywords:** telangiectasia, reticular veins, matting, cellulite.

### Objectif de l'étude

La physiopathologie des varicosités et des télangiectasies est peu connue.

Grâce à l'analyse des observations vélocimétriques et cliniques, on a tenté de reconstruire un modèle hémodynamique du complexe veinulo-télangiectasique qui peut être utiles dans les décisions thérapeutiques.

Chaque arbre télangiectasique a un gradient de pression de remplissage et de vidange.

Comme les varices, proprement veineuses, il peut être traité par une amélioration du drainage associé à une réduction de la pression de remplissage. Il faut pour cela identifier la veine réticulaire qui remplit et qui draine.

La disposition des télangiectasies et veines réticulaires se présente selon trois configurations :

- Ramifications télangiectasiques sus-jacentes à la veine réticulaire (**Figure 1**).
- Ramifications télangiectasiques sous-jacentes à la veine réticulaire (**Figure 2**).
- Ramifications télangiectasiques et veine réticulaire mêlés.

L'hypothèse retient la responsabilité de la gravité newtonienne [1], à savoir :

- lorsque la veine réticulaire est au-dessus, c'est une veine de remplissage ;
- quand elle est dessous, il s'agit d'une veine de drainage.

1. Stefano Ermini, Florence, Italie. E-mail : [info@veneinforma.com](mailto:info@veneinforma.com)

2. Massimo Cappelli, Florence, Italie. E-mail : [massimo.cappelli@dada.it](mailto:massimo.cappelli@dada.it)

Accepté le 25 janvier 2013

Réflexions sur le complexe veinulo-télangiectasique.

Quand le gradient hydrostatique change de direction, le gradient de vidange devient un gradient de remplissage : la télangiectasie s'aggrave ou reste inchangée

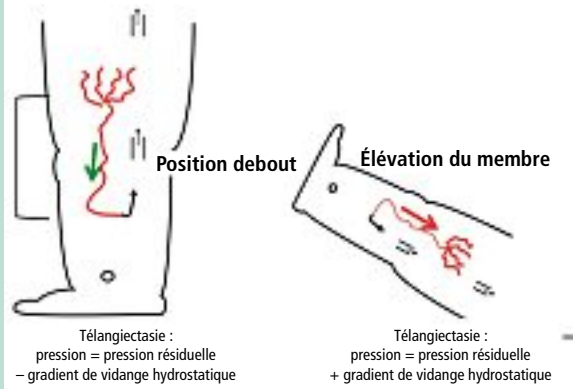


FIGURE 1 : Télangiectasies sus-jacentes à la veine réticulaire.

Quand le gradient hydrostatique change de direction, le gradient de remplissage devient un gradient de vidange : la télangiectasie s'efface !

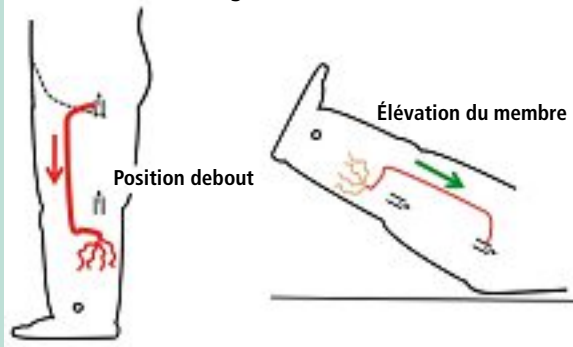


FIGURE 2 : Télangiectasies sous-jacentes à la veine réticulaire.

La veine de remplissage d'une télangiectasie feuillage bas peut aussi être la veine drainante d'une zone critique...  
**Attention !**

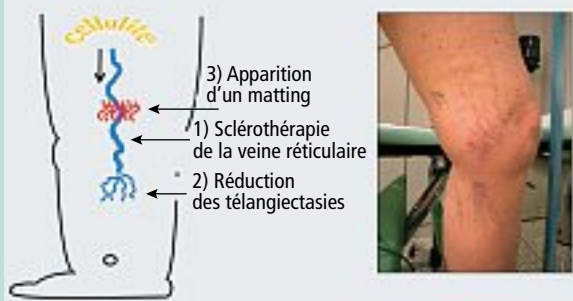


FIGURE 3

Certaines manœuvres posturales qui modifient les gradients de pression hydrostatique de remplissage et de drainage associées au Doppler peuvent nous aider à détecter la direction du gradient de vidange.

La veine réticulaire qui alimente les capillaires avec ramifications sous-jacentes peut être alimentée par un point de reflux précis ou perdu dans le tissu cellulaire.

Dans le premier cas, la fermeture du point de reflux réduisant le gradient de remplissage conduit à la disparition des télangiectasies, dans le second le traitement des veines réticulaires réduit aussi les télangiectasies, mais crée un obstacle au drainage de la cellulite et peut ainsi provoquer un matting.

Quand les ramifications sont sus-jacentes, nous pensons qu'elles ne sont qu'une partie du problème qui est secondaire à un problème de drainage de la cellulite [1], rendue difficile par la fibrose sous-cutanée.

Ces varices réticulaires seraient alors des voies de suppléance. Leur élimination implique la formation d'un nouveau système de drainage qui, dans certains cas, peut provoquer un matting (Figure 3).

L'utilisation de la compression élastique [2] et un bon timing des séances peuvent nous aider à obtenir de bons résultats.

Dans certains cas, les capillaires peuvent être dilatés en l'absence d'augmentation de pression et dans ce cas il n'y a aucune conséquence à leur élimination.

Conclusions

Les télangiectasies des membres inférieurs représentent un trouble vasculaire dans lequel, à ce jour, nous avons peu de connaissances et dans lequel les attentes des patients dépassent souvent ce qui est effectivement réalisable.

Une étude clinique observationnelle et le diagnostic Doppler, à travers la mise en œuvre d'une cartographie hémodynamique systolique et diastolique, met le choix du traitement en conformité avec le modèle physiopathologique et peut en améliorer les résultats.

Références

1. Cappelli M. Riflessioni di emodinamica sulle teleangectasie. Scleroterapia II° edizione, Ed. Minerva Medica. Torino 2006.
2. Kern P., et al. Compression after sclerotherapy for telangiectasias and reticular leg veins: a randomized controlled study. J. Vasc. Surg. 2007 ; 45 (6) : 1212-6.