

## Redécouverte de la Varicose pelvienne de la femme

### 3 - Place de la sclérothérapie dans les varices vulvo-périnéales *The place of sclerotherapy in vulvoperineal varices*

Burcheri B.

#### Résumé

**Objectifs :** La phlébographie interventionnelle semble étendre ses indications au traitement de la varicose des membres inférieurs a priori d'origine pelvienne, au-delà de la prise en charge des varices pelviennes qui occasionnent le syndrome de congestion pelvienne. Dans la théorie du traitement des reflux de haut en bas, ce traitement pelvien diminuerait à lui seul la symptomatologie et les récurrences de varices au niveau des membres inférieurs.

La sclérothérapie première des varices vulvopérinéales n'a-t-elle plus sa place ?

**Méthodes :** Les varices vulvopérinéales sont relativement fréquentes et sont l'apanage de la femme multipare ou des récurrences post-chirurgicales avec crossectomie de la grande saphène. Les veines vulvaires et périnéales représentent un carrefour veineux entre le système pelvien iliaque interne et externe via la crosse grande saphène et les veines pudendales internes.

La physiopathologie tend à montrer que les reflux pelviens sont en cause dans la genèse des varices des membres inférieurs par les points de fuite P et I, une veine ovarienne incontinente et ses conséquences biomécaniques.

**Résultats :** Dans une population sélectionnée, une insuffisance veineuse pelvienne serait corrélée dans 60 % des cas aux varices non saphènes des membres inférieurs et beaucoup plus souvent dans le cadre des récurrences post chirurgicales de grande saphène avec crossectomie.

**Conclusion :** A la lumière de cette revue de la littérature, on constate que la sclérothérapie est pour le moment décrite comme le traitement de choix des varices vulvopérinéales qu'elles soient primaires ou secondaires et cette technique n'a jamais rencontré de complications majeures même chez la femme enceinte, dont l'indication sera cantonnée de principe aux varices hyperalgiques ne s'améliorant pas avec les mesures physiques habituelles et les veinotoniques.

**Indications thérapeutiques :** La sclérothérapie est donc encore indiquée en première intention dans le traitement des varices vulvopérinéales même si l'origine pelvienne est authentifiée. Lorsque l'examen clinique et le reflux en doppler ont confirmé la présence de telles varices vulvopérinéales, le traitement de ces varices devient indispensable pour éviter les récurrences précoces post chirurgicales ou après procédures endoveineuses chimiques ou thermiques des axes saphènes et il se peut même qu'il soit le seul traitement suffisant dans la prise en charge globale des reflux veineux des gros troncs.

La technique de sclérothérapie reste simple et les produits habituels ont leur indication surtout sous forme de mousse pour des résultats plus durables.

Les résultats semblent comparables au traitement des autres varices des membres inférieurs avec un recul à moyen terme satisfaisant.

La présence de varices non saphènes à la racine de la cuisse doit conduire à approfondir l'interrogatoire à rechercher une symptomatologie d'insuffisance veineuse pelvienne chez la

#### Summary

**Objectives:** The indications for interventional phlebography now apparently include the management of lower limb varices a priori of pelvic origin as well as the management of the pelvic varices responsible for the pelvic congestion syndrome. According to the theory that the control of reflux should start proximally and proceed distally, the treatment of the pelvic varices alone should improve the symptomatology and reduce the number of recurrences in the lower limbs.

**Methods:** Is there thus no longer a place for primary sclerotherapy of vulvoperineal varices ?

Vulvoperineal varices are relatively common, occurring predominantly in multiparous women or as recurrences following crossectomy of the great saphenous vein. The vulval and perineal veins represent the junction between the pelvic internal and external iliac venous systems and the internal pudendal veins via the arch of the great saphenous vein. Venous reflux from the pelvis via an incompetent ovarian vein, at points P and I, can be the cause of lower limb varices.

**Results:** It has been shown, in a selected population, that pelvic venous insufficiency is associated with non-saphenous lower limb varices in 60% of cases and in even more in the case of recurrences following crossectomy.

**Conclusion:** A review of the literature shows that, at present, sclerotherapy is the treatment of choice for vulvoperineal varices, whether primary or secondary, and that this technique has not been associated with any major complication, even in pregnant women in whom treatment is theoretically indicated only in the presence of severe pain which has not responded to the usual methods or to phlebotonics.

**Therapeutics indications:** Thus, sclerotherapy is still the first line of treatment of vulvoperineal varices even if their pelvic origin is confirmed. Treatment of these varices is imperative to avoid early recurrence after treatment of the incompetent saphenous trunks whether surgical, chemical or thermic and, in fact, it could be the most important part of the management. The technique of sclerotherapy is simple and sclerosing foam gives the most lasting results. The results are similar to those obtained following treatment of the other varices of the legs with satisfactory medium term results.

The presence of non-saphenous varices at the root of the thigh in a young sexually active woman must lead to questioning about pelvic venous congestion symptoms and is a primary indication for a pelvic ultrasound examination.

jeune femme en activité génitale et nécessite une exploration veineuse pelvienne par écho-doppler de première intention.

La phlébographie interventionnelle semble indiquée dans les cas de syndrome de congestion pelvienne typique et fortement symptomatique ou de varices périnéales de gros volume ou de récurrence précoce après sclérothérapie ou chirurgie. Pour ces cas sélectionnés, le traitement par embolisation semble accessible et efficace avec une amélioration des varices des membres inférieurs et une absence de récurrence à moyen terme.

Mais dans l'avenir, grâce au développement espéré des techniques endoveineuses sans crosectomie, il se peut que les récurrences variqueuses par le biais de ces varices vulvopérinéales (varices secondaires) disparaissent sauf lorsque l'exploration hémodynamique n'aura pas décelé leur présence au premier bilan pré opératoire (varice primaire).

**Mots clefs :** varices vulvaires et périnéales, primaires et secondaires- indications de la sclérothérapie- phlébographie pelvienne- grossesses et sclérothérapie- points de fuite pelviens.

*Interventional phlebography is thus indicated in the presence of a classical pelvic congestion syndrome with severe symptoms or large perineal varices or following early recurrence after sclerotherapy or surgery. For these selected cases, embolisation is effective with improvement of the lower limb varices and with the absence of medium term recurrences. In the future, endovenous techniques without crosssectomy may result in the disappearance of recurrent varices via vulvoperineal varices (secondary varices) except when they had not been detected originally (primary varices).*

**Keywords:** vulval and perineal varices, primary and secondary; indications for sclerotherapy; pelvic phlebography; pregnancy and sclerotherapy; pelvic reflux.

## Introduction

Depuis les progrès de la phlébographie pelvienne interventionnelle, il existe un regain d'intérêt dans le traitement des varices pelviennes non plus seulement pour la prise en charge des syndrome de congestion pelvienne mais également dans le traitement des varicoses des membres inférieurs a priori d'origine pelvienne (1, 2, 3, 4, 5).

Dans la théorie du traitement des reflux de haut en bas, ce traitement pelvien diminuerait à lui seul la symptomatologie et les récurrences de varices au niveau des membres inférieurs (4,6). Mais peut-on pour autant affirmer que la sclérothérapie première des varices vulvopérinéales n'a plus sa place?

## Définitions et indications

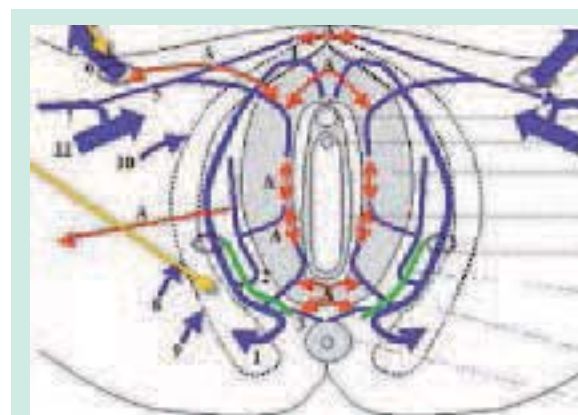
### Anatomie (Fig. 1)

Les veines vulvaires sont drainées en avant par les pudendales externes, en bas par les périnéales et en arrière par les pudendales internes. Les pudendales externes se jettent dans la crosse de la grande saphène et dépendent du système iliaque externe, les périnéales dans le tronc de la grande saphène et les pudendales internes dans l'iliaque interne ou hypogastrique (7,8).

Les veines vulvaires ont des communicantes et des anastomoses entre les veines pelviennes pariétales et viscérales, entre le système iliaque interne et externe et la circulation de la face médiale de la cuisse par les périnéales.

### Physiopathologie

L'incontinence de la veine ovarienne gauche pourrait se comparer à celle des grandes saphènes par ses



**FIGURE 1 :** Schéma anatomique d'après Claude Franceschi Flèches jaunes : point I et P. A : anastomoses entre les veines vulvaires, périnéales, vulvaires controlatérales, veines ombilicales par le point I, pudendales internes (flèches vertes) et externes (5). Grosses flèches 11 : veine fémorale commune droite. Grosses flèches 6 : veine ombilicale droite via le canal inguinal.

conséquences biomécaniques : hauteur de la colonne de sang, débit important de la veine rénale.

La transmission de cet hyper-débit se fait par les veines utérines dans un réseau complexe, physiologiquement avalvulé, drainé par les hypogastriques, puis vers les connexions et anastomoses pelvi-périnéales.

Ces dernières normalement valvulées mais devenues incontinentes, peuvent s'exprimer par un reflux tronculaire de la VGS ou de sa branche accessoire postérieure voire même de la VPS, ou rester sinueuses et constituer des varices de la partie médiale de la cuisse (9).

Pour C. Franceschi (10) il existe une seule voie de communication entre le pelvis et les membres inférieurs via les veines périnéales, la perforante labiale, à l'union du 1/4 postérieur et des 3/4 antérieurs des grandes lèvres ou point P, qui correspond au dédoublement aponévrotique du muscle obturateur.

## Méthodes

### Prévalence des varices vulvo-périnéales

Elles peuvent être primaires ou secondaires (Fig. 2). Elles font partie de la définition des varices non saphènes dans les récidives chirurgicales.

- L'étude REVAS (11) rapporte 16 % de point de fuite pelvien ou supra-pelvien dans les récidives variqueuses des membres inférieurs après chirurgie.
- Roscitano (12) collige en 2003 les résultats du suivi en doppler couleur à 5 ans de 401 membres inférieurs après crossectomie éveinage de la GVS. Il constate une récurrence variqueuse aux dépens de veines périnéales et pudendales ou abdomino-pelviennes, dans 44.4 % des cas de récidives post chirurgicales.
- Labropoulos (13) retrouve 10 % de varices non saphènes dans son étude prospective à propos de 835 membres inférieurs de patients symptomatiques et classés CEAP de C1 à C2 examinés de manière consécutive. Dans ce sous-groupe, 93% était des femmes multipares. (+ de 3 grossesses). Les reflux provenaient de veines perforantes de cuisse dans 50% des cas, et d'origine pelvienne dans 34 %, dont 2/3 étaient vulvaires et 1/3 de la région glutéale. (Pour mémoire, il retrouve 10% de varices du nerf sciatique et 10 % d'incontinence au niveau du creux poplité).
- Ergan (14) en 2007 dans une étude prospective sur 10 ans d'une série de 500 membres inférieurs, rapporte un taux de 60 % de récurrence après chirurgie de la GVS, dont 25 % d'origine non saphène et seulement 8 % de néo-vascularisation. Pour lui dans cette équipe universitaire une technique chirurgicale incomplète est en cause dans 83 % des cas.
- Jiang (15) dans une autre étude prospective de l'incidence des varices non saphènes, rapporte sur un total de 1072 membres, 10 % de reflux non saphène au niveau de l'aîne, trois fois plus fréquemment d'ailleurs dans le cas des récidives post chirurgicales, que dans les varices primaires ou secondaires au syndrome post thrombotique. Les reflux concernent essentiellement les veines sous-cutanées abdominales dans 70 % des cas et les veines périnéales et pudendales externes dans 30 % des cas.
- M. Lefebvre-Vilardabo (16) dans une série prospective, consécutive, pré-opératoire, de 477 membres inférieurs

de patients ayant une varicose primaire de la grande veine saphène de cuisse, retrouve la présence de varices périnéales dans pratiquement 30 % des cas. Elles étaient la principale source de reflux dans 14.3 % des cas.

- Dans une étude rétrospective d'une cohorte de 904 membres variqueux (varices primaires et secondaires), la prévalence des varices périnéales était de 32.6 % chez les femmes et 9.2 % chez les hommes, dont un tiers dans le cas des récurrences.
- Les varices vulvopérinéales sont fréquentes chez la femme, en particulier la multipare, et présentes jusqu'à 10 % des femmes enceintes (7,8) mais elles sont peu évoquées. Les varices vulvaires apparaissent souvent brutalement entre le premier et le deuxième trimestre de la grossesse. Elles proviennent soit d'une jonction saphéno-fémorale incontinente, avec reflux soit par une branche pudendale externe, soit via le système pelvien par la pudendale interne et les veines vaginales, comme nous l'avons décrit plus haut.
- On retrouve également dans la littérature la notion que les varices vulvaires de la grossesse ne sont pas dues à une compression ou à une surcharge de pression pelvienne. Parce que l'on a constaté que la mort in utero entraîne une régression des varices et que les fibromes utérins volumineux n'induisent pas l'apparition de varices vulvaires. Les veines vulvaires seraient un organe cible des hormones oestro-progestatives, augmentées pendant l'état gravidique. D'ailleurs, un mois après l'accouchement elles ont le plus souvent disparu. Les varices résiduelles asymptomatiques de faible importance seront revues à 1 an. Les varices volumineuses ou symptomatiques bénéficient d'un traitement curatif. L'indication sera soit esthétique soit fonctionnelle, si elles provoquent des dyspareunies et un prurit (3).
- Dans le cas particulier du syndrome post-thrombotique, il faut s'assurer que les veines vulvo-périnéales ne permettent pas d'assurer la vicariance du flux veineux vers les veines pelviennes et iliaques.
- On décrit une forme clinique en fin réseau réticulé de la partie médiale de la cuisse, également chez le jeune sportif (17).

### Traitement

#### ■ Varicose vulvo-périnéale

Dès lors que la varicose vulvo-périnéale entraîne l'évolution des varices ou une insuffisance veineuse au niveau des membres inférieurs, il devient légitime de la traiter (8).

En 2004, le groupe de travail de l'ANAES (29) proposait dans la prise en charge:

Etudes	Nombres de Membres	% Varices non saphènes	% Varices vulvo-périnéales	Autres
REVAS J Vasc Surg 2006	199 Etude Prospective randomisée	Récidives 16% pelviennes et supra-pelviennes	8%	Perforantes 55%
Lefebvre-Vilardebo 2007 2008	477 Etude prospective préop de varice saphène 904 Etude rétrospectives	Varices primaires Récidives + Perforantes	30% dont 14% source du reflux 30% 1/3 si récides	
Roscitano Chir.Ital 2003	401 suivi 5 ans	44% Récidives	1/3 = 14%	2/3
Labropoulos JVS 2001	835 Etude prospective Reflux isolé	10% Varices primaires sans atteinte des GVS	34% Varices pelvienne 2/3 Vulvopérinéales 1/3 glutéales	50% Perforantes de cuisse 10% Nerf Sciatique
Ergan JVS 2007	500 (60% récides à 10 ans)	25% sur les récides	?	8% Néo-vascularisation
Jiang EJVES 2001	1072 Etude prospective sur 5 ans		1/3 (30%) Only women	2/3 (70%) Veine épigastrique et circonflexe iliaque

FIGURE 2 : Résumé des données de la littérature.

- des reflux non saphènes, AS5 de la CEAP : les techniques de sclérothérapie, avec ou sans guidage échographique et la phlébectomie.
- et pour les perforantes de cuisse, AP17 de la CEAP : la ligature par abord direct avec phlébectomie ou l'échosclérothérapie.

■ **Varices périnéales**

Le territoire des veines périnéales comprend la portion supéro-médiale de la cuisse.

C'est un réseau très réticulé car néoformé pendant les grossesses et il a un aspect fin, ampoulé et fragile (19).

*La sclérothérapie des varices périnéales:* elles seront traitées d'abord au pli inguino-fessier avec des solutions faibles en concentration, mais de volume plus important, afin de provoquer une sclérose le plus loin possible au niveau du périnée, puis sur la face médiale de la cuisse jusqu'aux anastomoses avec les autres territoires (9).

*Le repérage échographique* peut être techniquement difficile dans ces régions ainsi que l'écho-sclérothérapie (20). La peau est fine et nécessite d'être maintenue soit par la sonde ou avec la pression de la main qui tient la seringue pour bien tendre la peau.

- *Les techniques actuelles de mousses sclérosantes:* ont cette propriété de bien diffuser et d'avoir une action de fibrose plus importante (20).

- *Les produits utilisés:* sont classiquement le Polidocanol et le TDS et les concentrations dépendront de l'importance de la varicose, mais resteront faibles, vue l'extrême sensibilité de ces varices aux agents sclérosant et leur calibre souvent inférieur à 3 mm (8).

- Les varices étant très superficielles, *une contention adhésive* semble conseillée pour diminuer le risque de réaction inflammatoire. (8)

- Le traitement se fait progressivement au moins *en deux temps. Une nouvelle exploration écho doppler* est nécessaire après un traitement de ces veines périnéales ou génito-inguinales, car les reflux occasionnés dans les troncs principaux disparaissent le plus souvent après la sclérose des varices périnéales (8); *une nouvelle cartographie veineuse* pour repérer les variations hémodynamiques est alors nécessaire en cours de traitement.

- *Les phlébectomies* restent possibles pour les varices périnéales, elles sont très peu pratiquées du fait des très bons résultats de la sclérothérapie surtout sous forme de mousse sclérosante. (7, 8, 22).

- *Il en est de même pour la ligature des perforantes labiales ou inguinales* en position gynécologique après repérage échographique (4,10, 21). Lasry pense de plus, que d'autres connexions se forment rapidement si le reflux d'origine pelvien n'est pas traité. Et les résultats de ces techniques ne semblent pas avoir été publiés (8).

## Place de la sclérothérapie dans les varices vulvo-périnéales

### ■ Varices vulvaires

Pour les varices vulvaires la sclérothérapie est le plus souvent réalisée dans une ampoule variqueuse très superficielle, sous contrôle de la vue, à l'aide d'une aiguille très fine et d'un produit sclérosant sous forme liquide, quand les veines sont fines.

Les formes mousses de sclérosants sont plus thrombogènes et n'ont pas ici d'intérêt pour certains (7): la dose est de 1 cc de Polidocanol à 0,5 % ou 1 % ; ou de TDS (Tétradécyl Sulfate de Sodium) à 0,3 3 % ou 0,5 %.

Les volumes recommandés ne dépassent généralement pas 3 ml lors de la première séance. Les concentrations peuvent être diminuées si on utilise de la mousse, TDS à 0,17 % et PL à 0.25 ou 0.17 % également. (7,8).

### ■ Pendant la grossesse

- Certaines équipes (23, 24, 25, 26) traitent par sclérothérapie pendant la *grossesse des varices douloureuses* quand les moyens physiques et le traitement symptomatique n'améliorent pas la situation.

- Depuis 1947 le traitement des varices vulvaires pendant la grossesse a été décrit par Raymond Tournay et P. Wallois et poursuivi par des phlébologues avertis (23).

- L'équipe chirurgicale de Bratislava (25) conclut d'après son étude rétrospective de 72 cas de femmes enceintes traitées de 1983 à 1991, que la sclérothérapie des varices vulvaires pendant la grossesse est le traitement de choix selon la méthode de Fegan (utilisant du TDS) lorsque les symptômes (prurit, oppression, sensation de prolapsus) sont intenses : ils rappellent également que les anglais comme Hegefort, traitent les varices vulvaires de la grossesse en prévention des hémorragies de l'accouchement.

- Les deux séries rétrospectives, de C. Hamel Desnos et de M. Schadeck (23), dans le traitement par sclérothérapie chez 44 patientes gravides fortement symptomatiques au niveau des varices des membres inférieurs, ont montré de très bons résultats sur les symptômes, avec 95 % d'amélioration sur le plan fonctionnel et 100 % d'amélioration sur les varices. Le Polidocanol et le TDS ont été utilisés jusqu'à des doses de 3 % sur des reflux saphènes.

- *Les indications du traitement des varices (23) pendant la grossesse concerne donc toute varice tronculaire ou non systématisée, responsable de symptômes douloureux non soulagés par la compression et les veinotoniques, responsable de troubles trophiques ou menaçant de se rompre. Le but étant de soulager la patiente, une éradication totale des varices n'est pas recherchée et donc les séances seront réduites en nombre.*

## Résultats

- *D'après la revue de la littérature (7, 8, 25, 26) on constate que la sclérothérapie des varices vulvo-périnéales a toujours été décrite comme une technique réalisable en première intention dans le cadre d'une varicose primaire ou secondaire et quels que soient l'origine de la fuite pelvienne ou de l'état gravidique ou non de la patiente.*

- La sclérothérapie est toujours présentée comme très efficace sur ces varices à paroi fine notamment au niveau vulvaire. Rappelons que les varices vulvo-périnéales ont dans la majorité des cas un diamètre compris entre 3 et 5 mm (21).

- Force est de constater que certaines études nous apportent la preuve que la sclérothérapie est efficace. *Dans la série de 386 cas de F.Vin, 83 patientes ont été traitées par sclérothérapie, 63% n'ont pas présenté de récurrences variqueuses à 3 ans (26).*

- Pendant la grossesse l'avantage certain de la sclérothérapie est qu'elle soulage les patientes et améliore l'insuffisance veineuse avec une parfaite innocuité (Ndlr), alors qu'on ne pourrait en aucun cas intervenir par phlébographie (23).

Plus récemment, en 2008, **M. Lefebvre-Vilardebo (22)** rapporte une série de 63 varicoses périnéales traitées par sclérothérapie per-opératoire ou phlébectomie ou les deux techniques associées. 49 membres ont pu bénéficier d'un suivi de 2 ans et plus. Dans ce sous groupe il n'y avait pas de récurrence des varices périnéales, dans 81 % des cas (40/49). 6 récurrences ont été contrôlées par sclérothérapie.

- *Comme pour toute technique de sclérothérapie, on constate actuellement à moyen et long terme que si l'on obtient les modifications tissulaires attendues après l'injection de sclérosant (diminution du calibre de la veine, épaissement de la paroi veineuse, spasme et densification intra-luminale hétérogène correspondant au scléros thérapeutique), on entraînera alors des modifications hémodynamiques efficaces et suffisantes pour ralentir l'évolution de l'insuffisance veineuse vers des stades plus sévères (8, 9, 27, 28, 29).*

- *La gestion des récurrences fait partie intégrante de la prise en charge de la maladie veineuse chronique et évolutive quelle que soit la technique utilisée.* Les récurrences sont souvent multifactorielles et pluri-focales (13, 15, 11, 27, 28,

---

**Ndlr : Il faut rappeler que dans le Vidal® l'utilisation des sclérosants n'est conseillée qu'après la grossesse.**

30). D'après l'étude comparative prospective randomisée multicentrique avec suivi à 5 et 10 ans des différentes techniques de traitement des varices, Belcaro conclut à une efficacité équivalente des différentes techniques, lorsqu'elles sont bien réalisées, sur l'évolutivité de la maladie veineuse.

- Au total, les traitements proposés sont des avis d'experts sur les acquis d'une expérience professionnelle incontestée, mais nous voyons qu'actuellement les résultats de séries observationnelles ou de cas cliniques pourraient bénéficier d'une recommandation de Grade 1C (recommandation forte, mais niveau de preuve faible, sur des études observationnelles ou de cas, mais où les bénéfices l'emportent nettement sur les risques et contraintes) (31).

Rappelons que l'embolisation des veines pelviennes dans le cas de récurrences variqueuses après chirurgie alimentée par un reflux pelvien authentifié aurait une recommandation de Grade 2B (32).

## Discussion

- Les considérations physiopathologiques actuelles étayées par l'imagerie des phlébographies pelviennes, considèrent les varices vulvo-périnéales comme une expression clinique à part entière de l'insuffisance veineuse pelvi-périnéale.

Depuis quelques années toute une série d'études de phlébographie interventionnelle (1, 3, 4, 5, 13,15) semblent apporter du nouveau dans la prise en charge des varices non saphènes, à point de départ pelvien, surtout s'il existe un syndrome de congestion pelvienne associé.

Les résultats à moyen terme semblent montrer que l'embolisation des varices pelviennes diminue nettement les reflux pelviens et par là même l'aspect clinique des varices des membres inférieurs et la symptomatologie. (2, 6, 33).

### ■ Des questions se posent :

Mais on remarquera que 90% des individus ne possèdent pas de valvules au niveau des veines pelviennes viscérales, dont les plexus pampiniformes.

*- Alors pourquoi ne voyons-nous pas plus de femmes avec des varices vulvaires et des symptômes d'insuffisance veineuse pelvienne après plusieurs grossesses ?*

On estime que 20 % des femmes enceintes développent des varices, mais seulement 1/3 d'entre elles auront des varices vulvaires et dans la plupart du temps ces dernières régressent totalement après la grossesse.

De plus, les études phlébographiques n'authentifient pas de points de fuite pelvienne, dans 50 % des cas de syndromes de congestion pelvienne. (4, 13, 15, 33).

*- Le système pelvien n'est-il donc pas un système tampon, qui a pour fonction de réguler ces perturbations hémodynamiques physiologiques de la grossesse ou par incompétence valvulaire de la veine ovarique ?*

*- Ainsi, n'est-il pas hâtif de conclure que l'embolisation pelvienne traitera dans l'avenir les varices des membres inférieurs dont l'origine serait présumée pelvienne ?*

De plus, sur le plan technique les branches distales des veines dépendant du système hypogastrique semblent difficiles d'accès en phlébographie interventionnelle (4).

Si l'on considère le point de fuite périnéal comme une incompétence d'une veine perforante (10) entre la circulation veineuse profonde du bassin et les veines superficielles du périnée, on peut imaginer pouvoir traiter ce reflux par le biais de cette perforante; Franceschi et Bahnini proposent sa ligature chirurgicale.

- Mais à en croire les excellents résultats à moyen terme de Masuda (34) avec 98 % d'occlusion totale de veines perforantes à 2 ans après échosclecthérapie au niveau des membres inférieurs, par analogie pour notre propos, l'action du produit sclérosant entraînant une rétraction fibreuse des veines incontinentes, ne pourrait-il pas induire, à moyen, voire à long terme, un changement hémodynamique qui rétablit le drainage des veines du petit bassin vers des affluents profonds vicariants, et ceci malgré la présence permanente d'une hyperpression résiduelle par incompétence du système ovarien?

- Ces situations semblent d'ailleurs assez fréquentes, puisque nous avons vu que les études ne retrouvent que 50 % de varices vulvo-périnéales chez les patientes présentant des varices pelviennes, comme nous le disions plus haut (4,13, 15, 33).

- Certaines voies volumineuses de dérivation, lors des Nutcracker syndromes symptomatiques (pour certains congénitaux), ne se compliquent pas forcément de varices au niveau des membres inférieurs, après plusieurs années d'évolution, atteignant des formes volumineuses à l'étage pelvien.

*- Par ailleurs, la crossectomie ne serait-elle pas en cause dans la rupture de l'unité anatomique et fonctionnelle entre système pelvien et iliaque externe, puisqu'en cas de point de fuite, la vicariance via la veine pudendale externe ne peut plus se faire?*

## Place de la sclérothérapie dans les varices vulvo-périnéales

*- Au total, connaissons-nous complètement la physiopathologie exacte des varices vulvo-périnéales? Atteintes des perforantes périnéales par hyperpression veineuse ou musculature relâchée du périnée après les grossesses avec dilatation du point P? Par défaillance du muscle obturateur? Le poids des patientes, la réalisation d'une rééducation pelvienne après les grossesses, ne sont-ils pas des facteurs à prendre en compte?*

### Conclusion

Les varices vulvo-périnéales sont relativement fréquentes et l'apanage de la femme multipare ou des récidives post-chirurgicales avec crossectomie de la grande saphène.

D'après cette revue de la littérature, la sclérothérapie est décrite depuis 60 ans comme le traitement de choix des varices vulvo-périnéales qu'elles soient primaires ou secondaires, et n'a jamais rencontré de complications majeures même chez la femme enceinte, en cas de varices hyperalgiques ne s'améliorant pas avec les mesures physiques habituelles et les veinotoniques.

**La sclérothérapie est donc encore indiquée en première intention dans le traitement des varices vulvo-périnéales même si l'origine pelvienne est authentifiée.**

Lorsque l'examen clinique et le reflux en doppler ont confirmé la présence de telles varices vulvo-périnéales, le traitement de ces varices devient indispensable pour éviter les récurrences précoces post-chirurgicales ou après procédures endoveineuses chimiques ou thermiques des axes saphènes et il se peut même qu'il soit le seul traitement suffisant dans la prise en charge globale des reflux veineux des gros troncs.

**La technique de sclérothérapie reste simple et les produits habituels ont leur indication surtout sous forme de mousse pour des résultats plus durables.**

Les résultats semblent comparables au traitement des autres varices des membres inférieurs avec un recul à moyen terme satisfaisant.

La présence de varices non saphènes à la racine de la cuisse doit conduire à approfondir l'interrogatoire à rechercher une symptomatologie d'insuffisance veineuse pelvienne chez la jeune femme en activité génitale et nécessite une exploration veineuse pelvienne par échodoppler de première intention.

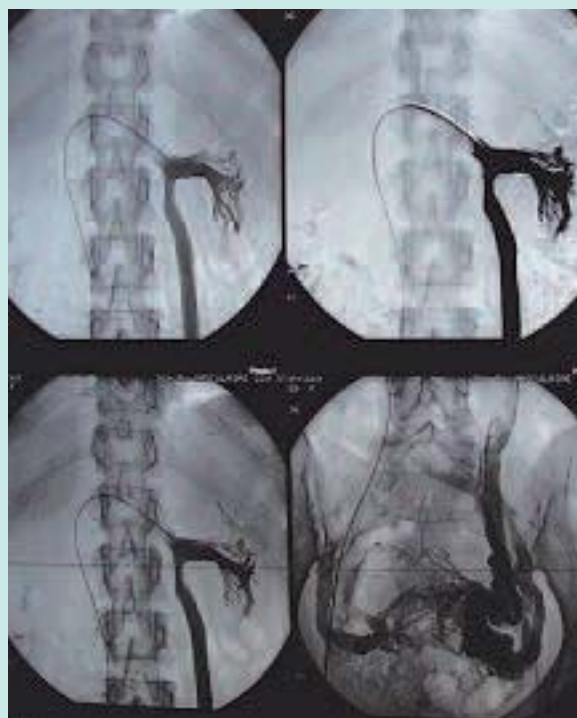
La phlébographie interventionnelle semble indiquée dans les cas de syndrome de congestion pelvienne typique et fortement symptomatique ou de varices périnéales de gros volume ou de récurrence précoce après sclérothérapie ou chirurgie. Pour ces cas sélectionnés, le traitement par embolisation semble accessible et efficace avec une amélioration des varices des membres inférieurs et une absence de récurrence à moyen terme.

### Cas clinique

Image de phlébographie pelvienne d'une femme de 47 ans III<sup>e</sup> geste et III<sup>e</sup> pare, souffrant d'un syndrome de congestion pelvienne depuis plus de 20 ans et ne présentant cliniquement et échographiquement aucune varice au niveau des membres inférieurs. C'est une patiente qui n'a pas de surpoids et exerce une activité physique très régulière avec notamment renfort de la musculature pelvi-périnéale.

Il s'agit d'un authentique Nutcracker syndrome avec dérivation complète du débit sanguin du rein gauche via la veine ovarique gauche, le plexus pampiniforme et retour par les veines hypogastriques et iliaques primitives ipsi et controlatérales.

C'est une contre-indication formelle à l'embolisation de la veine ovarique (et même à l'hystérectomie) au risque de créer une insuffisance rénale aiguë.



## Bibliographie

1. Giannoukas AD., Dacie JE., Lumley JSP. Récidive de varice des membres inférieurs due à une incontinence bilatérale des veines ovariennes. *Ann Chir Vasc* 2000; 14 :397- 400.
2. Cordts PR., Eclavea A., Buckley PJ., De Maioribus CA., Cockrill ML., Yeager TD. Pelvic congestion syndrome: early clinical results after transcatheter ovarian vein embolization. *J Vasc Surg* 1998; 28: 862-8.
3. Creton D., Hannequin L. Insuffisance veineuse pelvienne chez la femme présentant des varices périnéales. Corrélation anatomo-clinique, traitement par embolisation et résultats (31 cas). *Phlébologie* 2003 ; 56 : 257-264.
4. Lasry J.L., Coppé, G., Balian E., Borie H. Insuffisance veineuse pelvi-périnéales et varices des membres inférieurs. Diagnostic par échodoppler et traitement endoluminal chez 30 patientes. *J Mal Vasc* 2007; 32 : 23-31.
5. Greiner M., Gilling-Smith GL. Leg varices originating from the pelvis diagnostic and treatment. *Vascular* 2007; 15(2): 70-8.
6. Greiner M. Venous Pelvic Leakage: an effective technique for treating some patients with recurrent varicose veins. *Veith Symposium* 2004. *Vascular* 2004; 12: S 128.
7. Van der Cleef JF. Site internet sur les varices vulvaires. <http://www.docteur-vanclief.fr>
8. Parpex P. Sclérothérapie des varices non saphènes. La sclérothérapie. Editions ESKA 2007. chap. 21125-126.
9. Garde C. La sclérothérapie après chirurgie. La sclérothérapie. Editions ESKA 2007. chap. 23. 131-134.
10. Franceschi C., Bahnini A. Points de fuite pelviens viscéraux et varices des membres inférieurs. *Phlébologie* 2004 ; 57 : 37-42.
11. Perrin MR., Guex JJ., Ruckley CW., De Palma RG., Royle JP., Eklof B., Nicolini P., Jantet G., and the REVAS group. Recurrent varices after surgery (REVAS), a consensus document. *Cardio-vasc Surg* 2000; 8:233-45.
12. Roscitano G., Mirenda F. Varicose vein recurrence after surgery of the sapheno femoral junction: color Doppler ultrasonography study. *Chir Ital* 2003 Nov-Dec; 55 (6): 893-6.
13. Labropoulos N., Tiongson J., Pryor L., Tassiopoulos AK., Kang SS., Mansour A., Baker WH. Non saphenous superficial reflux. *J Vasc Surg* 2001; 34:872-7
14. Ergan B., Donnelly M. Neo-vascularization: an 'innocent bystander' in recurrent varicose veins. *J Vasc Surg* 2007 Jul; 46 (1): 177; author reply 177-8.
15. Jiang P., Van Rij AM., Christie RA., Hill GB., Thomson IA. Non-saphenous venous reflux in the groin in patients with varicose veins. *Eur J Vasc Endovasc Surg* 2001; 21: 550-7.
16. Lefebvre-Vilardebo M., Lemasle P. Varicose great saphenous vein: no need for treating 50% junctions: from a series of 613 legs. Communication: World Congress of the International Union of Phlebology. Kyoto, 18-20 June 2007.
17. Blanchemaison P. Photo de varice périnéale du jeune sportif. site internet: <http://www.phlebologia.com>
18. ANAES ou HAS. Traitements des varices des membres inférieurs; Paris ; 2004.
19. Gondin L. Indications de la sclérothérapie dans le traitement des axes saphéniens. La sclérothérapie, chap. 18. Editions ESKA 2007. 105-112.
20. Guex JJ. Sclérothérapie des récurrences variqueuses. La sclérothérapie, chap. 24. Editions ESKA 2007. 135-136.
21. Lemasle P. Atlas d'écho-anatomie veineuse superficielle. Tome 5: la varicose pelvienne. 2008. Laboratoires Tonipharm. Boulogne.
22. Lefebvre-Vilardebo M., Uhl JF., Lemasle P. The venous surgeon in front of perineal varices. Communication: second international days of Phlebology. Parme, 30-31 mai 2008.
23. Hamel Desnos C., Schadeck M. Sclérothérapie et grossesse. *Phlébologie* 2003 ; 56: 271- 77.
24. Marmasse J. Varices chez la femme enceinte ; membres inférieurs et vulves ; traitement. *Phlébologie* 1981 ; 34: 89-104.
25. Labas P. Vulvar varices. *Ceska Gynekol* 1995 Aug; 60 (4): 200-1.
26. Vin F. Varices vulvaires. *J Mal Vasc* 1990; 15(4) : 406-9.
27. Blin E. les récurrences variqueuses après sclérothérapie. La sclérothérapie. Editions ESKA 2007. Chap. 25. 139-144.
28. Belcaro G., Cesarone MR. VEDICO Trial. *Angiology* 2003; 54 (3): 307-15.
29. Ouvry P., Allaert FA., Desnos P., and Hamel-Desnos C. Efficacy of polidocanol foam versus liquid in sclerotherapy of the great saphenous vein: a multicentre randomized controlled trial with a 2-year follow-up. *Eur J Endovasc Surg* 2008 Sep; 36(3):366-70.
30. Jiang P. Recurrent varicose vein: patterns of reflux and clinical severity. *Cardiovasc Surg* 1999; 7 (3): 332-9.
31. Guyatt G, Gutterman D, Baumann MH, Addrizzo-Harris D, Hylek EM, Phillips B, Raskob G, Lewis SZ, Schünemann H. Grading strength of recommendations and quality of evidence in clinical guidelines: report from an American college of chest physicians task force. *Chest* 2006; 129(1):174-81.
32. Perrin M. Recommandations du traitement chirurgical dans les varices. *Veines info* Juin 2008 ; numéro 11: tableau 2 p. 5.
33. Geier B. Reflux patterns in the ovarian and hypogastric veins in patients with varicose veins and signs of pelvic venous incompetence. *Chir Ital* 2007; 59(4): 48 1-8.
34. Masuda EM., Kessler DM. The effect of ultrasound-guided sclerotherapy of incompetent perforator veins on venous clinical severity and disability scores. *J Vasc Surg* 2006; 43 (3): 55 1-6; discussion 556-7.