



## Le canal de Hunter : un dispositif de régulation du retour veineux poplité ? Intérêts pour le phlébologue.

### *Hunter's Canal: Implication in the Regulation of Femoropopliteal Venous Return? Interest for Phlebologists.*

Fortin C., Uhl J.-F., Gillot C.

#### Résumé

Le canal de Hunter a été étudié jusqu'à présent en rapport avec des syndromes compressifs du nerf saphène (saphenous neuralgia) ou de l'artère (Jogger's syndrom). Qu'en est-il de la veine?

Notre étude descriptive s'échelonne sur une période de 2 ans. Suite à la dissection d'une série de 50 cadavres, nous tentons d'expliquer comment le canal de Hunter et ses composantes peuvent jouer un rôle dans la régulation du retour veineux fémoro-poplité.

Les mécanismes obstructifs se manifestent en position orthostatique et nous pensons que l'orifice musculotendineux du canal de Hunter joue un rôle de frein à la marche entre les courants gravitaires ilio-fémoraux et le flux antérograde des pompes tricuspitales.

Nous présentons une étude de 50 phléboscons et analyses des critères descriptifs témoignant d'empreintes de la veine fémoro-poplitée dans le canal de Hunter et suggérant des stases veineuses.

Nous observons des anomalies similaires sur l'observation de 40 phlébographies et discutons comment le phlébologue peut détecter des signes d'obstruction veineuse au canal de Hunter par l'utilisation de l'échographie-Doppler.

En se basant sur des réalités anatomiques et sur des données cliniques notre travail met en évidence des signes d'obstacle possible au retour veineux au niveau du canal de Hunter.

Les thromboses fémorales et les embolies pulmonaires mortelles ont certainement un point de départ à niveau.

Le dépistage des patients à risque élevé, leur éducation et la prévention sont essentiels.

**Mots-clés :** canal de Hunter, fémoro-poplité, obstruction fémoro-poplitée.

#### Summary

We've known about nerve entrapment and arterial stenosis in Hunter's canal. But what about the vein? Could Hunter's canal play a role in femoropopliteal venous return? What is the interest for phlebologists?

We present an observational study which was conducted over a two-year period. The condition studied is femoropopliteal vein obstruction. We studied Hunter's canal in 50 cadavers and a serial data from 40 phleboscans and 40 phlebographies. The cadavers were dissected utilizing a medial approach of the thigh. We had injected the lower limb veins beforehand, with green latex to see them well. Phleboscans were taken from recurrences of small saphenous vein surgeries.

Phleboscans and phlebographies were both done in a lying supine position injecting iodine products into the lower limb veins. Hunter's canal is formed of three musculotendinous components. We found out three musculotendinous components forming Hunter's canal: Hunter's aponeurosis (part of the vastus medialis), and 2 adductor tendons: the adductor magnus (opens the outlet) and the adductor longus (closes it).

At the outlet of the canal, the femoropopliteal vein is often bent by the magnus adductor, or is compressed by a calcified artery. Towards the end of the canal, the vein can become very thin because of a compression between the vastus medialis and the long adductor tendons.

We observed similar signs on anatomical and phleboscans findings. When a person is standing or walking, the action of the 2 adductors cause an alternative compression-dilation on the vein. Thus, Hunter's canal with its adductors' outlet could play a role in preventing reflux in the femoropopliteal axis.

Phlebologists should use ultrasounds to detect reflux at the popliteal area.

If there are signs of venous return obstruction, it is indicated to investigate further to determine the obstruction level. Prevention is a priority.

Phlebologists can easily detect signs of femoropopliteal vein obstruction and prevent femoral thrombosis and potential death by pulmonary embolism.

**Keywords:** Hunter's canal, femoropopliteal, femoropopliteal obstruction.

## Introduction

Qu'est-ce que le canal de Hunter?

Le canal de Hunter : une réalité anatomique à réintégrer dans la nomenclature : un régulateur de l'hémodynamique veineuse en station debout et à la marche ? Un segment fragile du grand collecteur veineux fémoro-poplitée, siège d'obstacles circulatoires [1, 2] : point de départ de thromboses fémoro-poplitées [3, 4], d'athérome artériel.

Cette étude observationnelle met en évidence l'existence d'obstacles mécaniques au retour fémoro-poplitée, qui n'apparaissent qu'en position orthostatique, lors d'extension de la jambe.

Ils ont en commun d'entraver le retour veineux.

## Matériels et méthodes

### Récolte de données anatomiques

**Les données anatomiques proviennent de 50 cadavres disséqués au niveau du membre inférieur.**

**La technique utilisée pour visualiser les veines** consiste à introduire un cathéter dans la veine marginale médiale dirigé vers les orteils, c'est-à-dire dans le sens rétrograde du flux normal, à mettre en place un tube de lavage dans la veine fémorale et par la suite à irriguer et laver à l'eau savonneuse.

Lorsque le liquide devient clair, le membre est surélevé et massé pour éliminer la quantité résiduelle de sang et les éventuels caillots.

Une injection de 120 à 150 ml de latex au néoprène coloré en vert permet une observation plus facile de la veine.

**L'abord du canal de Hunter** se pratique en positionnant le cadavre en décubitus dorsal : la hanche en rotation externe et la jambe fléchie. Une incision est pratiquée à partir de 7 cm au-dessus de condyle fémoral, face médiale de la cuisse, pour une longueur d'environ 8 cm, le long du couturier.

### Recueil de phléboscans

**50 phléboscans provenant de patients avec récurrences de chirurgie de la petite veine saphène ont été sélectionnés au hasard et téléchargés.**

Le logiciel Osirix a été utilisé.

Nous avons identifié des critères possiblement importants et avons reporté toutes les informations suivantes sur un tableau :

- le nom, l'âge, le sexe ;
- la position ou non du garrot à la racine de cuisse ou à sa partie supérieure ;

- la longueur de la pointe inférieure de la malléole interne jusqu'au condyle fémoral à sa partie inférieure (équivalent à l'interligne du genou), mesurée en 2D sur la face médiale de la jambe (cm) ;
- la longueur de la pointe inférieure de la malléole interne au condyle fémoral à sa limite supérieure, mesurée en 2D sur la face médiale (cm) ;
- la hauteur des condyles, mesurée face médiale de la jambe en 2D et validée par le calcul de la différence entre les 2 mesures précédentes (en cm) ;
- la distance entre le condyle fémoral à sa limite inférieure ou l'interligne du genou, et la partie centrale de la valvule terminale de la veine poplitée, juste avant son entrée dans le canal (cm) ;
- la présence ou non d'une voie de dérivation à l'entrée du canal ; la présence ou non de veines du semi-membraneux dilatées, selon des critères qualitatifs ;
- la distance entre la valvule terminale de la veine poplitée et une encoche de la veine fémoro-poplitée, à l'entrée du canal (en cm) [5] ;
- l'existence ou non d'une voie de dérivation dans le canal ou parallèle à celui-ci ;
- la distance entre la valvule terminale de la veine poplitée et la valvule de la veine fémoro-poplitée ou fémorale (cm) ;
- une torsion ou non de la veine poplitée, à l'entrée du canal par observation qualitative, une diminution ou non du diamètre de la veine fémoro-poplitée, par comparaison qualitative avec tout l'axe veineux observé ;
- la présence ou non d'une rainure longitudinale de la veine poplitée à la face artérielle, observation qualitative ;
- et l'existence ou non d'une voie dérivative à la sortie du canal.

À chaque fois, l'image obtenue a été observée sur un axe de 360 degrés, en 2D et en 3D.

Deux photographies par patient sont prises : l'une pour apprécier la globalité de l'axe fémoro-poplitée et l'autre pour illustrer l'anomalie principale ou une particularité.

### Recueil de phlébographies

40 phlébographies des membres inférieurs ont été visualisées pour en apprécier les anomalies dans l'axe ilio-fémoro-poplitée.

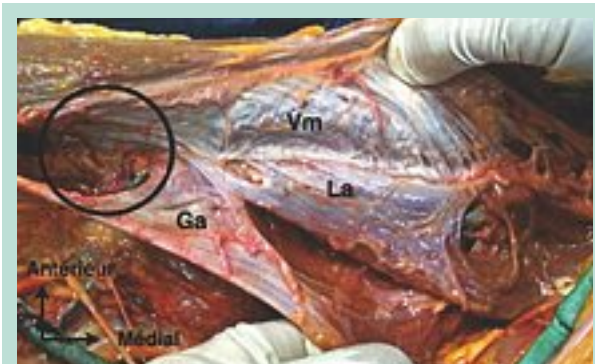
Certaines proviennent d'une série orthopédique à 7 jours postopératoires.

D'autres ont été faites peropératoires chez des malades ayant une chirurgie pour les varices.

Dans les deux cas, le cathéter est placé dans une veine périphérique du pied pour l'injection, qui se fait rapidement en 10 secondes, avec un produit iodé et sans l'utilisation de garrot.

Les patients sont tous en position allongée.

## Le canal de Hunter : un dispositif de régulation du retour veineux poplité ? Intérêts pour le phlébologue.



**FIGURE 1 :** Le canal de Hunter, formé de 3 muscles : le vaste médial (Vm), le long adducteur (La) et le grand adducteur (Ga), et de son orifice (délimité par le rond noir).

### Résultats

#### Anatomie du canal de Hunter et phléboscan

##### Le canal de Hunter est formé par 3 muscles :

- l'aponévrose du *vaste médial* dans sa partie antérieure ou aponévrose de Hunter, perforée par le nerf saphène et les vaisseaux ;
- le *grand adducteur*, tendon initial et triangulaire ;
- et le *long adducteur*, formant le plancher avec le grand adducteur.

##### L'orifice du canal est formé par les prolongement musculotendineux de ces 3 muscles qui se rejoignent (Figure 1).

La topographie de l'orifice distal du canal de Hunter est peu variable : 9 à 10 cm au-dessus du condyle médial.

Les chiffres extrêmes de la série sont respectivement de 7 cm à 15 cm par rapport au condyle, soit à 11 et 19 cm de l'interligne du genou.

L'aspect très fibreux des prolongements musculaires du canal ne permet pas à la veine, qui est à l'intérieur de celui-ci, de s'expandre facilement.

Nous avons remarqué qu'en exerçant une traction du grand adducteur, l'orifice s'ouvre. Notre série de phléboscan a permis de localiser le canal de Hunter à partir de repères osseux et de valider cette technique.

La moyenne des distances du condyle fémoral à sa partie inférieure jusqu'à la valvule poplitée terminale est de 11,1 cm et correspond aux valeurs anatomiques lors des dissections, soit entre 7 et 15 cm au pli du genou.

Le clinicien peut se servir de ces données pour repérer rapidement le canal.

Les veines fémoro-poplitées ont des empreintes similaires à celles obtenues en dissection.

##### 3 vaisseaux traversent le canal : le canal veineux collatéral, l'artère, la veine.

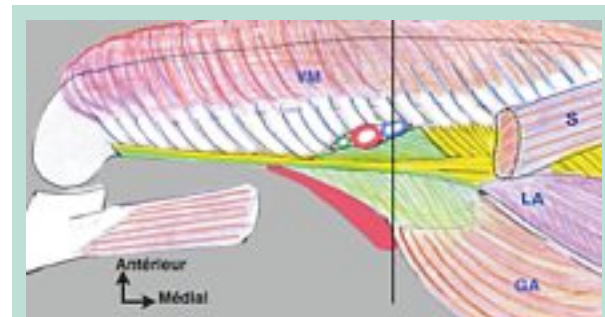
Par l'étude de coupes transversales, nous les observons successivement.

Nous parlons du « *défilé fémoro-poplité* », c'est-à-dire du passage des éléments vasculaires dans le canal, un à un.

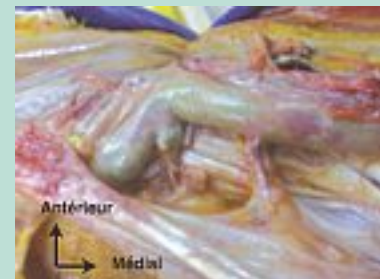La veine fémoro-poplitée est à l'étroit entre l'artère, avec une paroi plus rigide, et le plancher fibreux du grand adducteur (Figure 2).

##### 3 types d'empreintes veineuses (Figure 3, Figure 4 et Figure 5) :

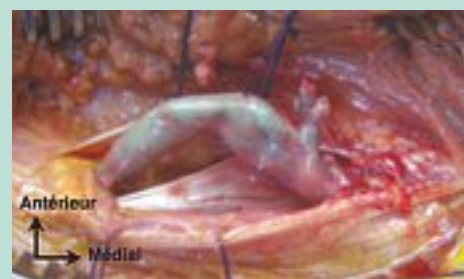
- **Le type 1 :** la veine a une encoche à l'orifice du canal dans 29 % des phléboscan (Figure 6). Ces résultats sont sans corrélation significative avec l'âge et le sexe.



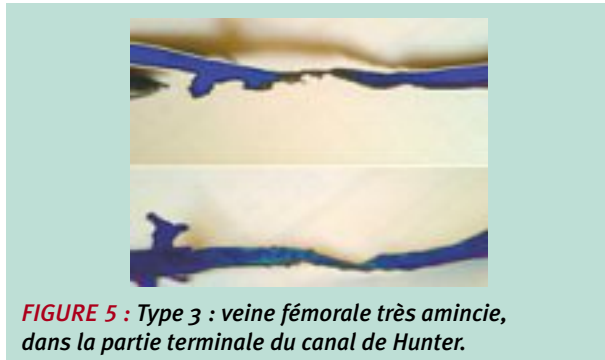
**FIGURE 2 :** Vue schématique du canal de Hunter : le vaste médial (VM), le grand adducteur (GA), le long adducteur (LA) et le couturier (S), qui laisse à découvert le canal de Hunter.



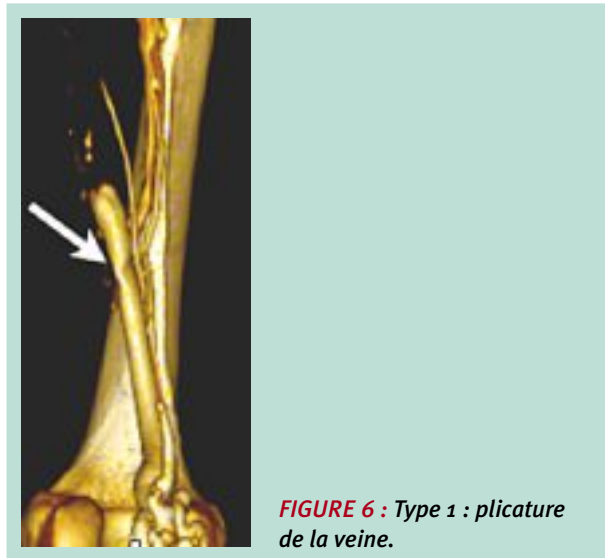
**FIGURE 3 :** Type 1 : plicature de la veine sur l'arcade fibreuse dense du grand adducteur.



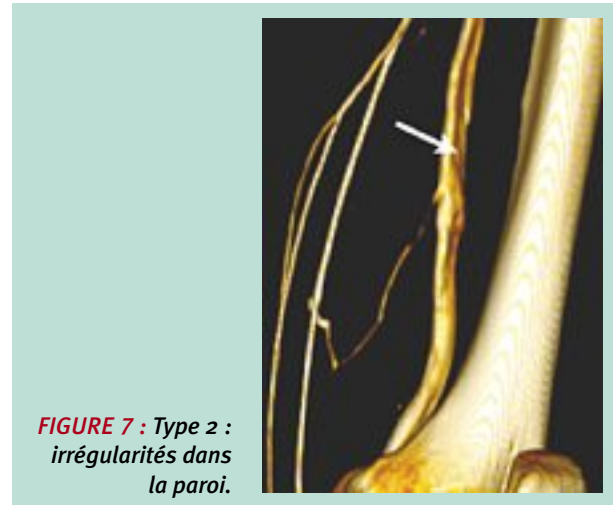
**FIGURE 4 :** Type 2 : veine avec irrégularités dans sa paroi au contact avec l'artère athéromateuse.



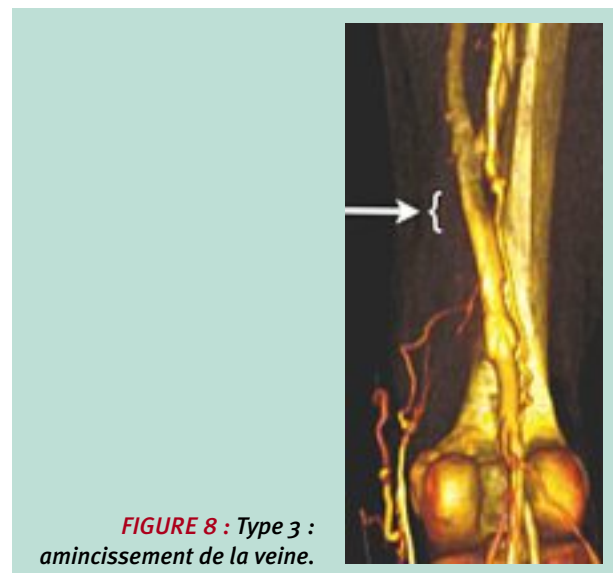
**FIGURE 5 :** Type 3 : veine fémorale très amincie, dans la partie terminale du canal de Hunter.



**FIGURE 6 :** Type 1 : plicature de la veine.



**FIGURE 7 :** Type 2 : irrégularités dans la paroi.



**FIGURE 8 :** Type 3 : amincissement de la veine.

- **Le type 2 :** est la veine avec des cupules provenant d'athéromatose de l'artère, qui est à ses côtés. Les rainures de la veine à la face artérielle sont remarquées dans 56 % des phléboscans (**Figure 7**). Il n'y a pas de corrélation significative avec l'âge et le sexe.
- **Le type 3 :** comprend la veine avec une diminution de diamètre à la fin du canal. Nous avons obtenu une proportion de 66 % du type 3 sur nos phléboscans (**Figure 8**).

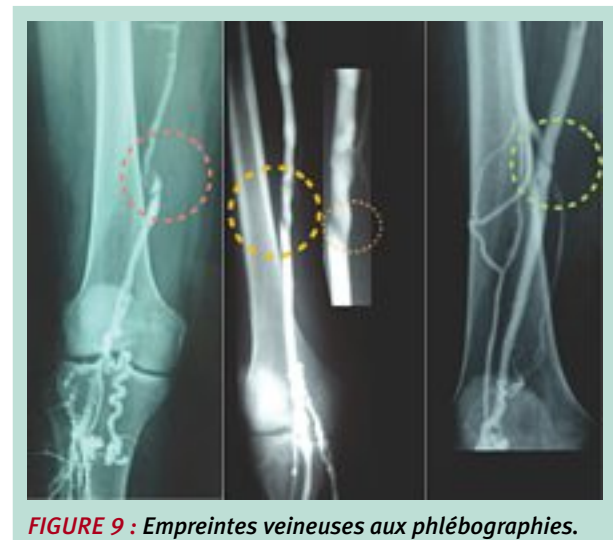
#### Voies de dérivation

Dans 61 % des cas, il y a des voies de dérivation à l'entrée du canal de Hunter ou parallèle à celui-ci.

La dilatation des veines du semi-membraneux est de 57 %. À partir de calculs statistiques, nous avons un  $p < 0,005$ , donc significatif, pour la corrélation entre la veine fémoro-poplitée de diamètre diminué et la présence de voies dérivatives.

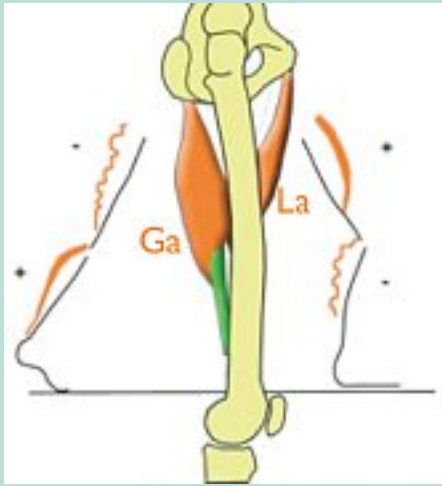
#### Empreintes veineuses sur les phlébographies

Des anomalies retrouvées au niveau du canal de Hunter sont facilement identifiables (**Figure 9**).



**FIGURE 9 :** Empreintes veineuses aux phlébographies.

## Le canal de Hunter : un dispositif de régulation du retour veineux poplité ? Intérêts pour le phlébologue.



**FIGURE 10** : Schéma d'une vue latérale de cuisse droite : participation des adducteurs de la marche ; en postérieur, le grand adducteur (Ga) et en antérieur le long adducteur (La).

## Discussion

### Terminologie

Comme nous avons découvert trois muscles formant le canal de Hunter [6], alors que le chirurgien Hunter lui-même en avait décrit deux [7], **nous pensons que la terminologie exacte du canal devrait être : « le canal vasto-bi-adducteurs ».**

### Analyse des mécanismes connus et présumés du retour veineux fémoro-poplité

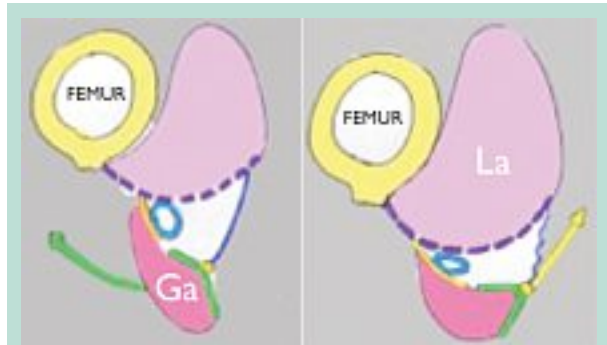
À l'impulsion, au départ du pas, le grand adducteur contracté met la cuisse en forte extension. Parallèlement, la pompe tricipitale [8] éjecte son contenu dans la poplitée [9].

Le canal est ouvert par les grands adducteurs, ce qui ouvre sa veine, sans freiner l'ondée sanguine.

Lors de l'oscillation, le long adducteur se contracte pour projeter la cuisse en avant. Parallèlement, il soulève le plancher du canal de Hunter, en rétrécit le volume, aplatissant la veine et bloquant le reflux de la colonne tricipitale.

La jambe est fléchie, le triceps décontracté (**Figure 10**).

Sachant que l'orifice du canal de Hunter est constitué de 2 muscles adducteurs et d'action contraire, il est probable que le canal de Hunter joue un rôle de frein du flux gravitaire en station debout, par la fermeture de l'orifice du canal de Hunter [10] (**Figure 11**).



**FIGURE 11** : Coupe schématique du canal de Hunter : alternance de dilatation-compression de la veine, sous l'action des adducteurs, grand adducteur (Ga) et long adducteur (La), à la marche.

### Analyses des phléboscans et des phlébographies

Notre série de phléboscan a permis de localiser le canal de Hunter à partir de repères osseux et de valider cette technique.

La moyenne des distances du condyle fémoral à sa partie inférieure jusqu'à la valvule poplitée terminale correspond aux valeurs anatomiques lors des dissections.

Le clinicien peut se servir de ces données pour visualiser rapidement le canal.

Les veines fémoro-poplitées ont des empreintes similaires à celles obtenues en dissection.

Il est possible d'avoir une gêne circulatoire, sans obligatoirement avoir une dilatation des veines du semi-membraneux.

La voie de dérivation peut être une autre voie.

Le clinicien ne peut éliminer des pathologies possibles au canal de Hunter.

En considérant les phlébographies et les phléboscans, nous constatons 3 inconvénients à l'utilisation de ces moyens d'imagerie :

- D'abord, la position du garrot est importante. La force de pression du garrot est essentielle pour avoir l'information recherchée et pour avoir des résultats reproductibles, chez un même individu. Le rôle du garrot est de comprimer la circulation superficielle, par la compression de la grande veine saphène. Si le garrot comprime trop, cela ajoute un facteur de gêne circulatoire. L'utilisation d'un brassard serait préférable et plus fiable.
- La quantité de liquide iodée injectée est un facteur d'hyper-remplissage rapide. En cas d'obstacle, la technique peut provoquer des extravasations et des lésions inexistantes au départ. Les résultats obtenus ont toutefois été valables et comparables avec l'anatomie.

- Les phlébographies et les phléboscans ne sont pas les moyens d'imagerie de choix pour évaluer des obstacles ou des compressions du retour veineux. Comme le patient est en décubitus dorsal, la pression veineuse est basse (10 à 15 mmHg) et les veines sont affaissées. C'est en position orthostatique que la pression veineuse augmente (80 à 90 mmHg) et qu'elle peut mettre en évidence des obstacles. Le fait que ces techniques ne se pratiquent pas debout limite leur indication dans les diagnostics d'obstruction veineuse. Nous proposons une manœuvre simple pour augmenter la pression veineuse de la région fémoro-poplitée : la flexion du genou à 90 degrés.

#### Conséquences pratiques pour le phlébologue

##### 4 éléments sont à rechercher à l'échographie Doppler :

1. un reflux ostio-tronculaire de la petite saphène ;
2. un reflux de récidence post-chirurgicale de la petite saphène ;
3. un reflux poplité ;
4. et une dilatation des veines du semi-membraneux.

**L'échographie Doppler est la meilleure façon de détecter des signes de gêne ou d'obstacle circulatoire veineux, le patient étant en position debout.**

**Il est indiqué d'investiguer davantage, si des signes de stase veineuse sont présents, à la recherche du niveau d'obstruction [11, 12] et dans le but de prévenir une thrombose.**

**La stase veineuse chronique peut résulter d'une compression hunterienne, mais aussi d'une sténose plus haut située :** une coudure pubienne à la jonction fémoro-iliaque, une compression iliaque (gauche, Cockett) ou par protusion discale (bec de perroquet) [13].

**Le dépistage d'une ectasie des veines inférieures du semi-membraneux est techniquement facile,** en se souvenant que le muscle est médian, que ses veines se situent à 4 travers de doigt au-dessus du pli poplité, à une profondeur de 4 à 6 cm par rapport à la peau (**Figure 12**).

Des veines dilatées peuvent relever d'une autre cause.

Inversement, des veines musculaires normales n'éliminent pas l'obstacle hunterien.

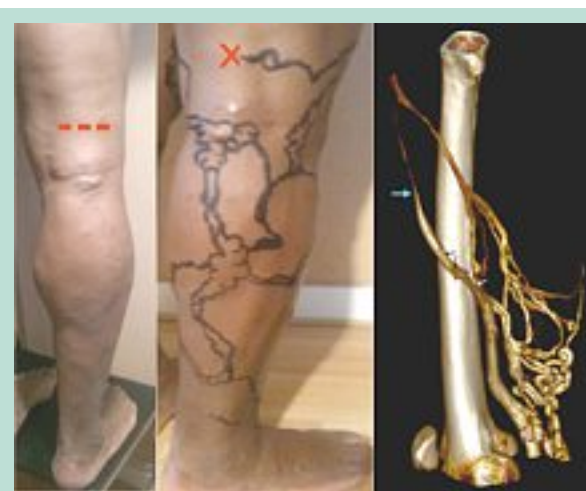**La présence d'un reflux de la petite veine saphène doit orienter le clinicien à chercher le niveau de la gêne circulatoire et à ajuster son intervention.**

Par exemple, dans le cas d'une obstruction au canal de Hunter, une exérèse de la petite veine saphène ne rétablira pas la circulation profonde.

Ce raisonnement est le même lors de récurrences de saphénectomie, puisque le traitement a été fait en amont de l'obstacle.

#### Traitement

L'approche chirurgicale n'est pas simple [14] et ne garantit pas le succès.



**FIGURE 12 :** Dépistage de la dilatation des veines du semi-membraneux.

Un pontage d'une petite veine saphène non réséquée pour contourner le canal de Hunter et s'aboucher dans la veine fémorale profonde est une option.

Et si la petite veine saphène est déjà réséquée, l'intervention dépend des vaisseaux disponibles.

Ce type de chirurgie nécessite de pratiquer une longue incision de 7 à 8 cm, ce qui laisse une cicatrice importante et visible [15].

Les prothèses synthétiques sont peu efficaces à long terme et se désagrègent.

**Le meilleur traitement est la prévention.**

**Après avoir détecté des signes d'obstruction du canal de Hunter, le phlébologue a un rôle important d'informer et d'éduquer son patient.**

La prévention d'une thrombophlébite veineuse profonde fémorale par des anticoagulants est essentielle chez tous les patients à risque élevé et exposés à des situations favorisant les phlébites telles un alitement prolongé, une chirurgie orthopédique ou une période en post-partum.

Il est souhaitable que le clinicien remette un avis écrit à son patient.

Selon une étude [16], 72 % des obstructions fémoro-poplitées, détectées à l'échographie-Duplex, sont situées à l'orifice du canal de Hunter.

## Conclusion

Les réalités anatomiques nous apprennent beaucoup sur le canal de Hunter et nous permettent de comprendre son rôle de régulation dans le retour veineux du membre inférieur, lorsque le sujet est en station debout ou à la marche.

## Le canal de Hunter : un dispositif de régulation du retour veineux poplité ? Intérêts pour le phlébologue.

Le phlébologue doit détecter les signes d'obstruction mécanique réelle de ce canal vasto-bi-adducteur.

Pour ce faire, l'échographie-Doppler est le meilleur moyen puisque le patient est en orthostatisme.

Après avoir détecté des signes d'obstruction du canal de Hunter, le phlébologue a un rôle important d'informer et d'éduquer son patient. La prévention d'une thrombophlébite est essentielle.

Ainsi, le phlébologue peut contribuer à éviter les séquelles d'une thrombophlébite profonde et même à prévenir une mort brutale par embolie pulmonaire.

### Références

1. Balaji Malur., Dewese J. Adductor Canal Outlet Syndrome. *JAMA* 1981 ; 245, 2 : 170.
2. Arko F.R., Harris J., Zarins C.K. Vascular Complications in High-performance Athletes. *J. Vasc. Surg.* 2001 ; 33, 5 : 939.
3. Verta M., Vitello J. Adductor Canal Compression Syndrome. *Arch. Surg.* 1984 ; 119 : 345.
4. Kennedy Watt J. Origin of Femoro-popliteal Occlusions. *Br. Med. J.* 1965 ; 2 : 1455.
5. Gillot C. Variations et valvulation du système tronculaire fémoro-poplité. *Phlébologie* 1991 ; 3.
6. Gillot C. Atlas anatomique des dispositifs veineux superficiels du membre inférieur. Planche 53 ; 8-9.
7. Rouvière. Anatomie humaine, descriptive, topographique et fonctionnelle. 2002 ; tome 3 : 428-34, 489-97. Moore K. *Clinically Oriented Anatomy* 1982 ; 419-87.
8. van Cleef J.F. Anatomy, physiology and physiopathology of the venous return of the lower extremities. *Soins* 1992 ; 560 : 7-12.
9. Recek C. Conception of the venous hemodynamics in the lower extremity. *Angiology* 2006 ; 57(5) : 556-63.
10. Gillot C. Les obstacles posturaux de la veine poplitée. Leur rôle dans l'insuffisance veineuse profonde jambière. *Phlébologie* 1992 ; 45,3 : 265-86.
11. Dean S. Popliteal Venous Entrapment Syndrom. *Vasc. Med.* 2006 ; 278-9.
12. Marzo L di. Popliteal Vein Entrapment? A True Entity. *J. Vasc. Surg.* 2000 ; 31 : 1206-13.
13. Gerkin Todd M., Beebe Hugh G., Williams David M. Popliteal Vein Entrapment Presenting as Deep Venous Thrombosis and Chronic Venous Insuficiency. *J. Vasc. Surg.* 1993 ; 18 : 5.
14. Di Marzo L., Cisternino S., Sapienza P., Morelli M., Burchi C., Battistini M., Cavallaro A. Entrapment syndrome of the popliteal vein: results of the surgical treatment. *Ann. Ital. Chir.* 1996 ; 67(4) : 515-9 ; discussion 519-20.
15. di Marzo L., Cavallaro A., Sciacca V. Surgical Treatment of Popliteal Artery Entrapment Syndrome: A Ten-year Experience. *Eur. J. Vasc. Surg.* 1991 ; 5 : 63.
16. Scholten F.G., Warnars G.A., Mali W. Femoropopliteal Occlusions and Adductor Canal Hiatus, Duplex Study. *Eur. Vasc. Surg.* 1993 ; 7 : 680.