



Aspects échographiques après une procédure.

Echographic aspects after a procedure.

Glauser F.¹, Kern P.^{1,2}

Résumé

L'utilité d'un suivi par écho-Doppler (ED) après réalisation d'un traitement par laser endoveineux (LEV) d'un tronc saphénien est unanimement reconnue.

Dans cet article, nous abordons les variations d'aspect ultrasonographique des troncs saphéniens après LEV en fonction du type de LEV (1470 nm/980 nm) et de fibre (fibre radiale, fibre nue) ainsi qu'en fonction du temps.

Il existe à l'heure actuelle une grande disparité sur la façon de procéder au suivi ultrasonographique après réalisation d'un LEV ainsi que d'en reporter les résultats. Nous avons donc jugé utile de revenir sur les dernières recommandations de l'Union internationale de phlébologie en matière de suivi ultrasonographique après LEV.

Pour terminer, nous revenons sur les principales complications du LEV détectables à l'ED (thrombose induite par la chaleur endothermique et fistule artérioveineuse).

Mots-clés : échographie, laser endoveineux, post-procédure.

Summary

The utility of echo-Doppler (ED) monitoring after performing endovenous laser treatment (ELT) of a saphenous trunk is unanimously recognised.

In this article, we tackle variations in the ultrasonographic aspect of saphenous trunks after ELT, depending on the type of ELT (1470 nm/980 nm) and type of fibre (radial fibre, bare fibre) as well as the time factor.

There currently exists great disparity in the manner of proceeding to ultra-sonographic monitoring after performing an ELT as well as how the results are applied. We therefore considered it useful to review the most recent recommendations of the International Phlebology Union with respect to ultra-sonographic monitoring after ELT.

To conclude, we shall review the main complications ELT that are detectable via an ED (thrombosis induced by the endothermic heat and arterio-venous fistula).

Keywords: echography, endovenous laser, post-procedure.

Introduction

La première étude sur le laser endoveineux (LEV) a été publiée par **Carlos Boné** en 2001 [1].

Depuis, cette technique, de par son caractère peu invasif, son faible taux de complications et son efficacité, est devenue une excellente alternative au traitement chirurgical (crossectomie et stripping) de l'insuffisance veineuse superficielle (IVS).

Contrairement à la chirurgie où l'on extrait la varice, lors d'un traitement par ablation thermique, la varice n'est pas retirée mais simplement lésée par la chaleur.

Il est dès lors important de connaître l'évolution échographique de la varice saphène après ablation thermique.

Nous aborderons l'utilité du contrôle ultrasonographique post-traitement, ses modalités, l'aspect échographique attendu à différentes périodes du suivi, ainsi que celui de certaines complications rares, comme la thrombose induite par la chaleur endothermique (TICE) ou les fistules artérioveineuses (FAV).

1. Frédéric Glauser, Service d'angiologie, département de médecine interne, Centre hospitalier universitaire vaudois (CHUV), route du Bugnon 44/07, CH-1011 Lausanne, Suisse.

2. Cabinet privé de médecine vasculaire, Vevey, Suisse.

E-mail : frederic.glauser@chuv.ch

Remis à la rédaction le 21 mars 2013. – *Accepté le 18 mai 2013*

Quand, pourquoi et comment pratiquer l'ED après LEV ?

L'écho-Doppler (ED) est la méthode d'investigation la plus utilisée pour évaluer les résultats des différents traitements de l'IVS.

Non invasif, il fournit des informations anatomiques et hémodynamiques sur les segments traités.

À court terme, il permet de détecter d'éventuelles complications, à plus long terme des récidives variqueuses qui ne sont cliniquement pas encore apparentes. Le suivi ED permet de comprendre non seulement l'évolution clinique après traitement d'un patient, mais augmente également les connaissances sur des éléments amenant à la récurrence et sur l'évolution de la maladie veineuse chronique post-traitement.

À l'heure actuelle, il existe encore une grande disparité sur la façon de procéder à l'ED ou de l'interpréter dans le suivi.

Récemment, un document de consensus de l'union internationale de phlébologie (UIP) a été publié, dont l'objectif était de résumer la bonne pratique de l'ED veineux après traitement sur la base d'études publiées (nombre restreint) et sur l'avis d'experts qui utilisent régulièrement cette technologie [2].

Document de consensus de l'UIP

Il nous semble donc essentiel avant tout de revenir sur les recommandations de l'UIP concernant le suivi ED après LEV [2].

Afin de pouvoir assurer un suivi ED de qualité, il convient de procéder à un examen ultrasonographique prétraitement dont les bases ont été décrites dans un document de consensus de l'UIP publié en 2006 [3].

Les exigences minimales de l'ED préopératoire sont résumées dans le **Tableau 1**.

Quand effectuer un ED post-traitement ?

Il est recommandé d'effectuer un premier examen ED dans les 4 semaines après traitement [2].

Cet examen a pour but d'évaluer si l'intervention a été un succès et de détecter la présence d'éventuelles complications (thrombose veineuse profonde, fistule artério-veineuse...).

La majorité des patients bénéficieront d'un nouvel ED uniquement en cas de suspicion de récurrence clinique.

Le suivi ultrasonographique au long cours se justifie essentiellement dans le cadre de la recherche.

Dans ce cas, il est recommandé d'effectuer un ED de contrôle à court terme (1 an), moyen terme (2-3 ans) et long terme (minimum 5 ans) dans le but d'obtenir des caractéristiques échographiques pouvant prédire l'évolution et la récurrence [2].

1.	Réseau veineux profond : évaluation de la perméabilité et d'un reflux. Veine fémorale commune. Veine poplitée.
2.	Jonctions : évaluation d'un reflux (valve terminale/préterminale) : Jonction saphéno-fémorale. Jonction saphéno-poplitée.
3.	Troncs principaux : Mesure du diamètre et évaluation d'un reflux (compartiment saphène) : Grande veine saphène (GVS). Veine saphène accessoire antérieure (VSAA). Veine saphène accessoire postérieure (VSAP). Petite veine saphène (PVS). Veine de Giacomini.
4.	Veines non saphènes : si incontinente.
5.	Veines perforantes : mesure du diamètre et évaluation d'un reflux.

TABLEAU 1 : Exigences minimales de l'ED préopératoire [3].

Morphologie :

- 1) Occlusion complète de la veine : veine incompressible et absence de flux au Doppler couleur ; veine visible ou invisible.
- 2) Perméabilité partielle de la veine traitée : compressibilité partielle et présence d'un signal au Doppler couleur dans la lumière résiduelle du vaisseau.
- 3) Perméabilité complète de la veine traitée : veine complètement compressible et présence d'un signal doppler dans la lumière du vaisseau.
- 4) Diamètre externe de la veine traitée.
- 5) Diamètre de la lumière résiduelle du vaisseau en cas de perméabilité partielle ou complète post-traitement.
- 6) Occlusion/perméabilité segmentaire : longueur des segments occlus/partiellement ou complètement perméables.

Hémodynamique :

- 1) Absence de signal Doppler lors des manœuvres de Valsalva et de compression/décompression.
- 2) Flux antérograde lors des manœuvres de compression.
- 3) Reflux de > de 0,5 seconde lors des manœuvres de Valsalva et de décompression.

TABLEAU 2 : Principales caractéristiques morphologiques et hémodynamiques à évaluer après traitement par LEV [2].

Définitions des aspects morphologiques et hémodynamiques de l'ED après laser endoveineux

Pour évaluer l'efficacité d'un traitement par LEV, l'ED doit se concentrer essentiellement sur les jonctions saphènes (saphéno-fémorale et saphéno-poplitée) ainsi que sur les troncs saphéniens traités.

On effectuera une analyse morphologique et hémodynamique, dont les caractéristiques sont résumées dans le **Tableau 2**.

Aspects échographiques après une procédure.

J : pour la jonction saphéno-fémorale ou saphéno-poplitée.

Jo : absence de moignon visible.

J1, J2, J3, J4, ... : jonction avec un moignon d'une longueur donnée de 1, 2, 3, 4 cm...

R+ : reflux.

R- : pas de reflux.

T : pour les troncs saphènes traités (GVS, PVS, VSAA,...)

Ti : veine traitée invisible.

To : tronc occlus (diamètre externe : ... mm).

Tp : tronc complétement ou partiellement perméable (diamètre : ... mm).

To/Tp ou **Tp/To** : segment occlus/segment perméable ou segment perméable/segment occlus (longueur du segment perméable : ... cm ; diamètre de la lumière résiduelle : ... mm).

R+ : reflux.

R- : pas de reflux.

TABLEAU 3 : Proposition de nomenclature des caractéristiques ultrasonographiques de la jonction (J) et du tronc traité (T) post-ablation endoveineuse [2].

De Maesner et al. ont proposé une nomenclature des constatations ultrasonographiques après traitement endoveineux, permettant une analyse précise des résultats et la comparaison de ces différentes techniques [2] (**Tableau 3**).

Cette nomenclature se base sur l'évaluation hémodynamique et morphologique des jonctions (J) et du tronc veineux traité (T).

- Le reflux est signalé comme présent (R+) ou absent (R-).
- Les caractéristiques de l'ED de la JSF ou de la JSP sont décrites comme Jo, J1, J3, J4... en fonction de l'absence de moignon (Jo) ou la présence d'un moignon de respectivement 1, 2, 3, 4 cm, etc.
- Si un reflux est détecté, le lieu d'aboutissement des veines tributaires incontinentes doit être décrit.
- Les caractéristiques de l'ED des troncs saphéniens traités (T) sont décrites comme Ti (invisible), To (occlus), Tp (perméable).
- La présence ou l'absence d'un reflux sera mentionnée par R+ ou R-.
- Si un reflux est détecté, le lieu d'aboutissement des veines tributaires incontinentes doit être décrit.
- La mesure du diamètre et la longueur du segment occlus et/ou perméable du tronc saphène sont décrites en utilisant la même nomenclature (**Tableau 3**).

ED de la jonction saphéno-fémorale post-LEV

Lors d'un traitement par LEV, la pointe de la fibre laser est positionnée à une distance de 0,5 à 3 cm de la jonction saphéno-fémorale (JSF) [4, 5] et à 1 à 2 cm de la jonction saphéno-poplitée (JSP) [6, 7].

Après le traitement, la portion terminale de la grande veine saphène (GVS) reste en général perméable, permettant le drainage des veines afférentes inguino-abdominales sus-fasciales (veine épigastrique, veine circonflexe iliaque superficielle).

Une portion terminale de GVS perméable est considérée comme normale si elle mesure moins de 3 cm.

L'examen doit rechercher l'extension d'un thrombus depuis la GVS dans la veine fémorale commune (*cf.* paragraphe Complications post-LEV).

Sur le plan hémodynamique, la persistance ou la réapparition d'un reflux de la portion terminale de la GVS est toujours considérée comme pathologique.

En effet, lorsque tout le tronc saphénien est occlus, on ne détecte plus de reflux au moignon résiduel de la crosse de la GVS lors des manœuvres de Valsalva et de décompression, ceci même si les valves terminale et préterminale sont incontinentes.

En cas de reflux, il conviendra dès lors de rechercher la présence d'une non occlusion ou recanalisation du segment traité, de varices en connexion directe avec le moignon ou indirectement *via* une veine saphène accessoire antérieure ou postérieure incontinente.

Dans de rares cas, on peut mettre en évidence lors du Valsalva, quelques mois à années après le traitement, la présence d'un reflux dans des veines millimétriques localisées dans la région des lymphatiques inguinaux mimant une néo-vascularisation postcrossectomie/stripping [8].

Aspect ultrasonographique des veines traitées par LEV

L'aspect ultrasonographique des troncs saphéniens traités par LEV varie au cours du temps. Pour mieux comprendre ces variations morphologiques, il convient de rappeler brièvement quelques principes et modes d'action du LEV, même si ces derniers restent encore incomplètement élucidés.

Le Laser (*Light Amplification by Stimulated Emission of Radiation*) endoveineux émet une source de lumière spatialement et temporellement cohérente.

Le rayonnement est absorbé selon sa longueur d'onde par un chromophore spécifique (hémoglobine ou eau).

Le chromophore *via* des mécanismes d'excitation puis de désexcitation va libérer l'énergie absorbée sous forme de chaleur à l'origine de lésions irréversibles au sein de la paroi veineuse (concept de photothermolyse) [9].

D'autres mécanismes d'actions indirectes du LEV à l'origine de lésions de la paroi veineuse sont supposés mais restent sujets à controverse (convection thermique à partir de bulles de vapeurs et conduction thermique à partir du sang chauffé secondairement à l'activation du LEV) [10].

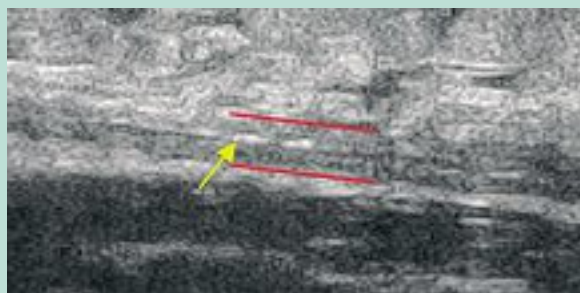


FIGURE 1 : ED immédiatement en fin de procédure (LEV 1470 nm) qui montre une occlusion complète par contraction de la GVS en réponse à la chaleur en coupe longitudinale. La flèche indique une ligne blanche correspondant aux parois de la veine en contact l'une de l'autre.

De nombreux lasers sont actuellement disponibles, comprenant des longueurs d'ondes spécifiques de l'hémoglobine (810, 940, et 980 nm) ou de l'eau (1319, 1320, et 1470 nm) [11]. Différents types de fibres lasers sont également à disposition sur le marché (fibre nue, fibre radiale...).

Sur le plan histologique, indépendamment du type de LEV utilisé, on constate 24 heures après traitement la disparition complète des cellules endothéliales ainsi que la formation d'un thrombus.

En réponse aux lésions induites par la chaleur, on assiste ensuite à une infiltration de la média et de l'adventice par des cellules inflammatoires (neutrophiles, éosinophiles, macrophages).

Ces cellules vont sécréter des cytokines et des facteurs de croissance amenant à la prolifération et à la migration de fibroblastes.

À 4 semaines post-traitement, on met en évidence la présence de fibroblastes dans le thrombus.

À 4 mois post-traitement, le thrombus et la paroi de la veine traitée sont infiltrés par du collagène. Il est alors difficile de mettre en évidence des zones de délimitation entre le thrombus et les différentes couches de la paroi veineuse [12].

Sur le plan ultrasonographique, on assiste de manière générale au cours du suivi à une réduction progressive du diamètre de la veine traitée [13, 14].

Après quelques mois, cette dernière va apparaître comme un cordon fibreux hyperéchogène dans le compartiment saphène ou être complètement invisible.

On peut regretter à l'heure actuelle l'absence d'étude comparative entre les différents lasers et fibres sur le marché en termes d'aspect ultrasonographique principalement dans les premières semaines post-traitement.

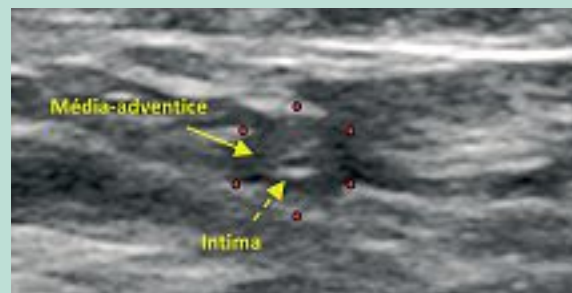

FIGURE 2 : Aspect ultrasonographique GVS à J1 post-traitement par LEV (1470 nm) en coupe transverse et longitudinale. On note sur la coupe transverse une image en cocarde au centre de laquelle se trouve la lumière interne de la veine d'aspect hypoéchogène. Les flèches mettent en évidence l'intima qui apparaît hyperéchogène, la média et l'adventice qui ont un aspect hypoéchogène.

En effet, dans notre pratique, nous avons constaté dans les premières semaines post-traitement des variations d'aspect ultrasonographique des troncs saphéniens entre 2 types de lasers et de fibres (980 nm/fibre nue et 1470 nm/fibre radiale).

Aspect ultrasonographique après LEV 1470 nm/fibre radiale

L'ED effectué immédiatement après la procédure met en évidence une occlusion complète de la veine traitée, probablement secondaire à une contraction de la paroi veineuse en réponse à la chaleur ainsi qu'à la compression extrinsèque secondaire à l'administration de l'anesthésie par tumescence (TA) dans le compartiment saphène [13] **(Figure 1)**.

À J1 postintervention, la veine apparaît le plus souvent en coupe transverse comme une image en cocarde, avec à l'intérieur un premier disque hypoéchogène correspondant à la lumière résiduelle, suivi d'un 2^e disque cette fois hyperéchogène représentant l'intima, puis d'un 3^e disque à nouveau hypoéchogène traduisant la média et l'adventice **(Figure 2)** [15].

Uniquement si l'énergie délivrée a été suffisante, on observe une réduction du diamètre veineux, sinon il n'y a pas du tout ou qu'une minime contraction de la veine.

On assiste au cours du temps à une réduction progressive des diamètres externe et interne ainsi qu'un flou périvasculaire secondairement à la fibrose progressive de la veine traitée, avec une paroi qui devient progressivement isoéchogène **(Figure 3)** puis hyperéchogène.

Après quelques mois, la veine traitée va être complètement fibrosée et apparaître comme un fin cordon hyperéchogène ou être complètement invisible **(Figure 4)**.

Aspects échographiques après une procédure.

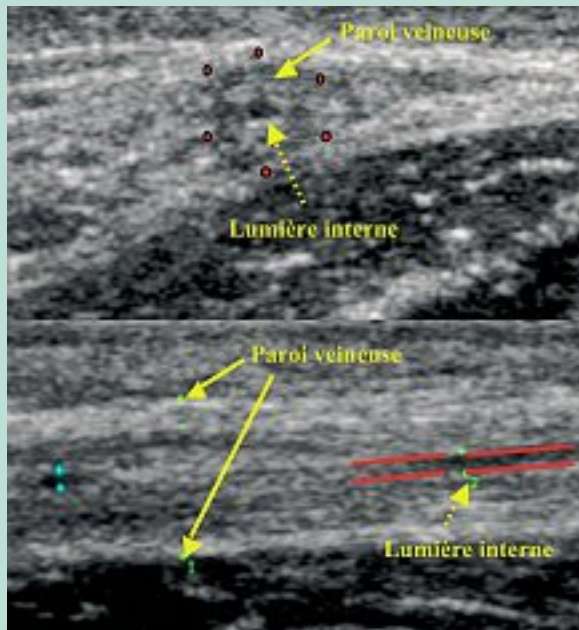


FIGURE 3 : Aspect ultrasonographique GVS à 1 mois post-traitement par LEV (1470 nm) en coupe transverse et longitudinale. On retrouve sur la coupe transverse une image en cocarde. La flèche en pointillés met en évidence la lumière interne de la veine. La flèche pleine indique la paroi épaissie de la veine qui apparaît encore discrètement hypoéchogène.

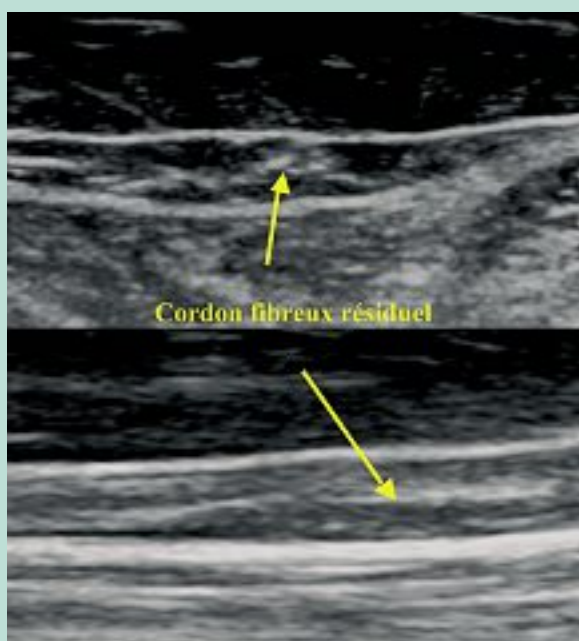


FIGURE 4 : Aspect ultrasonographique GVS à 3 mois post-traitement par LEV (1470 nm) en coupe transverse et longitudinale. La flèche indiquant le cordon fibreux résiduel hyperéchogène de la veine traitée.

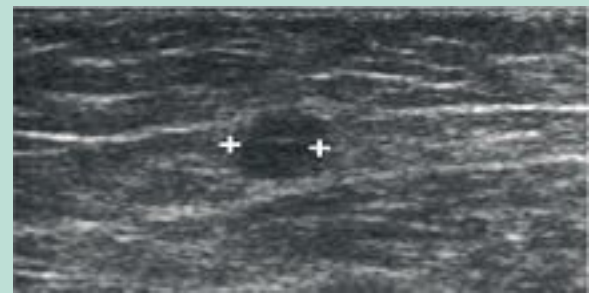

FIGURE 5 : Aspect ultrasonographique GVS à 1 semaine post-traitement par LEV (980 nm). (Nous remercions le Dr Salah Gueddi, Genève, d'avoir mis cette image à disposition).

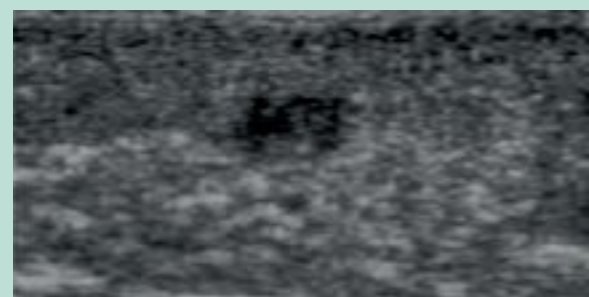


FIGURE 6 : Thrombose veineuse superficielle d'une GVS.

Aspect ultrasonographique après LEV 980 nm/fibre nue

Immédiatement après l'intervention, l'aspect de la veine traitée est la même que pour le laser 1470 nm.

À J1 postintervention, la veine présente une réduction du diamètre. On ne voit pas d'image en cocarde comme après le traitement par LEV 1470nm.

Par contre, on met en évidence une veine de calibre irrégulier avec une image proche d'une thrombose veineuse superficielle (**Figure 5** et **Figure 6**) et, par endroit, d'éventuelles interruptions de la paroi veineuse.

L'évolution au cours du temps est marquée par une réduction progressive du diamètre de la lumière de la veine traitée qui va progressivement apparaître également comme un fin cordon hyperéchogène ou se confondre avec les tissus avoisinants.

Ces différences d'aspect ultrasonographique de la veine traitée dans le suivi à court terme illustrent bien, selon nous, la différence de mécanismes d'action de ces 2 dispositifs sur la paroi veineuse.

Les fibres radiales permettent une atteinte plus directe et homogène de la paroi veineuse que les fibres nues.

Ces dernières ont un effet direct sur la paroi uniquement lorsque la fibre est en contact avec la paroi veineuse.

Ce contact provoque une carbonisation de la paroi qui peut se compliquer d'une perforation à l'origine de volumineux hématomes douloureux.

De plus, la différence de longueurs d'onde entre ces deux dispositifs est certainement aussi impliquée dans ces différences d'aspect.

Le rayonnement produit par le LEV 980 nm est absorbé essentiellement par l'hémoglobine avec par conséquent un effet indirect sur la paroi de la veine traitée probablement par convection thermique à partir de bulles de vapeurs et conduction thermique à partir du sang chauffé secondairement à l'activation du LEV.

Le LEV 1470 nm produit un rayonnement absorbé par l'eau contenue dans le sang et la paroi de la veine avec par conséquent une action directe et indirecte sur la paroi veineuse.

Cette action directe sur la paroi de la veine secondairement au tir radial et à la longueur d'onde du laser 1470 nm se traduit ultrasonographiquement par un épaississement homogène de la paroi veineuse secondairement à l'inflammation avec une lumière interne de petit calibre qui est le siège d'un thrombus (image en cocarde) retrouvé dès J1 post-procédure.

Il convient enfin de préciser que l'aspect ultrasonographique d'une veine traitée par radiofréquence est encore différent dans les premières semaines qui suivent le traitement.

Après radiofréquence, cinq différents aspects ultrasonographiques ont été décrits [15].

Dans la plupart des cas, à une semaine post-traitement, on met en évidence une réduction marquée du diamètre de la veine traitée qui est incompressible.

On note un épaississement important de la paroi veineuse.

En coupe transverse, les parois antérieure et postérieure sont presque en contact l'une de l'autre.

La marge externe de la paroi veineuse apparaît comme hyperéchogène.

La lumière interne est de petit calibre avec un diamètre irrégulier sans flux en son sein.

Après quelques mois, la veine traitée va également apparaître comme un fin cordon hyperéchogène ou se confondre avec les tissus avoisinants [16].

Complications post-LEV détectables à l'ED

Thrombose induite par la chaleur endothermique

La thrombose induite par la chaleur endothermique (TICE) correspond à la propagation d'un thrombus du réseau veineux superficiel vers le réseau veineux profond. Le point de départ du thrombus se situe au site de traitement endothermique ou à proximité directe de ce dernier.

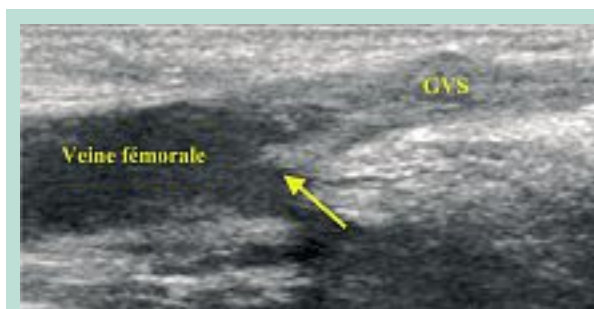

FIGURE 7 : TICE de type I.

I	Thrombose localisée à la jonction entre le système veineux superficiel et profond.
II	Extension du thrombus dans le réseau veineux profond (thrombus d'un diamètre transverse inférieur à 50 % de la lumière de la veine profonde).
III	Extension du thrombus dans le réseau veineux profond (thrombus d'un diamètre transverse supérieur à 50 % de la lumière de la veine profonde).
IV	Occlusion complète de la veine profonde.

TABLEAU 4 : Classification des thromboses induites par la chaleur endothermique (TICE) [18].

L'incidence des thromboses veineuses profondes (TVP) post-LEV varie de 0 à 5,7 % selon les études [17].

Une classification des TICE se basant sur l'extension du thrombus dans le réseau veineux profond ainsi qu'une prise en charge de ces dernières a été proposée par **Sadek et al.** [18] (**Tableau 4**).

La TICE de type I est généralement considérée comme bénigne puisqu'elle ne se propage pas dans le réseau veineux profond. C'est une des raisons pour laquelle elle n'est en général pas reportée dans la littérature (**Figure 7**).

En cas de TICE de type II à IV, **Kabnick** propose de traiter les patients par héparine de bas poids moléculaire jusqu'à disparition du thrombus à l'échographie [18].

Fistule artério-veineuse

Le risque d'engendrer une FAV secondairement à un traitement par ablation thermique est très faible.

Jusqu'à présent, 11 cas de FAV ont été reportés dans la littérature après traitement par radiofréquence ou LEV [18] ; la majorité d'entre elles sont apparues secondairement à un traitement par LEV [19, 20, 21, 22, 23].

Rudarakanchana et al. [19] ont reporté une incidence de 0,15 % de FAV après radiofréquence ou laser endoveineux.

Aspects échographiques après une procédure.

Même si l'origine exacte de ces FAV reste encore indéterminée, deux mécanismes peuvent en expliquer la genèse.

- Le premier est la création d'une FAV secondairement à des lésions artério-veineuse engendrée par l'aiguille lors de l'administration de l'anesthésie par tumescence.
- Le deuxième mécanisme possible est l'apparition d'une FAV secondairement à la transmission de l'énergie thermique à travers la paroi veineuse responsable d'une dégradation de la paroi d'une artère localisée à proximité.

Sur les 11 cas rapportés dans la littérature, la majorité des FAV ont été détectées dans les 30 jours par un examen ultrasonographique [18].

Une FAV a été mise en évidence à 2 ans de la procédure.

La littérature supporte une approche conservatrice en cas d'apparition de FAV post-LEV. Sur les 11 cas de FAV reportés :

- six patients ont simplement bénéficié d'un suivi régulier par ED ;
- dans 3 cas, la FAV s'est occluse spontanément ;
- les 3 autres sont restés asymptomatiques ;
- les 5 patients restants ont dû être traités de manière invasive (révision chirurgicale, embolisation ou mise en place de stent).

Conclusion

L'ED joue un rôle essentiel dans le suivi du patient après la réalisation d'un traitement par LEV.

Il permet de quantifier le succès du traitement, de s'assurer de l'absence de certaines complications et de détecter des récurrences à un stade infraclinique.

Une standardisation de la façon de procéder au suivi par ED ainsi que d'en reporter les résultats, comme proposé dans un document de consensus de l'UIP récemment publié [2], permettra une analyse précise des résultats après LEV et de confronter les résultats des différentes études, l'autre but recherché étant de comparer les différents dispositifs et les différentes techniques d'ablation endoveineuse à disposition à l'heure actuelle ainsi qu'une meilleure compréhension de leurs mécanismes d'action.

Références

1. Navarro L., Min R.J., Bone C. Endovenous laser: a new minimally invasive method of treatment for varicose veins – preliminary observations using an 810 nm diode laser. *Dermatol. Surg.* 2001 ; 27(2) : 117-22.
2. De Maeseneer M., Pichot O., Cavezzi A., Earnshaw J., van Rij A., Lurie F., Smith P.C. Union Internationale de Phlébologie. Duplex ultrasound investigation of the veins of the lower limbs after treatment for varicose veins – UIP consensus document. *Eur. J. Vasc. Endovasc. Surg.* 2011 ; 42(1) : 89-102.
3. Coleridge-Smith P., Labropoulos N., Partsch H., Myers K., Nicolaides A., Cavezzi A. Duplex ultrasound investigation of the veins in chronic venous disease of the lower limbs – UIP consensus document. Part I. Basic principles. *Eur. J. Vasc. Endovasc. Surg.* 2006 ; 31(1) : 83-92.
4. Rasmussen L.H., Bjoern L., Lawaetz M., Lawaetz B., Blemings A., Eklof B. Randomised clinical trial comparing endovenous laser ablation with stripping of the great saphenous vein: clinical outcome and recurrence after 2 years. *Eur. J. Vasc. Endovasc. Surg.* 2010 ; 39(5) : 630-5.
5. Theivacumar N.S., Dellagrammaticas D., Beale R.J., Mavor A.I., Gough M.J. Factors influencing the effectiveness of endovenous laser ablation (EVLA) in the treatment of great saphenous vein reflux. *Eur. J. Vasc. Endovasc. Surg.* 2008 ; 35(1) : 119-23.
6. Park S.W., Hwang J.J., Yun I.J., Lee S.A., Kim J.S., Chang S.H., Chee H.K., Hong S.J., Cha I.H., Kim H.C. Endovenous laser ablation of the incompetent small saphenous vein with a 980-nm diode laser: our experience with 3 years follow-up. *Eur. J. Vasc. Endovasc. Surg.* 2008 ; 36(6) : 738-42.
7. Desmyttere J., Grard C., Stalnikiewicz G., Wassmer B., Mordon S. Endovenous laser ablation (980 nm) of the small saphenous vein in a series of 147 limbs with a 3-year follow-up. *Eur. J. Vasc. Endovasc. Surg.* 2010 ; 39(1) : 99-103.
8. Theivacumar N.S., Darwood R., Gough M.J. Neovascularisation and recurrence 2 years after varicose vein treatment for sapheno-femoral and great saphenous vein reflux: a comparison of surgery and endovenous laser ablation. *Eur. J. Vasc. Endovasc. Surg.* 2009 ; 38(2) : 203-7.
9. Vuylsteke M.E., Mordon S.R. Endovenous laser ablation: a review of mechanisms of action. *Ann. Vasc. Surg.* 2012 ; 26(3) : 424-33.
10. van Gemert M.J., van der Geld C.W., Bruijninx C.M., Verdaasdonk R.M., Neumann H.A. Comment to Vuylsteke M.E. and Mordon S.R. Endovenous laser ablation: a review of mechanisms of action. *Ann. Vasc. Surg.* 2012 ; 26 : 424-33. *Ann. Vasc. Surg.* 2012 ; 26(6) : 881-3.
11. Sadek M., Kabnick L.S., Berland T., Cayne N.S., Mussa F., Maldonado T., Rockman C.B., Jacobowitz G.R., Lamparello P.J., Adelman M.A. Update on endovenous laser ablation: 2011. *Perspect. Vasc. Surg. Endovasc. Ther.* 2011 ; 23(4) : 233-7.
12. Bush R.G., Shamma H.N., Hammond K. Histological changes occurring after endoluminal ablation with two diode lasers (940 and 1319 nm) from acute changes to 4 months. *Lasers Surg. Med.* 2008 ; 40(10) : 676-9.
13. Yang C.H., Chou H.S., Lo Y.F. Incompetent great saphenous veins treated with endovenous 1,320-nm laser: results for 71 legs and morphologic evolvement study. *Dermatol. Surg.* 2006 ; 32(12) : 1453-7.

14. Dzieciuchowicz L., Krasinski Z., Gabriel M., Espinosa G. A prospective comparison of four methods of endovenous thermal ablation. *Pol. Przegl. Chir.* 2011 ; 83(11) : 597-605.
15. Gerard J.L., chapter 58 : 349-54 in *Mayo Clinic International Vascular Symposium 2011. Advances and Controversies in Vascular Medicine, Vascular Surgery and Endovascular Interventions: Minerva Medica ; 2011.*
16. Pichot O., Sessa C., Chandler J.G., Nuta M., Perrin M. Role of duplex imaging in endovenous obliteration for primary venous insufficiency. *J. Endovasc. Ther.* 2000 ; 7(6) : 451-9.
17. Van Den Bos R.R., Neumann M., De Roos K.P., Nijsten T. Endovenous laser ablation-induced complications: review of the literature and new cases. *Dermatol. Surg.* 2009 ; 35(8) : 1206-14.
18. Dexter D., Kabnick L., Berland T., Jacobowitz G., Lamparello P., Maldonado T., Mussa F., Rockman C., Sadek M., Giammaria L.E., Adelman M. Complications of endovenous lasers. *Phlebology* 2012 ; 27 Suppl 1 : 40-5.
19. Rudarakanchana N., Berland T.L., Chasin C., Sadek M., Kabnick L.S. Arteriovenous fistula after endovenous ablation for varicose veins. *J. Vasc. Surg.* 2012 ; 55(5) : 1492-4.
20. Timperman P.E. Arteriovenous fistula after endovenous laser treatment of the short saphenous vein. *J. Vasc. Interv. Radiol.* 2004 ; 15(6) : 625-7.
21. Martin E.C., Todd G.J. Embolization of an arteriovenous fistula after radiofrequency ablation (RFA) of the saphenous vein. *Cardiovasc. Intervent. Radiol.* 2010 ; 33(1) : 227-8.
22. Theivacumar N.S., Gough M.J. Arterio-venous fistula following endovenous laser ablation for varicose veins. *Eur. J. Vasc. Endovasc. Surg.* 2009 ; 38(2) : 234-6.
23. Vaz C., Matos A., Oliveira J., Nogueira C., Almeida R., Mendonca M. Iatrogenic arteriovenous fistula following endovenous laser therapy of the short saphenous vein. *Ann. Vasc. Surg.* 2009 ; 23(3) : 412 e15-7.