



Ablation thermique et traitements complémentaires.

Thermal ablation and additional treatments.

Hamel-Desnos C.

Résumé

La réalisation d'une ablation thermique (AT) des troncs saphènes peut être accompagnée ou non de gestes complémentaires, phlébectomies ou sclérothérapie, sur les tributaires variqueuses.

Deux « écoles » s'opposent actuellement car, lorsqu'ils sont effectués, ces gestes peuvent l'être de façon concomitante ou différée par rapport à l'AT.

Ainsi, certains praticiens préconisent des phlébectomies étendues, « exhaustives », dans le même temps que l'AT, arguant que les résultats sont optimisés d'emblée, en une seule fois.

La deuxième option consiste en une attitude moins agressive, les praticiens préférant ne réaliser, dans un premier temps, qu'une AT isolée du tronc ; l'occlusion du tronc entraînant souvent un affaissement secondaire des varices tributaires, le patient sera revu à distance afin de juger si des gestes complémentaires restent nécessaires.

Cette seconde option raccourcit le temps opératoire, évite des gestes inutilement agressifs et étendus, améliore les suites de procédure et ne permet plus de justifier le moindre recours à l'anesthésie générale, encore trop souvent utilisée et argumentée dans le cadre de la première option. Néanmoins, elle pourrait ne pas convenir à tous les patients, dont certains souhaitent un traitement fait en une seule fois.

À l'heure actuelle, les études cliniques sont insuffisantes pour permettre d'affirmer qu'une attitude est supérieure à l'autre.

Des options intermédiaires sont possibles en se limitant, lors de l'AT, au traitement seul des plus grosses tributaires.

Quoiqu'il en soit, il apparaît normal après le dogme de la ligature-exérèse systématique de la jonction saphéno-fémorale ou saphéno-poplitée, que celui des phlébectomies extensives systématiques soit remis en question.

Mots-clés : ablation thermique, sclérothérapie, phlébectomie.

Summary

Thermal ablation (TA) of the saphenous trunk may or may not be accompanied by additional treatment, such as phlebectomy or sclerotherapy, on varicose tributaries.

There are currently two opposing "schools", since the procedures may either be performed simultaneously or postponed in relation to TA.

Certain practitioners recommend extended "exhaustive" phlebectomy, performed simultaneously with TA, claiming that the results are optimised from the outset if performed all in one go.

The second option consists in adopting a less aggressive attitude, whereby practitioners perform a single isolated TA of the trunk; occlusion of the trunk often entails secondary collapse of the tributary varices, so the patient needs to be monitored remotely in order to judge whether additional treatment remains necessary.

This second option shortens the operation time, avoids pointlessly aggressive and extensive procedures and no longer justifies the slightest recourse to general anaesthesia, which is still too often used and proposed in the context of the first option. Yet this second option may not be suited to all patients, some of whom would prefer the whole procedure to be performed in a single treatment.

There are currently insufficient clinical studies to make it possible to claim that one position is better than the other.

Intermediate options are also possible if the TA treatment is restricted to the largest tributaries.

Whatever the case, it would appear reasonable according to the dogma of systematic ligation-exeresis of the sapheno-femoral or sapheno-popliteal junction, that systematic, extensive phlebectomy should be considered questionable.

Keywords: thermal ablation, sclerotherapy, phlebectomy.

Claudine Hamel-Desnos, Hôpital privé Saint-Martin, 18, rue des Rocquemonts, 14050 Caen, France.

E-mail : claudine@desnos.eu

Remis à la rédaction le 5 janvier 2013. – *Accepté le 24 mars 2013*

Introduction

La chirurgie conventionnelle a longtemps été le traitement de référence des varices des membres inférieurs impliquant une insuffisance de veine saphène.

Elle comporte une ligature-exérèse de la jonction saphéno-fémorale (JSF) ou saphéno-poplitée (JSP), associée à un éveinage (stripping) du tronc saphène.

Classiquement, elle est associée à des ligatures des tributaires de la jonction, à des ligatures de perforantes et à des phlébectomies extensives des tributaires de cuisse et de jambe (Rapport ANAES 2004) [1].

À l'heure actuelle, pour de nombreux pays, notamment les USA [2], c'est l'ablation thermique (AT) qui est devenue le traitement de première intention de l'insuffisance des troncs saphènes, et elle est en passe de l'être aussi en France [3].

En fait, pour traiter le tronc saphène, quelle que soit la technique utilisée (chirurgie, laser, radiofréquence ou sclérothérapie à la mousse), les résultats sembleraient identiques [4].

Il est donc logique que les techniques endoveineuses prennent le pas sur la chirurgie conventionnelle, plus agressive et non dénuée de comorbidité.

De plus, avec l'AT, le dogme de la ligature-exérèse systématique de la JSF ou JSP + ligatures des tributaires de la jonction est tombé puisque cette exérèse, non seulement ne fait pas partie intégrante de la procédure, mais qu'elle est même déconseillée car inutile et source de récidives inguino-périnéales [5, 6, 7].

Les ligatures de perforantes ne sont plus, ou sont peu effectuées, lors de l'AT du tronc saphène.

Qu'en est-il du traitement des tributaires de cuisse et de jambe ?

Schématiquement, deux courants de pensée s'opposent : traitement différé ou non des tributaires [8].

Cette opposition peut trouver des raisons historiques et culturelles, en particulier en France.

Le plus souvent, les praticiens anciens adeptes de la chirurgie conventionnelle, c'est-à-dire des chirurgiens, ont tendance à conserver leurs habitudes de traitement « exhaustif » des tributaires et à effectuer celui-ci dans le même temps que le traitement du tronc. Leur technique de prédilection reste alors plutôt une technique chirurgicale : la phlébectomie. Ils sont en effet, en général, peu amenés à revoir les patients pour le suivi phlébologique et préfèrent des techniques « radicales », même si un peu plus agressives.

A contrario, les praticiens issus d'une culture médicale, c'est-à-dire les médecins vasculaires, habitués à pratiquer la sclérothérapie et à suivre les patients, s'orienteront plutôt vers un traitement différé des tributaires ; leur technique de prédilection sera plutôt la sclérothérapie.

Il s'agit là cependant uniquement de tendances. Toutes les attitudes sont possibles pour chaque discipline, celles-ci pouvant d'ailleurs varier selon les patients.

Qu'en est-il du traitement de la saphène accessoire antérieure de cuisse ?

Lors du bilan initial, en présence d'une insuffisance de grande veine saphène associée à un reflux de la saphène antérieure accessoire de cuisse (SA), ce dernier est, en général, également pris en charge, de façon concomitante ou différée.

La SA peut être traitée par AT, dans le même temps que le tronc grande saphène, si le tronc interfascial de la SA le permet (longueur suffisante et aspect suffisamment rectiligne).

De façon alternative, elle peut être supprimée par phlébectomie de la portion sus-fasciale ou par sclérothérapie tout le long du trajet.

Enfin, des combinaisons sont envisageables : AT du tronc interfascial + phlébectomie ou sclérothérapie du segment sus-fascial, sclérothérapie mousse du tronc interfascial + phlébectomie du trajet sus-fascial.

À noter que ces options sont également possibles pour la saphène accessoire postérieure de cuisse.

Concernant la veine de Giacomini, le traitement sera plutôt AT ou sclérothérapie mousse.

Phlébectomie ou sclérothérapie ?

Sclérothérapie et phlébectomies bénéficient du même grade de recommandation pour le traitement des varices tributaires du tronc saphène, ce traitement pouvant être différé ou non par rapport au traitement du tronc (grade 1B) [2].

Il n'y a pas de démonstration d'une supériorité d'une technique par rapport à l'autre dans cette indication.

En particulier, il n'est pas démontré que les résultats soient plus durables avec les phlébectomies qu'avec la sclérothérapie (cf. 2 cas cliniques ; **Figure 1** et **Figure 2**).

Les 2 techniques se combinent aisément à l'AT. Plusieurs études ont en particulier démontré la faisabilité et la sécurité de la sclérothérapie associée à l'AT [9, 10, 11].

Yilmaz précise que les phlébectomies ont l'inconvénient de nécessiter du matériel chirurgical, contrairement à la sclérothérapie, et sont susceptibles de modifier l'environnement, alors que l'AT elle-même ne requiert pas d'environnement chirurgical [11].

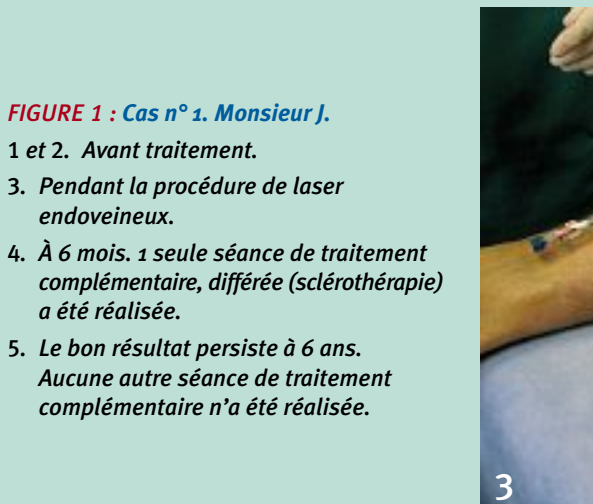
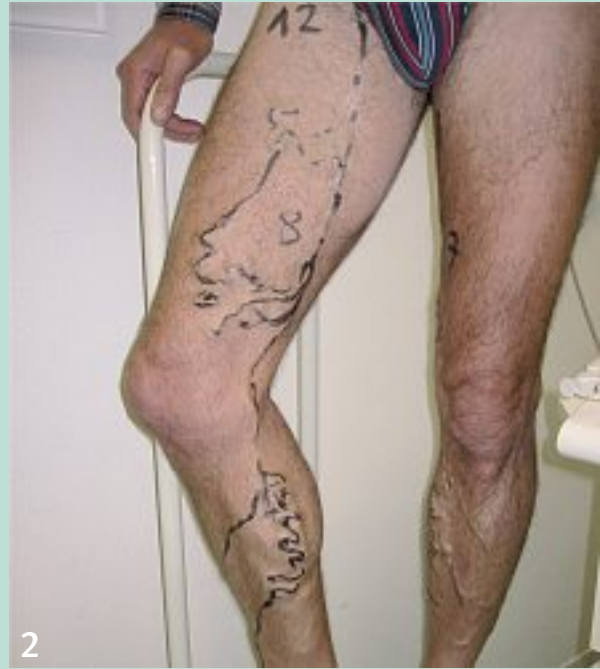
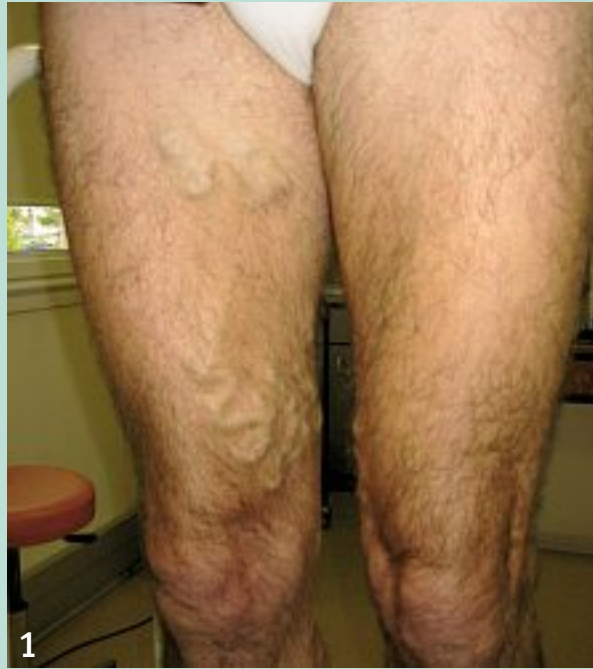
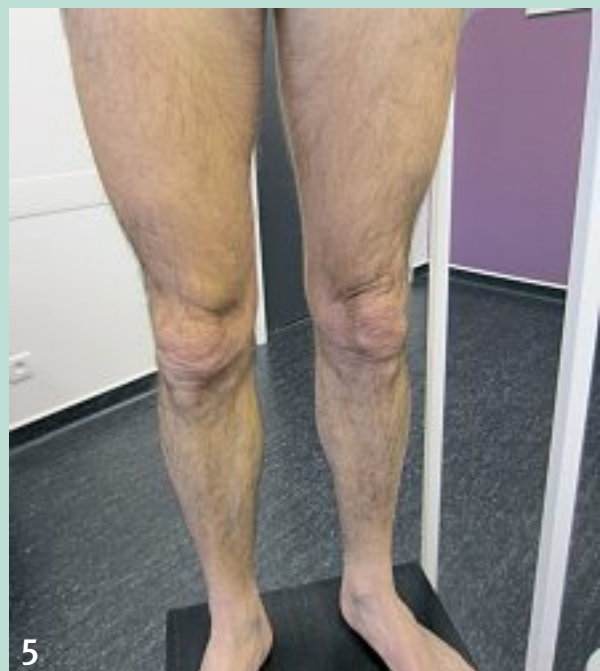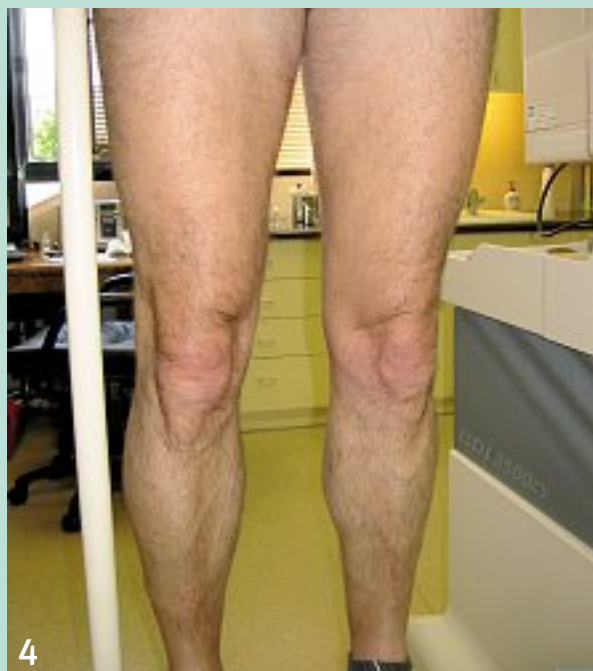FIGURE 1 : Cas n° 1. Monsieur J.

- 1 et 2. Avant traitement.
3. Pendant la procédure de laser endoveineux.
4. À 6 mois. 1 seule séance de traitement complémentaire, différée (sclérothérapie) a été réalisée.
5. Le bon résultat persiste à 6 ans. Aucune autre séance de traitement complémentaire n'a été réalisée.



Ablation thermique et traitements complémentaires.

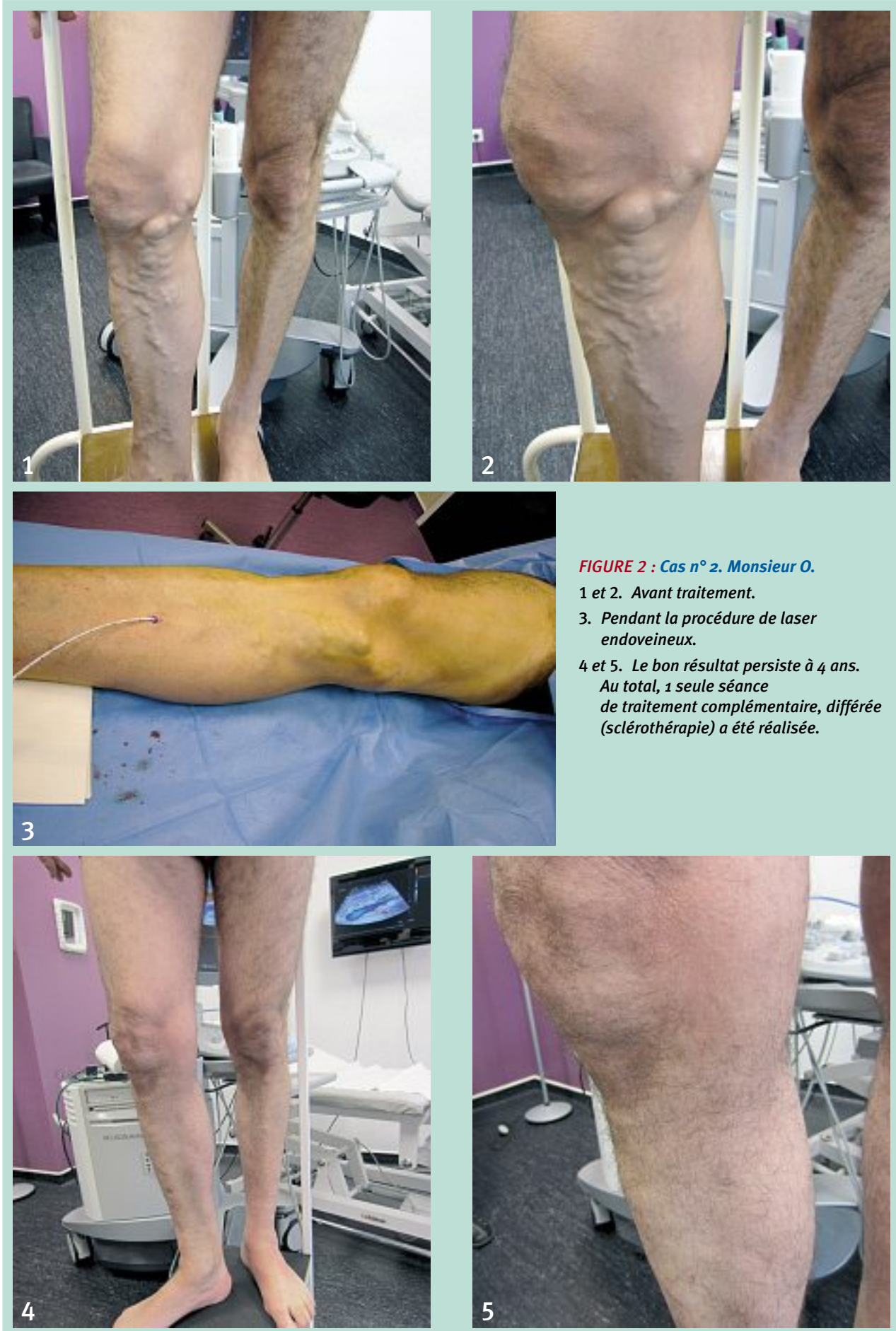

FIGURE 2 : Cas n° 2. Monsieur O.
1 et 2. Avant traitement.
3. Pendant la procédure de laser endoveineux.
4 et 5. Le bon résultat persiste à 4 ans.
Au total, 1 seule séance de traitement complémentaire, différée (sclérothérapie) a été réalisée.

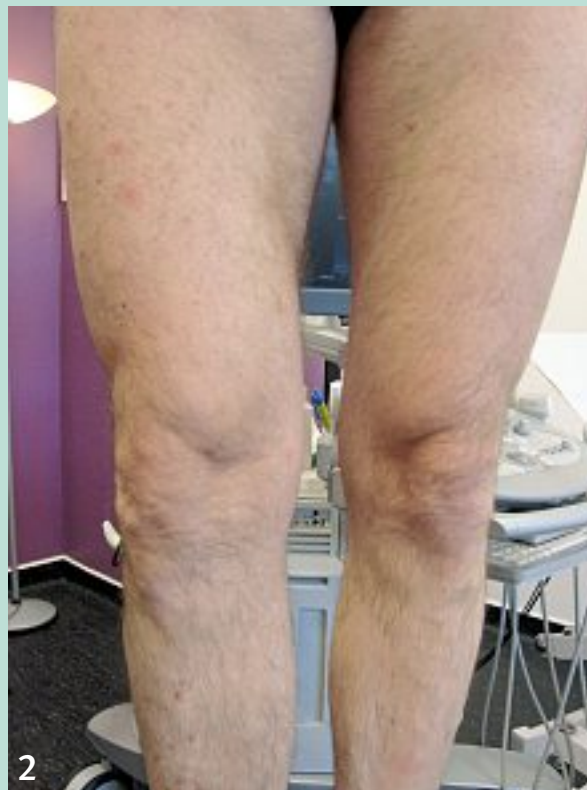
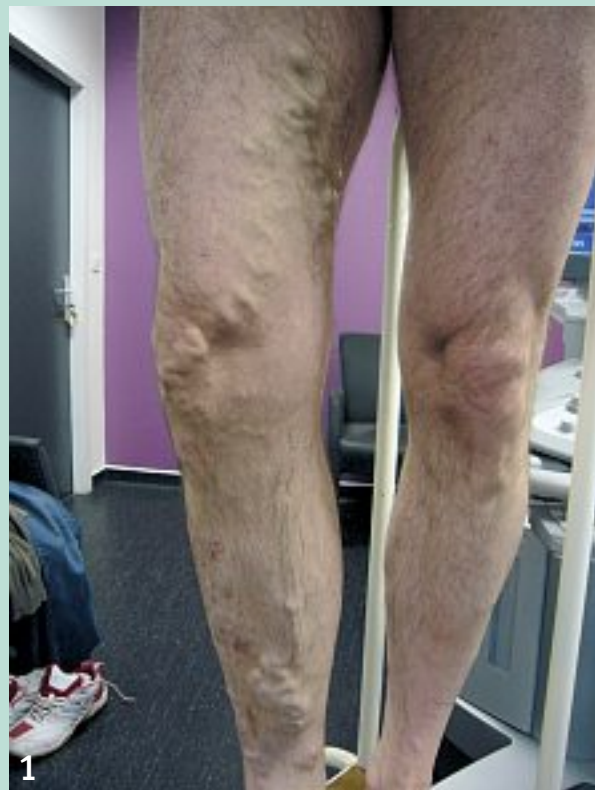
FIGURE 3 : Monsieur F. Affaissement des tributaires à 6 mois.

1. Avant procédure AT isolée du tronc.

2. 6 mois après procédure AT isolée du tronc. Notez l'involution spontanée des varices tributaires.

Pour les saphènes accessoires, une étude randomisée de 2003 montrait une supériorité à 2 ans de la phlébectomie par rapport à la sclérothérapie sur le taux de récives, mais les effets secondaires étaient plus fréquents pour les phlébectomies (phlyctènes, formation de cicatrices, ecchymoses, matting).

De plus, l'agent sclérosant (polidocanol) était utilisé sous forme liquide pour la sclérothérapie et les procédures n'étaient pas associées à une AT [12].

En fait, en association avec l'AT, les praticiens utilisent soit la sclérothérapie soit la phlébectomie, ou combinent les deux, selon leur préférence, leurs habitudes ou parfois selon le type de varices ou de patients.

Traitement complémentaire différé ou non : que dit la littérature ?

Certains auteurs optent clairement pour l'association simultanée de l'AT du tronc saphène et de la sclérothérapie ou des phlébectomies sur les varices tributaires [11, 13, 14, 15].

Ainsi un traitement global en un seul temps permet au patient de ne pas subir d'autres interventions et le risque de laisser un « réservoir variqueux » est réduit. **Yilmaz** ajoute que les patients apprécient de ne pas avoir à porter à nouveau la compression élastique pour d'autres gestes et que laisser des tributaires en place augmente le risque de thrombose dans les suites d'une AT [11].

Cependant, cette option « globale » aurait plusieurs inconvénients parmi lesquels sont le plus souvent cités : l'allongement du temps de procédure, les coûts, le « surtraitement » inutile de veines qui auraient pu involuer suite à l'AT, et plus d'effets secondaires dans les suites de procédures [8, 16, 17, 18, 19, 20, 21].

Sutton a réalisé une analyse statistique sur une année (2006-2007), portant sur la survenue d'évènements thromboemboliques (ETE) après traitements chirurgicaux ou endoveineux (AT ou sclérothérapie) des varices, sur l'ensemble des hôpitaux anglais [22]. Il conclut d'une part que tous les ETE répertoriés se sont produits chez des patients ayant eu une anesthésie générale et que, d'autre part, le taux d'ATE est significativement plus élevé après AT + phlébectomies (1,26 %) comparé à l'AT isolée (0,47 %) ($p = 0,01$).

Monahan [16] en 2005, a démontré que, dès le 3^e jour après AT (radiofréquence) isolée du tronc, une bonne partie des tributaires s'affaissent, et qu'elles continuent à involuer d'elles-mêmes dans les 6 mois qui suivent. Ainsi, 13 % des patients ont une disparition totale et spontanée des varices tributaires et, au final, 41 % des patients ne requièrent aucun traitement complémentaire. Il suggère donc de ne pas faire de gestes complémentaires trop tôt.

Dans l'étude de **Carradice** [21], 66 % des patients ayant eu une AT (Laser) isolée du tronc ont nécessité un geste complémentaire différé (**Figure 3**).

Ablation thermique et traitements complémentaires.

Cette option du traitement différé des tributaires est préférée également par d'autres auteurs.

Ainsi, **Welch** [17] et **Bush** [18] effectuent une AT isolée du tronc et, pour juger si des gestes complémentaires sont nécessaires, proposent un délai de plusieurs mois pour Welch et d'au moins 4 à 6 semaines pour Bush.

Zierau a constaté d'autre part, dans une étude publiée en 2009, que les seuls patients ayant nécessité des antalgiques dans les suites de procédure étaient ceux ayant eu des phlébectomies concomitantes à l'AT (radiofréquence Celon RFITT®) [20].

La **Société Française de Phlébologie** a mené récemment une étude sur 18 centres français et suisses (22 investigateurs, majoritairement des médecins vasculaires), qui concernait l'ablation thermique des veines saphènes chez le sujet âgé de 75 ans et plus, avec groupe témoin de sujet de moins de 75 ans [23]. Au cours de cette étude, 707 patients ont été traités (863 membres inférieurs), dont 90 (13 %) avaient 75 ans ou plus. Les données relatives aux gestes complémentaires sur les tributaires ont permis de constater que 60 % des patients de 75 ans et plus n'ont eu aucun geste complémentaire concomitant (55 % des moins de 75 ans) et 43 % n'ont eu aucun geste différé (52 % pour les moins de 75 ans). Lorsqu'un geste concomitant était effectué, la phlébectomie était effectuée 3 fois plus souvent que la sclérothérapie sur l'ensemble des patients; en revanche pour les gestes différés, la sclérothérapie était utilisée 11 fois plus souvent que la phlébectomie.

Chez les médecins vasculaires français et suisses, il semblerait donc que les traitements complémentaires concomitants soient limités et que les gestes différés fassent plutôt appel à la sclérothérapie.

Entre traitement « exhaustif » concomitant et traitement différé des tributaires, des auteurs choisissent une attitude intermédiaire : AT + phlébectomies des plus grosses tributaires, et sclérothérapie si nécessaire, à distance, des varices résiduelles.

Ainsi dans l'étude de Spreafico, 61 % des patients ont eu des phlébectomies des grosses tributaires, concomitantes à l'AT du tronc, alors que 33 % ont eu de la sclérothérapie à distance [24].

Quoiqu'il en soit, Onida et al. soulignent que les données de la littérature sur la possible involution spontanée des varices tributaires après AT sont hétérogènes et restent confuses [8]. En effet, si les publications de **Monahan** [16] et **Carradice** [21] tendent à démontrer que 30 à 40 % des patients n'ont pas besoin de traitements complémentaires sur les tributaires après AT isolée, **Doganci** [25] par exemple, a recours à des traitements complémentaires dans 100 % des cas après avoir effectué une AT isolée du tronc.

Cette hétérogénéité trouve peut-être une explication dans le choix du point d'accès pour la réalisation de l'AT.

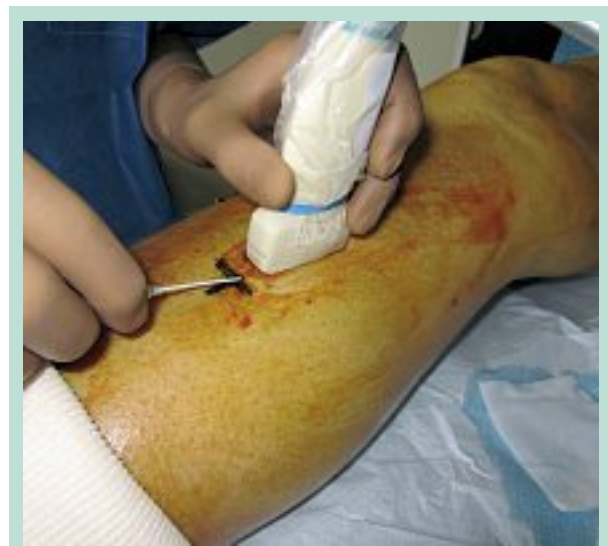

FIGURE 4 : Point d'accès pour procédure AT.

Choix du point d'accès (Figure 4)

Le choix du point d'accès doit être bien pensé, pertinent et stratégique. Même en disposant d'une cartographie préopératoire, repérage et choix du site d'introduction nécessitent une nouvelle exploration écho-Doppler précise du réseau veineux à traiter, juste avant la procédure AT, patient debout.

Le point d'accès sera ensuite validé patient en décubitus, installé pour la procédure.

Bien choisi, le site d'introduction permettra de réaliser une déconnexion des plus grosses tributaires par l'AT et d'économiser des gestes complémentaires sur celles-ci. Dans la mesure du possible, il doit donc se situer plus bas que l'abouchement des grosses tributaires (**Figure 5**).

Il peut même parfois être choisi sur une grosse tributaire elle-même, plutôt que sur le tronc, surtout sur la moitié inférieure de jambe où les risques neurologiques sont plus importants.

Un site d'introduction situé en cuisse, alors que de grosses tributaires sont présentes en jambe, n'a pas toutes les chances de permettre un affaissement secondaire de celles-ci.

L'expérience de l'opérateur ou ses habitudes peuvent donc expliquer l'hétérogénéité des résultats obtenus sur les tributaires après AT isolée du tronc.

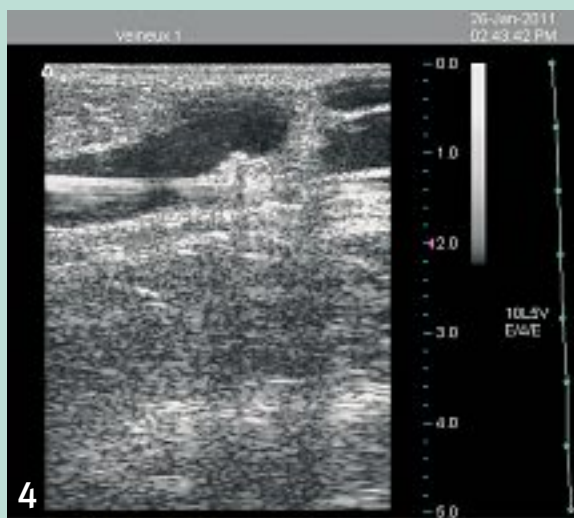
Notre expérience

Dans notre pratique, nous portons une attention spéciale au choix du point d'introduction pour l'AT, afin de minimiser la persistance de varices résiduelles.

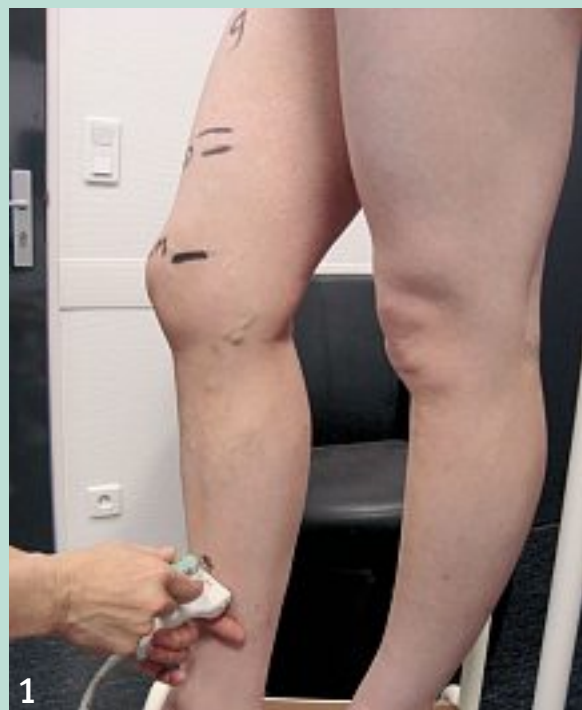

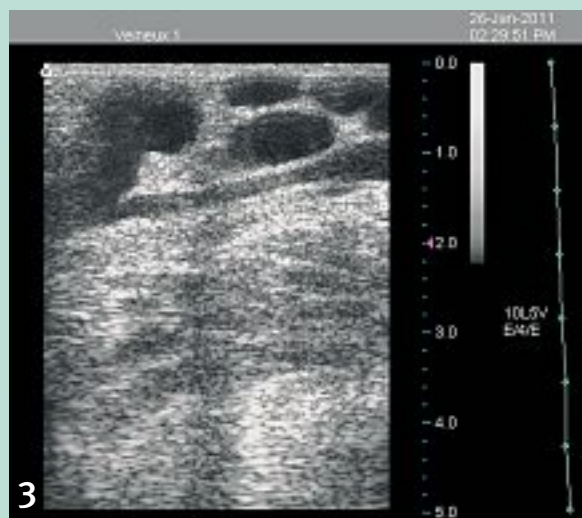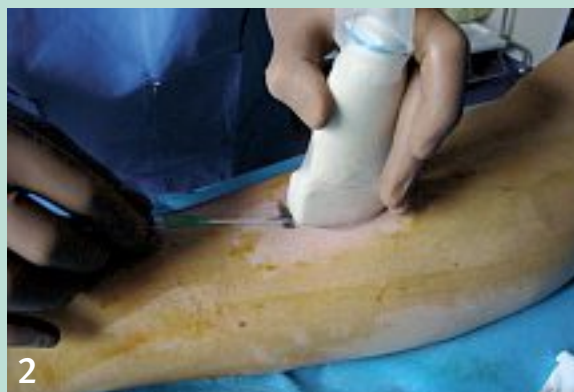FIGURE 5 : Madame L. Choix du point d'accès plus bas que l'abouchement des grosses tributaires.

1. Le point d'accès est repéré patient debout. Il se situe plus bas que l'abouchement des grosses tributaires.
2. Ponction veineuse sous guidage échographique.
3. Abouchement de grosses tributaires de jambe dans le tronc.
4. Passage du guide dans le tronc ; les tributaires seront ainsi déconnectées.



A l'issue de la procédure AT, si les varices tributaires sont toutes affaissées, spasmées, ce qui est le cas le plus fréquent, nous ne réalisons aucun geste complémentaire concomitant (**Figure 6**). En revanche, si des varices tributaires ne sont pas totalement spasmées, nous effectuons une sclérothérapie à minima avec mousse sclérosante, avec ou sans échoguidage selon nécessité. Les doses sont alors diminuées de moitié par rapport aux doses habituellement utilisées hors AT (**Figure 7**).

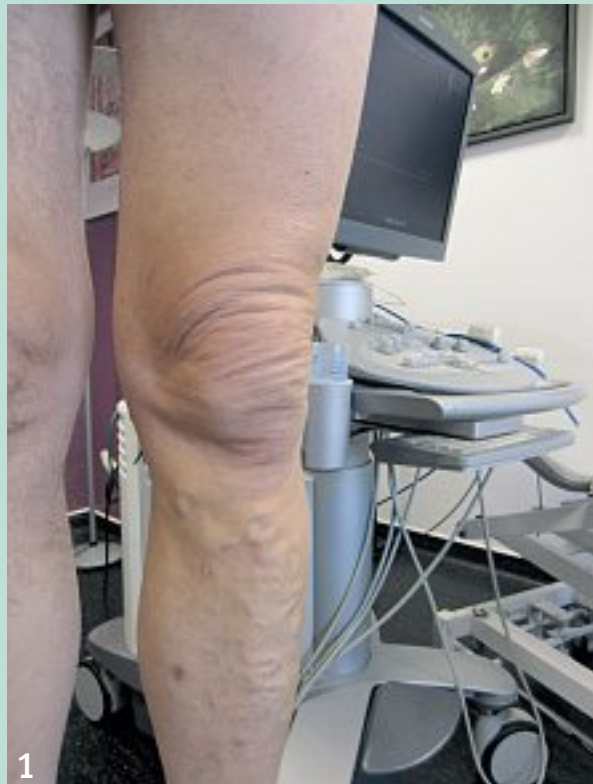Le patient est revu pour un contrôle à 10-15 jours. Si les varices tributaires sont toutes affaissées, le patient est invité à revenir à 1 an pour le suivi phlébologique.

Si des varices résiduelles persistent le patient est revu à 2 ou 3 mois, pour leur traitement complémentaire éventuel par mousse sclérosante, puis à 1 an.

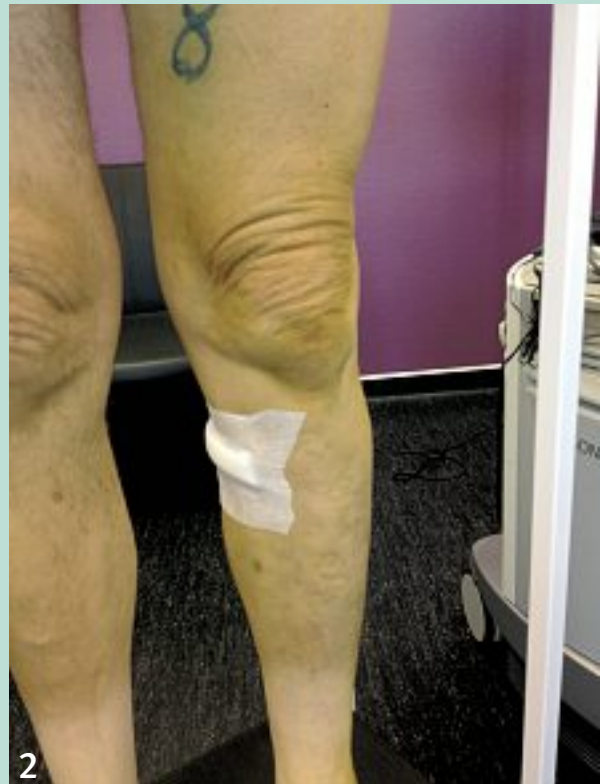Nous avons une expérience personnelle de plus de 2 000 procédures thermiques sans qu'aucune phlébectomie n'ait été réalisée.

Rappelons qu'une affection veineuse superficielle chronique étant par définition une maladie chronique et évolutive, quel que soit le traitement entrepris et aussi « parfait » que puisse être le résultat à court terme, le patient ne pourra être exonéré d'un suivi sur le long terme.

Ablation thermique et traitements complémentaires.



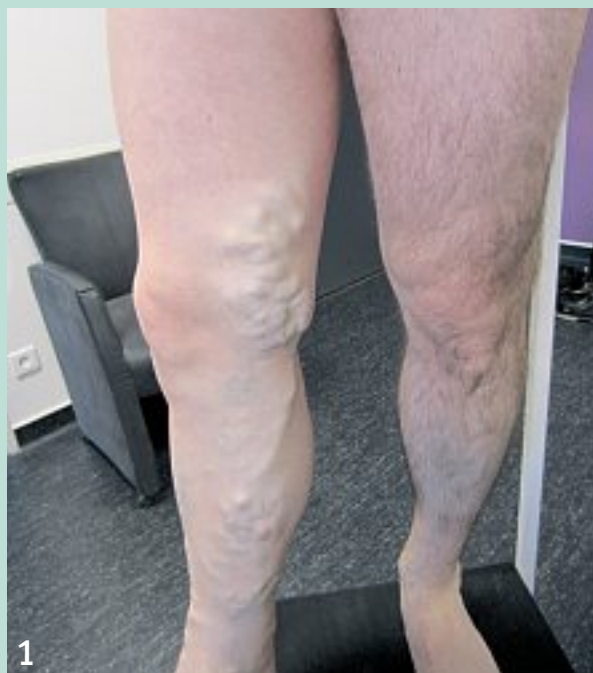1



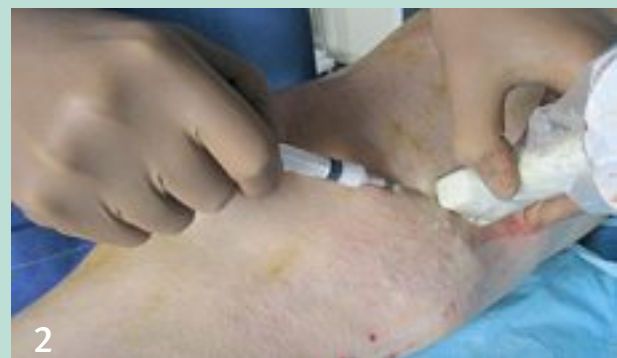2

FIGURE 6 : Monsieur M. Affaissement des varices tributaires en post-procédure immédiat.

1. Juste avant procédure AT.
2. Juste après procédure AT. Notez le spasme des tributaires de jambes qui ont été déconnectées par le traitement thermique du tronc.



1



2

FIGURE 7 : Monsieur C. ESM en fin de procédure AT, en raison d'un affaissement de varices tributaires.

1. Grosses tributaires (17 mm de diamètre) avant procédure.
2. Juste après procédure AT, en raison d'un affaissement incomplet des tributaires du tiers inférieur de cuisse, une sclérothérapie (mousse de polidocanol à 1 %) est réalisée.

Dans notre expérience, un suivi tous les ans puis tous les 2-3 ans est, dans la majorité des cas, suffisant pour gérer par sclérothérapie d'éventuelles récidives ou nouvelles varices, sans séances de sclérothérapie intermédiaires.

Conclusion

Le traitement des varices tributaires des veines saphènes peut être réalisé de façon différée ou concomitante à l'AT du tronc.

Les études sont insuffisantes pour pouvoir préconiser une attitude plutôt qu'une autre. Sans qu'il y ait non plus de preuve de supériorité d'une technique par rapport à une autre, ce traitement peut être réalisé par sclérothérapie et/ou phlébectomies selon les habitudes de l'opérateur, ses préférences ou le type de varices à traiter.

On retiendra toutefois que les pratiques tendent à être de moins en moins agressives, et que le temps des phlébectomies extensives systématiquement associées au traitement du tronc saphène semble révolu. Le recours à l'anesthésie générale pour traiter les varices ne doit plus trouver de justification.

Références

1. Agence Nationale d'Accréditation et d'Évaluation en Santé. Traitement des varices des membres inférieurs. ANAES Service évaluation en Santé Publique. Paris : juin 2004.
2. Gloviczki P., Comerota A.J., Dalsing M.C., et al. The care of patients with varicose veins and associated chronic venous diseases: Clinical practice guidelines of the Society for Vascular Surgery and the American Venous Forum. *J. Vasc. Surg.* 2011 ; 53 : 2S-48S.
3. Haute Autorité de Santé. Occlusion de grande veine saphène par radiofréquence par voie veineuse transcutanée. HAS Service évaluation des actes professionnels. Saint-Denis-La-Plaine : avril 2008.
4. Rasmussen L.H., Lawaetz M., Bjoern L., Vennits B., Blemings A., Eklof B. Randomized clinical trial comparing endovenous laser ablation, radiofrequency ablation, foam sclerotherapy and surgical stripping for great saphenous varicose veins. *Br. J. Surg.* 2011 ; 98 : 1079-87.
5. Carradice D., Mekako A.I., Mazari F.A.K., Samuel N., Hatfield J., Chetter I.C. Clinical and technical outcomes from a randomized clinical trial of endovenous laser ablation compared with conventional surgery for great saphenous varicose veins. *Br. J. Surg.* 2011 ; 98 : 1117-23.
6. Theivacumar N.S., Darwood R., Gough M.J. Neovascularisation and recurrence 2 years after varicose vein treatment for sapheno-femoral and great saphenous vein reflux: a comparison of surgery and endovenous laser ablation. *Eur. J. Vasc. Endovasc. Surg.* 2009 ; 38 : 203-7.
7. Disselhoff B.C., der Kinderen D.J., Kelder J.C., Moll F.L. Five-year Results of a Randomised Clinical Trial of Endovenous Laser Ablation of the Great Saphenous Vein with and without Ligation of the Saphenofemoral Junction. *Eur. J. Vasc. Endovasc. Surg.* 2011 ; 41 : 685-90.
8. Onida S., Lane T.R.A., Davies A.H. Phlebectomies: to delay or not to delay? *Phlebology* 2012 ; 27 : 103-4.
9. King T., Coulomb G., Goldman A., Sheen V., MC Williams S., Guptan R.C. Experience with concomitant ultrasound-guided foam sclerotherapy and endovenous laser treatment in chronic venous disorder and its influence on Health Related Quality of Life: interim analysis of more than 1000 consecutive procedures. *Int. Angiol.* 2009 ; 28 : 289-97.
10. Park S.W., Yun I.J., Hwang J.J., et al. Fluoroscopy-guided endovenous foam sclerotherapy using a microcatheter in varicose tributaries followed by endovenous laser treatment of incompetent saphenous veins: technical feasibility and early results. *Dermatol. Surg.* 2009 ; 35 : 804-12.
11. Yilmaz S., Ceken K., Alparlan A., Durmaz S., Sindel T. Endovenous Laser Ablation and Concomitant Foam Sclerotherapy: Experience in 504 Patients. *Cardiovasc. Intervent. Radiol.* 2012 ; 35 : 1403-7.
12. De Roos K.P., Nieman F.H., Neumann H.A. Ambulatory phlebectomy versus compression sclerotherapy: results of a randomized controlled trial. *Dermatol. Surg.* 2003 ; 29(3) : 221-6.
13. Mekako A., Hatfield J., Bryce J., et al. Combined endovenous laser therapy and ambulatory phlebectomy: refinement of a new technique. *Eur. J. Vasc. Endovasc. Surg.* 2006 ; 32 : 725-9.
14. Fernandez C.F., Roizental M., Carvallo J. Combined endovenous laser therapy and microphlebectomy in the treatment of varicose veins: efficacy and complications of a large single-center experience. *J. Vasc. Surg.* 2008 ; 48 : 947-52.
15. Jung I.M., Min S.I., Heo S.C., et al. Combined endovenous laser treatment and ambulatory phlebectomy for the treatment of saphenous vein incompetence. *Phlebology* 2008 ; 23 : 172-7.
16. Monahan D.L. Can phlebectomy be deferred in the treatment of varicose veins? *J. Vasc. Surg.* 2005 ; 42 : 1145-9.
17. Welch H.J. Endovenous ablation of the great saphenous vein may avert phlebectomy for branch varicose veins. *J. Vasc. Surg.* 2006 ; 44 : 601-5.
18. Bush R.L., Constanza Ramone-Maxwell C. Endovenous and Surgical Extirpation of Lower-Extremity Varicose Veins. *Semin. Vasc. Surg.* 2008 ; 21 : 50-3.
19. Darwood R.J., Theivacumar N., Dellagrammaticas D., Mavor A.I., Gough M.J. Randomized clinical trial comparing endovenous laser ablation with surgery for the treatment of primary great saphenous varicose veins. *Br. J. Surg.* 2008 Mar ; 95(3) : 294-301.
20. Zierau U.T., Lahl W. The endovenous RFITT-treatment of varicose veins, a new method of interventional Phlebology. Technique and first results. *Phlebologie* 2009 ; 38 : 12-6.
21. Carradice D., Mekako A.I., Hatfield J., Chetter I.C. Randomized clinical trial of concomitant or sequential phlebectomy after endovenous laser therapy for varicose veins. *BJS* 2009 ; 96 : 369-75.
22. Sutton P.A., El-Duhwaib Y., Dyer J., Guy A.J. The incidence of post operative venous thromboembolism in patients undergoing varicose vein surgery recorded in Hospital Episode Statistics. *Ann. R. Coll. Surg. Eng.* 2012 ; 94 : 481-3.
23. Hamel-Desnos C., Kern P., Desnos P., Allaert F.A. Modalités du traitement thermique chez le sujet âgé. *J. Mal. Vasc.* 2012 ; 35 (5) : 245.
24. Spreafico G., Piccioli A., Bernardi E., Girdali E., Pavei P., Borgoni R., Ferrini M., Baccagliani U. Six-year follow-up of endovenous laser ablation for great saphenous vein incompetence. *J. Vasc. Surg. Venous and Lym. Dis.* 2013 ; 1 : 20-5.
25. Doganci S., Demirkilic U. Comparison of 980 nm laser and bare-tip fibre with 1470 nm laser and radial fibre in the treatment of great saphenous vein varicosities: a prospective randomized clinical trial. *Eur. J. Vasc. Endovasc. Surg.* 2010 ; 40 : 254-9.